K8306

22900245901

Med
K8306

WELLCOME INSTITUTE LIBRARY
Coll. welMOmec
Call No. 05

ANATOMISCHER ATLAS

FÜR STUDIERENDE UND ÄRZTE

UNTER MITWIRKUNG VON

PROFESSOR DR. ALOIS DALLA ROSA

HERAUSGEGEBEN VON

DR. CARL TOLDT

K. K. HOFRATH, O. Ö. PROFESSOR DER ANATOMIE AN DER UNIVERSITÄT WIEN

DRITTE VERBESSERTE AUFLAGE

FÜNFTE LIEFERUNG

F. DIE GEFÄSSLEHRE

(FIGUR 933—1123 UND REGISTER)

URBAN & SCHWARZENBERG

BERLIN
N., FRIEDRICHSTRASSE 105b

WIEN
I., MAXIMILIANSTRASSE 4

1903.

Alle Rechte vorbehalten.

GESAMMT-INHALT

DER DRITTEN AUFLAGE:

1. Lieferung:

A. **Die Gegenden des menschlichen Körpers.**
B. **Die Knochenlehre.** (Figur 1—377 und Register.)
Preis: **8** M. = **9** *K* **60** *h* geh.; **9** M. **20** Pf. = **11** *K* **04** *h* gebdn.

2. Lieferung:

C. **Die Bänderlehre.** (Figur 378—489 und Register.)
Preis: **5** M. = **6** *K* geh.; **6** M. **20** Pf. = **7** *K* **44** *h* gebdn.

3. Lieferung:

D. **Die Muskellehre.** (Figur 490—640 und Register.)
Preis: **7** M. = **8** *K* **40** *h* geh.; **8** M. **20** Pf. = **9** *K* **84** *h* gebdn.

4. Lieferung:

E. **Die Eingeweidelehre.** (Figur 641—932 und Register.)
Preis: **8** M. = **9** *K* **60** *h* geh.; **9** M. **20** Pf. = **11** *K* **04** *h* gebdn.

5. Lieferung:

F. **Die Gefässlehre.** (Figur 933—1123 und Register.)
Preis: **12** M. = **14** *K* **40** *h* geh.; **13** M. **20** Pf. = **15** *K* **84** *h* gebdn.

6. Lieferung:

G. **Die Nervenlehre.**
H. **Die Lehre von den Sinneswerkzeugen.** (Fig. 1124 bis 1505 und Register.)
Preis: **15** M. = **18** *K* geh.; **16** M. **20** Pf. = **19** *K* **44** *h* gebdn.

Preis des completen Werkes:
55 M. = **66** *K* geh.; **62** M. **20** Pf. = **74** *K* **64** *h* gebdn.

ANGIOLOGIA.

DIE GEFÄSSLEHRE.

ALLGEMEINE VERHÄLTNISSE DER GEFÄSSE.

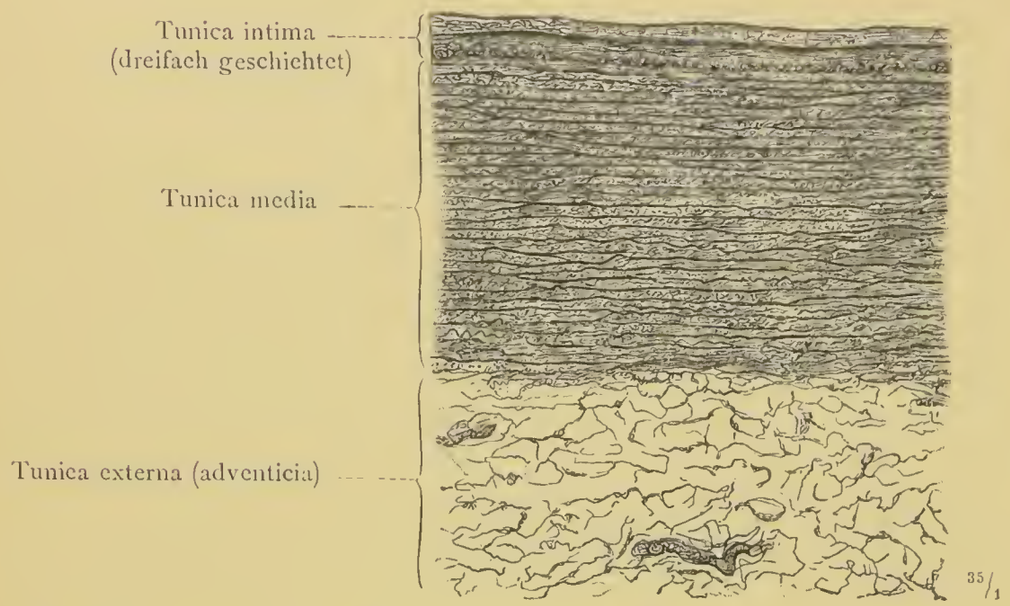

Fig. 933. Theil eines Querschnittes durch die Wand der Aorta thoracalis des Menschen: Innere, mittlere und äussere Gefässhaut. Tunicae intima, media und externa. In der Tunica externa sind Durchschnitte der Vasa vasorum zu sehen.

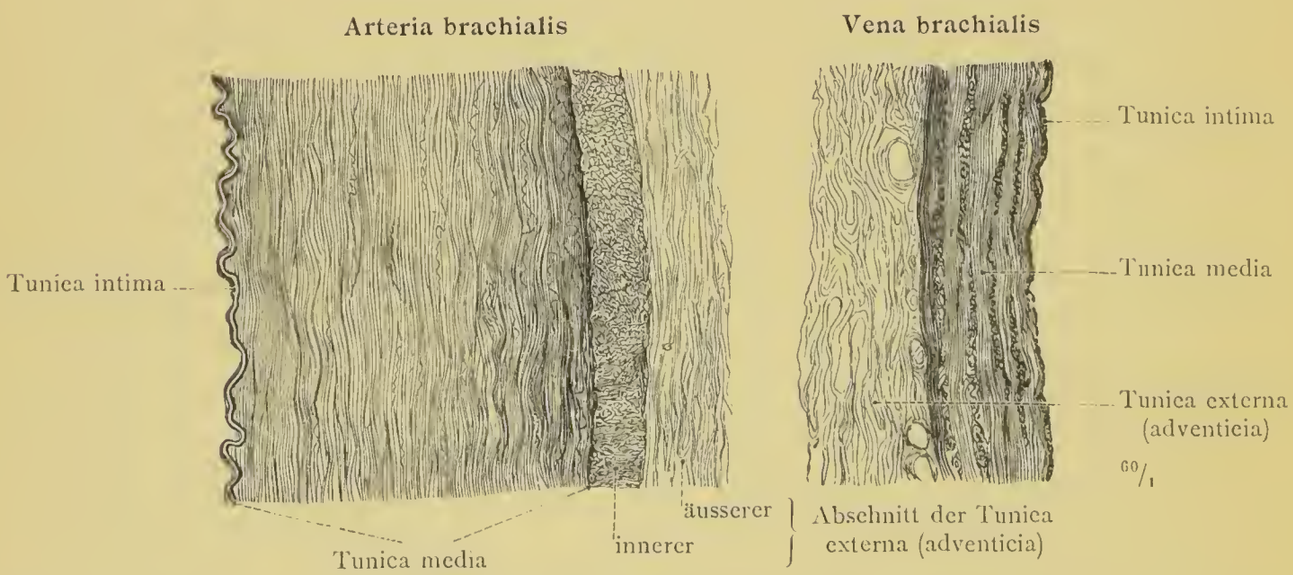

Fig. 934. Theil eines Querschnittes durch das Ellbogenstück der Arteria und Vena brachialis des Menschen.

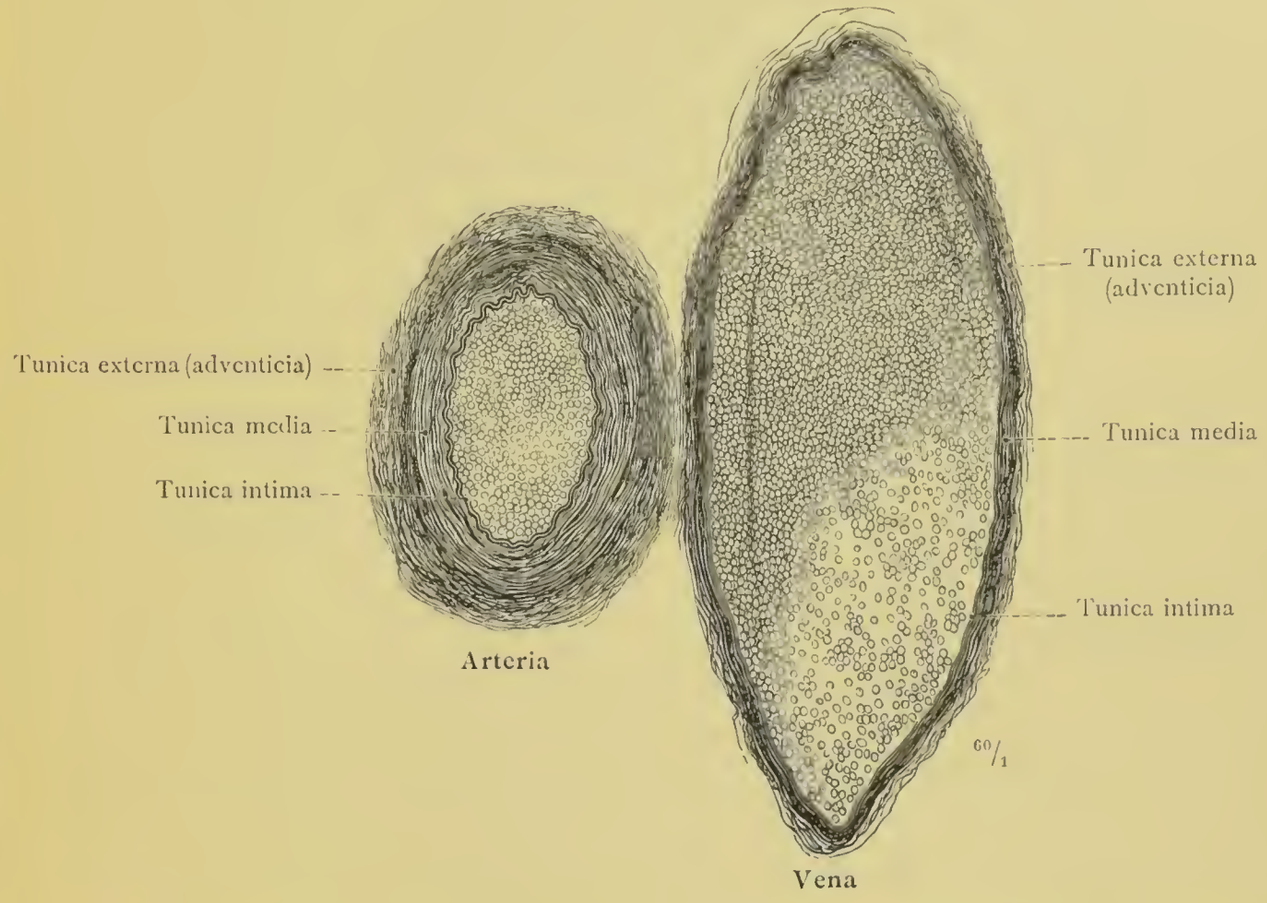

Fig. 935. Querschnitt durch eine Arterie und eine zugehörige Vene des menschlichen Mesenterium.

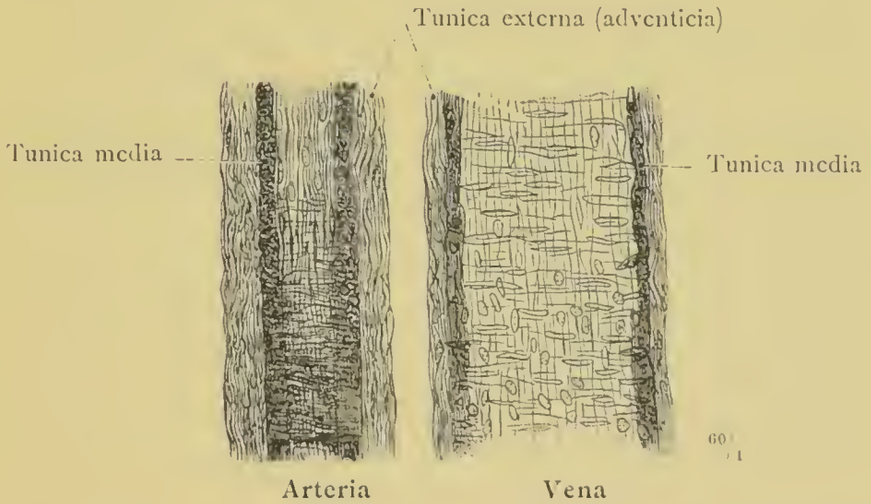

Fig. 936. Längenansicht einer kleinen Arterie und Vene aus dem Pancreas.

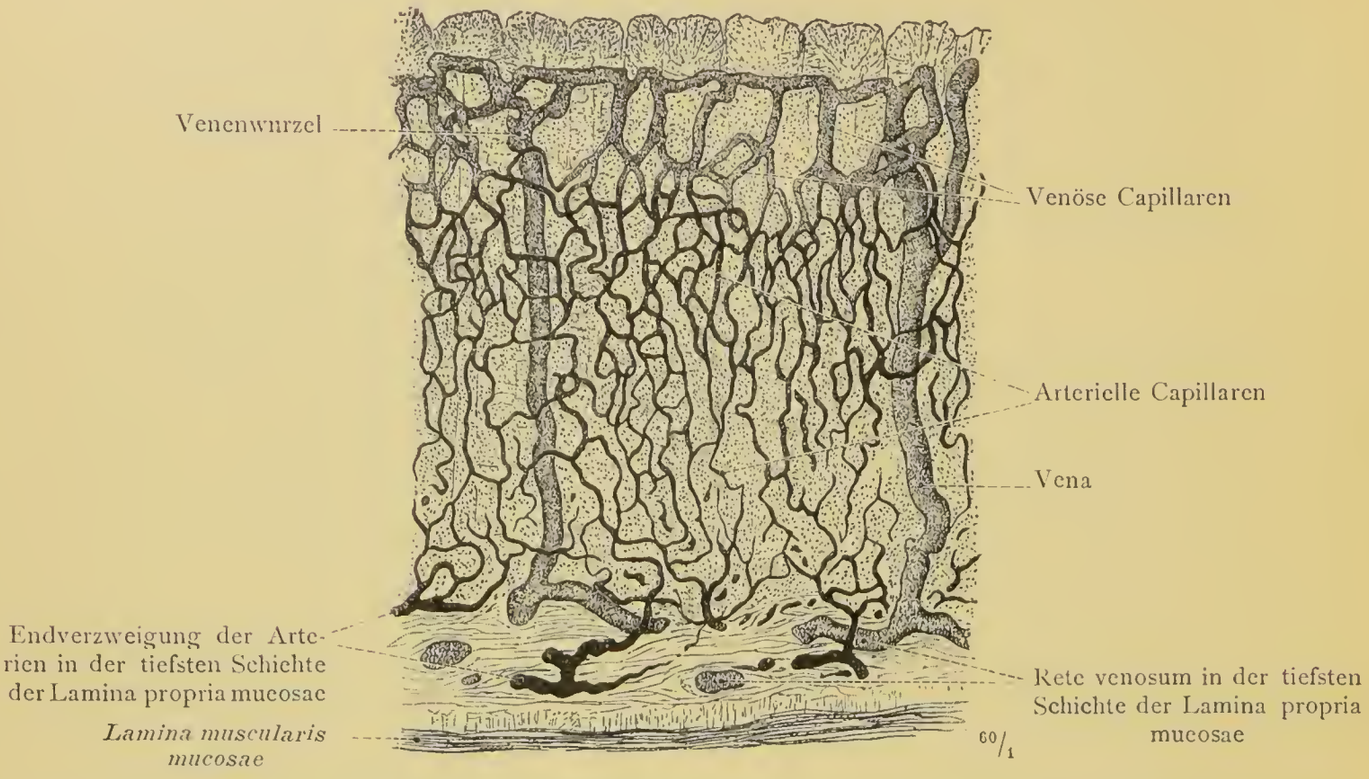

Fig. 937. Das Gefässsystem der Magenschleimhaut im senkrechten Durchschnitt: Vasa capillaria, Haargefässe, und deren Zusammenhang mit den Arterien und Venen.

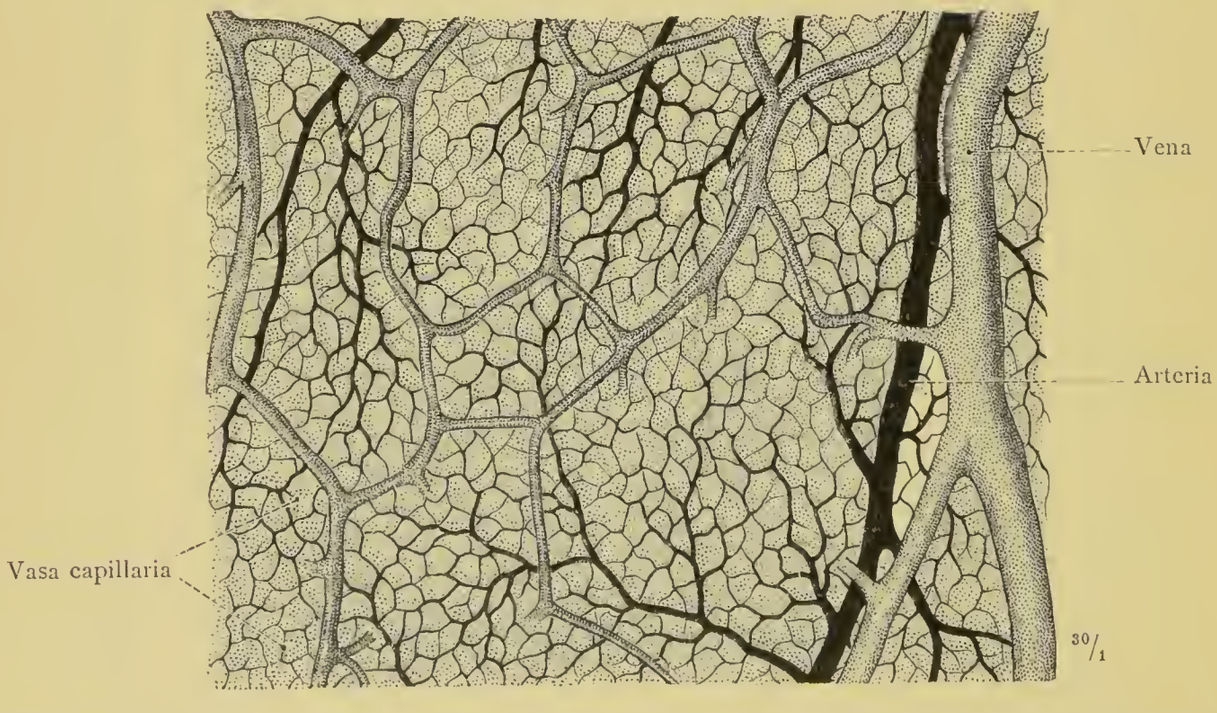

Fig. 938. Das Venennetz, Rete venosum, und die arterielle Endverzweigung in der tiefsten Schichte der Lamina propria mucosae der Magenschleimhaut. Flächenansicht.

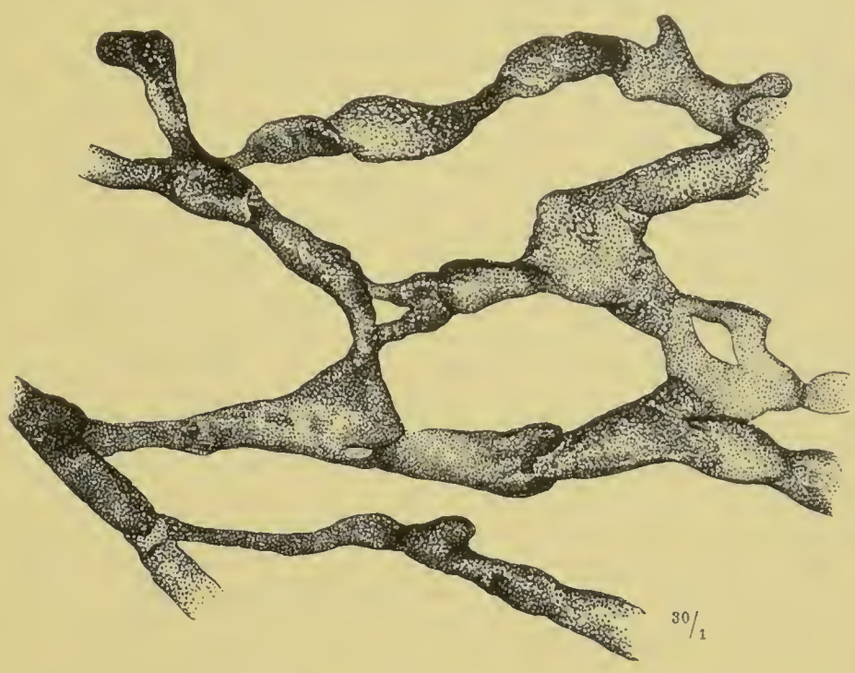

Fig. 939. Klappenführende vorcapillare Saugadern, Vasa lymphatica, aus dem submucösen Lymphgefässnetz der Conjunctiva bulbi des Menschen, mit durchsichtigem Leim eingespritzt.

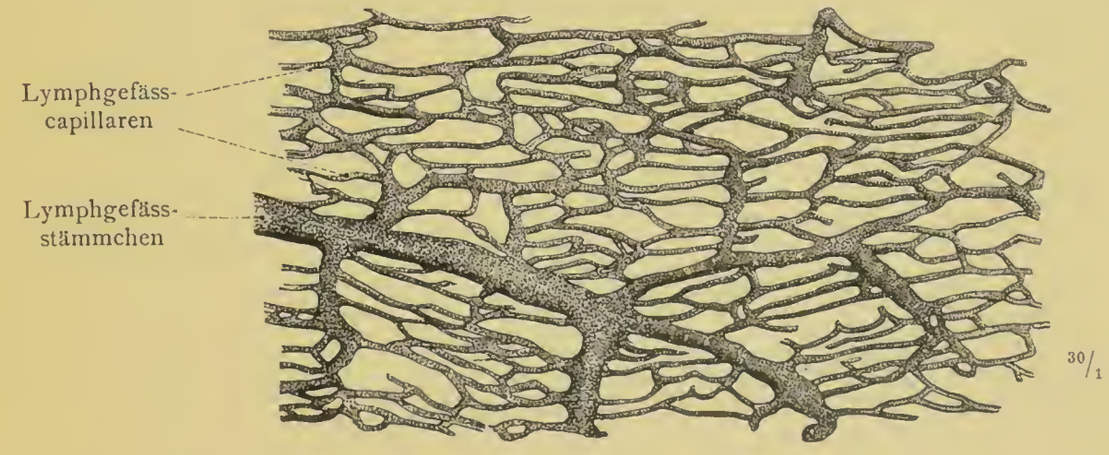

Fig. 940. Lymphgefässcapillaren aus der Muskelschichte des Froschmagens, mit opakem gelben Leim eingespritzt.

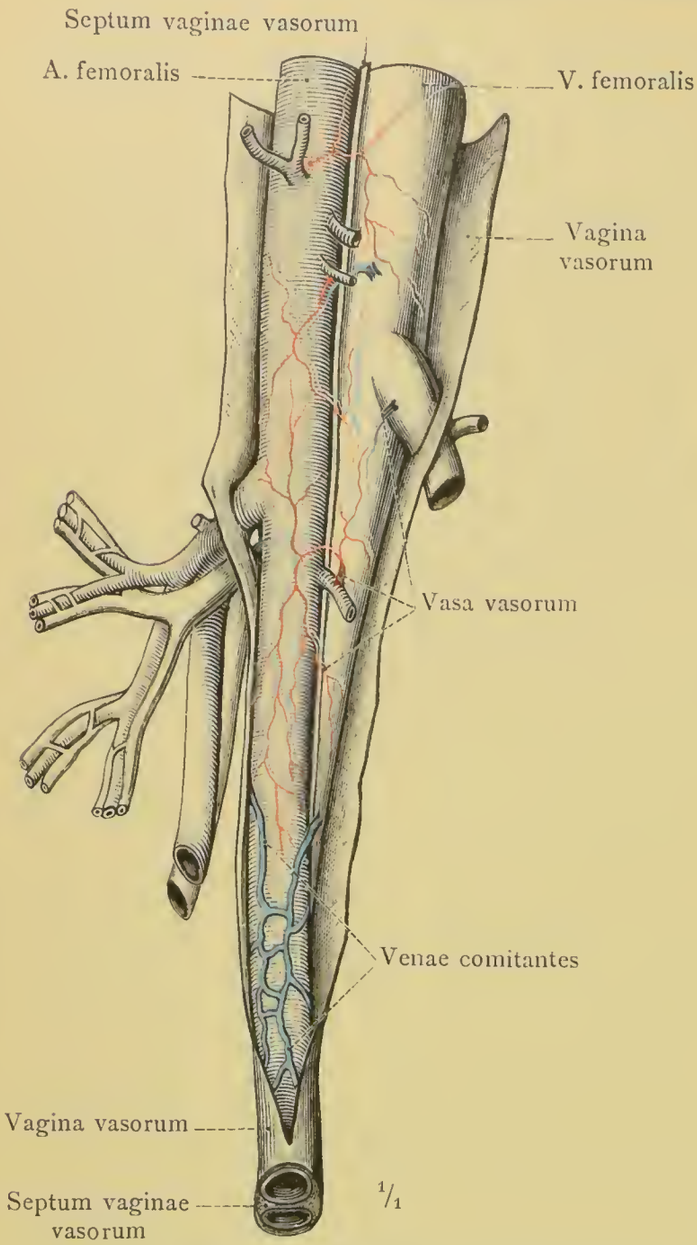

Fig. 941. Die aufgeschnittene Gefässscheide der Arteria und Vena femoralis. Die Vasa vasorum und die Begleitvenen der Arteria femoralis. Halbschematisch.

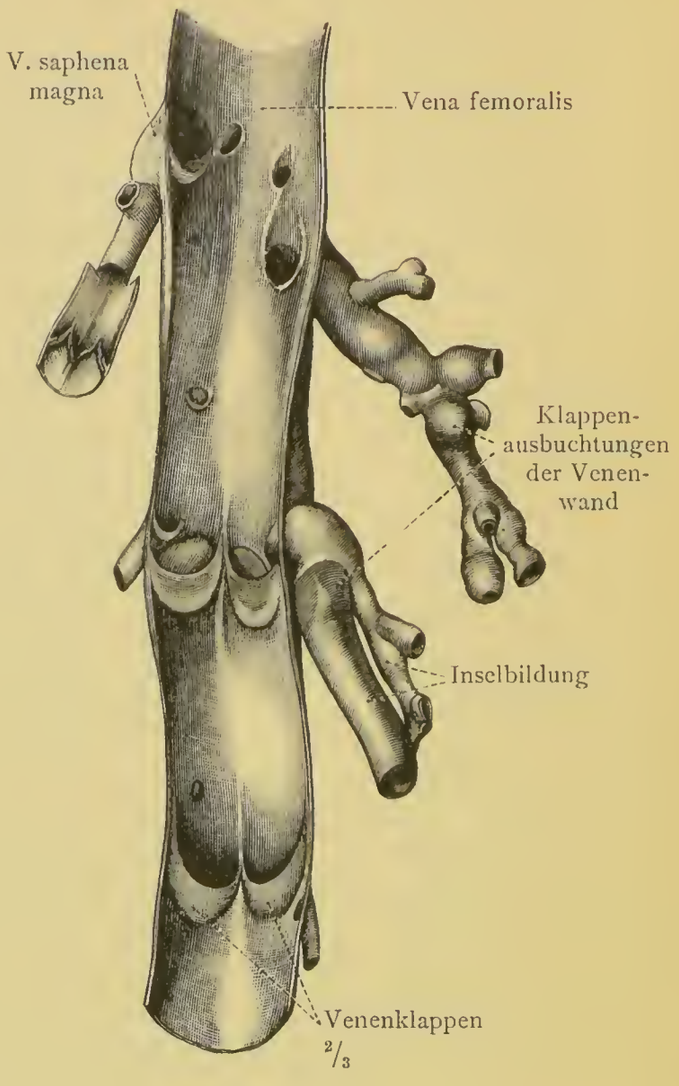

Fig. 942. Die Klappen an der aufgeschnittenen Vena femoralis und an ihren Seitenästen.

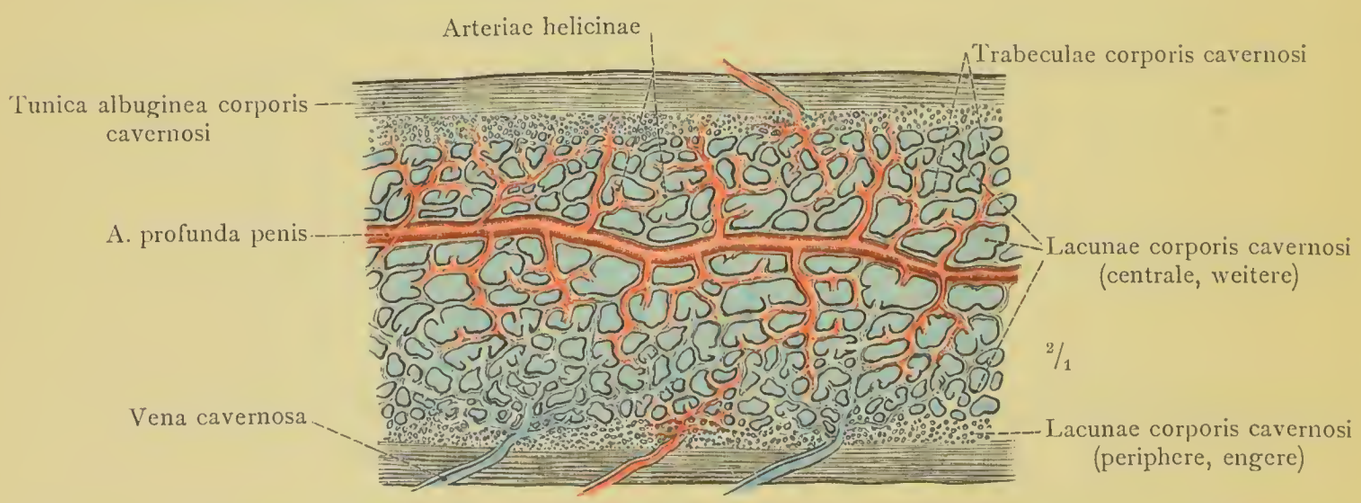

Fig. 943. Längsschnitt durch den Schwellkörper des männlichen Gliedes: Verzweigung der A. profunda penis; Arteriae helicinae, Rankenarterien; Venae cavernosae; die fibröse Hülle, das Balkenwerk und die cavernösen Räume des Schwellkörpers. Halbschematisch.

Vasa vasorum. Vagina vasorum, Gefässscheide. Venenklappen. Corpus cavernosum.

COR.

DAS HERZ.

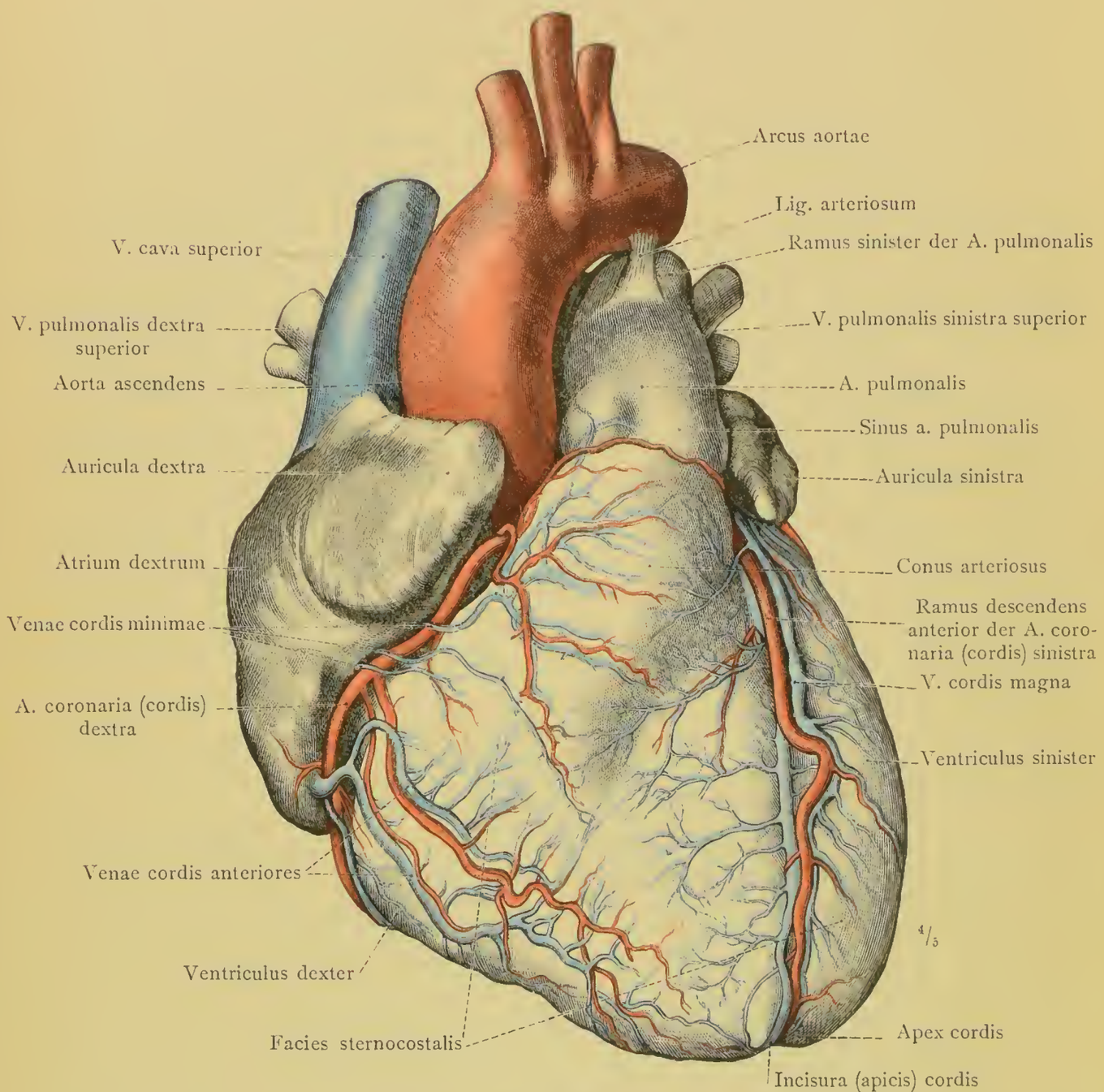

Fig. 944. Das Herz in der Ansicht von vorne mit den injicirten Kranzgefässen: Die rechte Kranzarterie, A. coronaria (cordis) dextra; der vordere absteigende Ast der linken Kranzarterie; das Anfangsstück der grossen Herzvene, V. cordis magna; die vorderen und die kleinsten Herzvenen, Venae cordis anteriores und Venae cordis minimae. Das Botallo'sche Band, Lig. arteriosum.
(Die Herzhöhlen wurden mit Talg eingespritzt.)

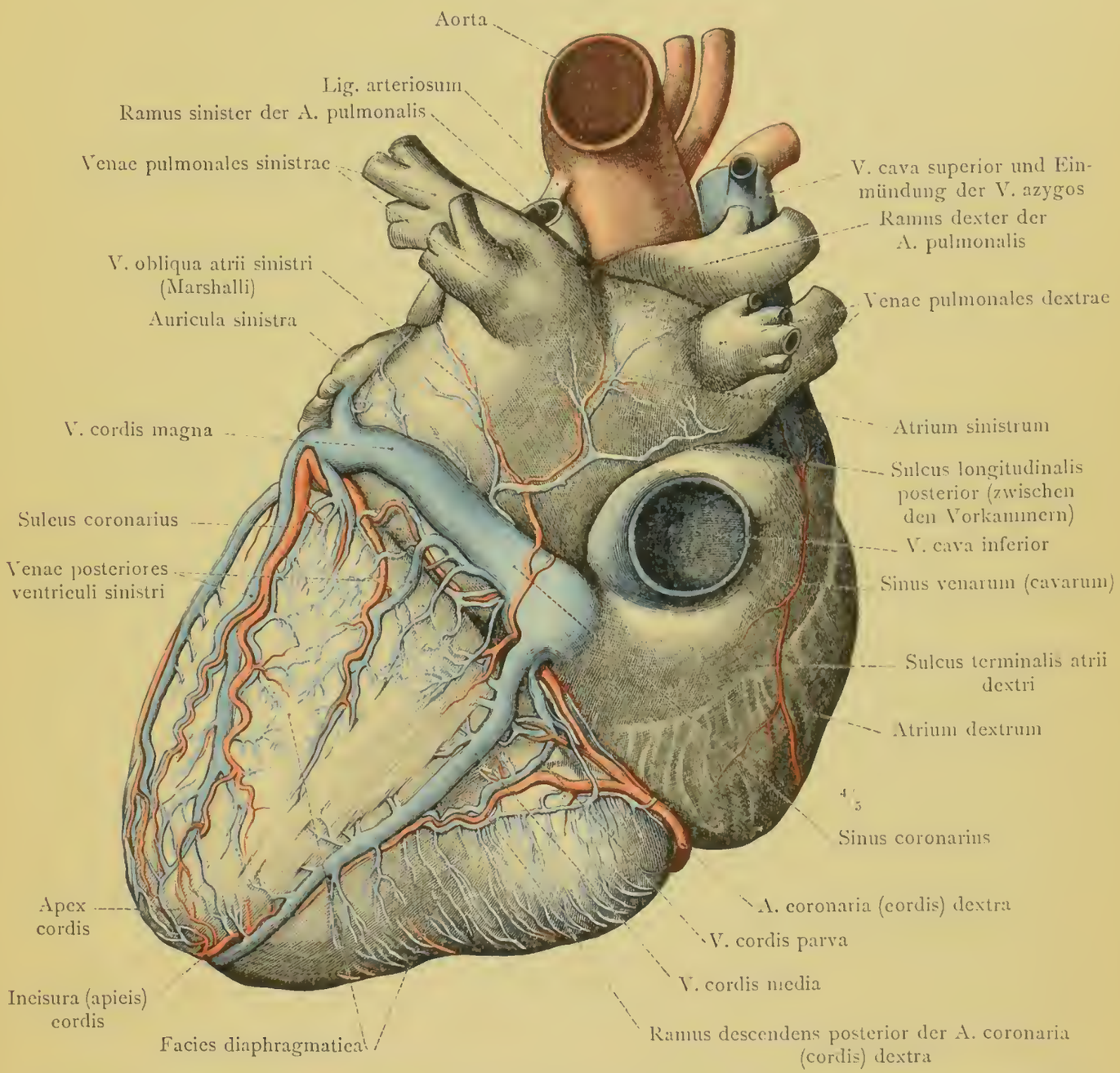

Fig. 945. Das Herz in der Ansicht von hinten mit den injicirten Kranzgefässen: Die rechte Kranzarterie, A. coronaria (cordis) dextra, mit ihrem hinteren absteigenden Ast, Ramus descendens posterior; der umschlungene Ast der linken Kranzarterie, Ramus circumflexus arteriae coronariae (cordis) sinistrae; die grosse Herzvene, V. cordis magna, und ihr Uebergang in den Sinus coronarius; die mittlere und die kleine Herzvene, Vv. cordis, media und parva; die Marshall'sche Vene, V. obliqua atrii sinistri. Die Grenzfurche der rechten Vorkammer, Sulcus terminalis atrii dextri, und die Hohlvenenbucht, Sinus venarum (cavarum). Die Herzkrone, Basis cordis, und die Zwerchfellfläche, Facies diaphragmatica, des Herzens.
(Das Präparat von Fig. 944 in der Ansicht von hinten.)

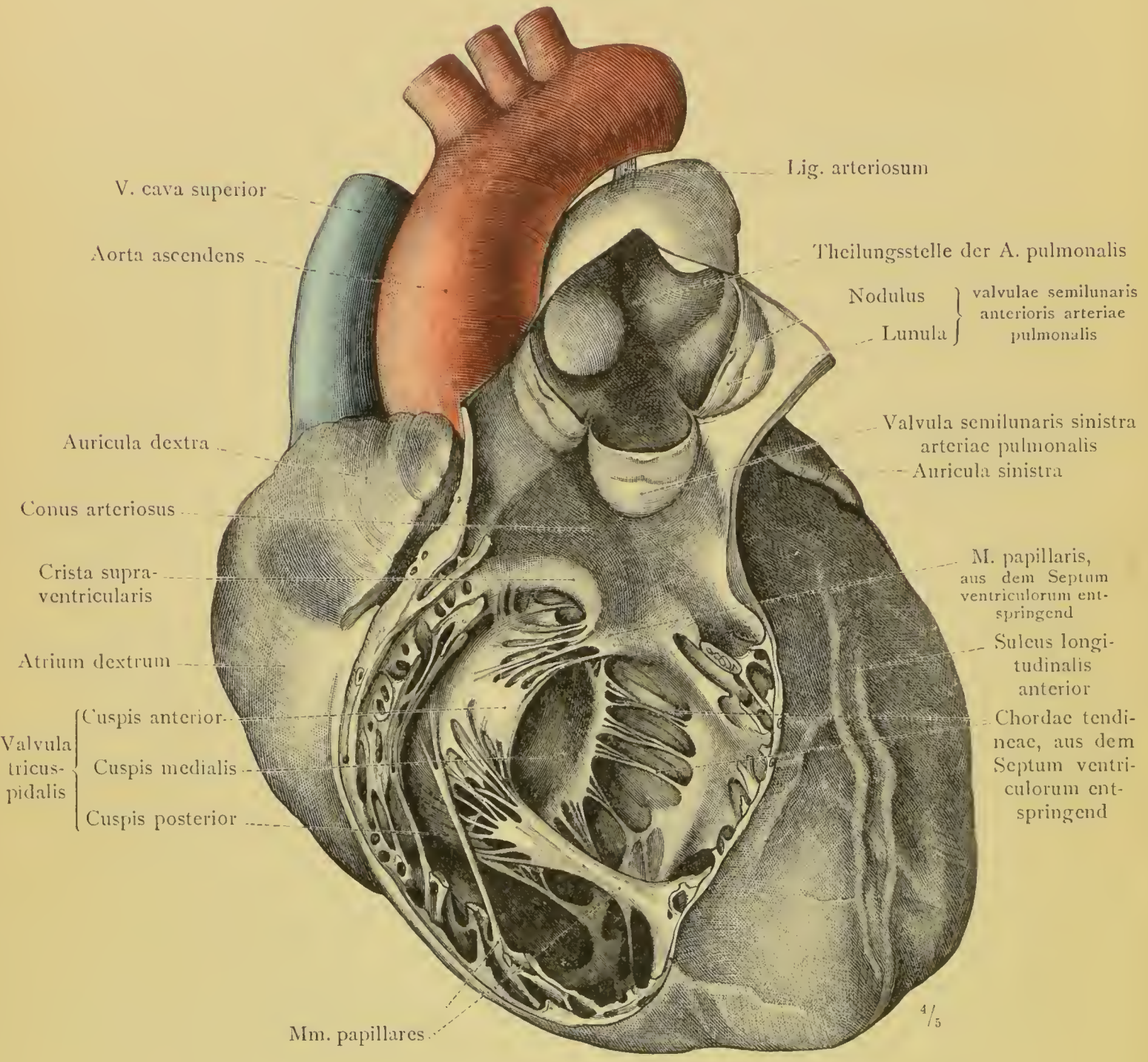

Fig. 946. Das Herz in der Ansicht von vorne. Die vordere Wand der rechten Kammer und ihres Arterienkegels, Conus arteriosus, wurde abgetragen; die Lungenarterie, A. pulmonalis, ist durch einen zwischen ihrer vorderen und rechten halbmondförmigen Klappe bis zu ihrem Theilungswinkel hinauf geführten Schnitt eröffnet, und ihre vordere Wand nach links umgelegt worden. So wurden die dreizipflige Klappe, Valvula tricuspidalis, mit ihren Papillarmuskeln, Musculi papillares, und den Sehnenfäden, Chordae tendineae, sowie die halbmondförmigen Klappen, Valvulae semilunares, der Lungenarterie mit ihren Knötchen, Noduli, und Säumen, Lunulae, zur Ansicht gebracht. (Das Herz war vorher durch Behandlung mit Chromsäure und Alkohol in ausgedehntem Zustand gehärtet worden.)

Rechte Herzkammer, Ventriculus dexter.

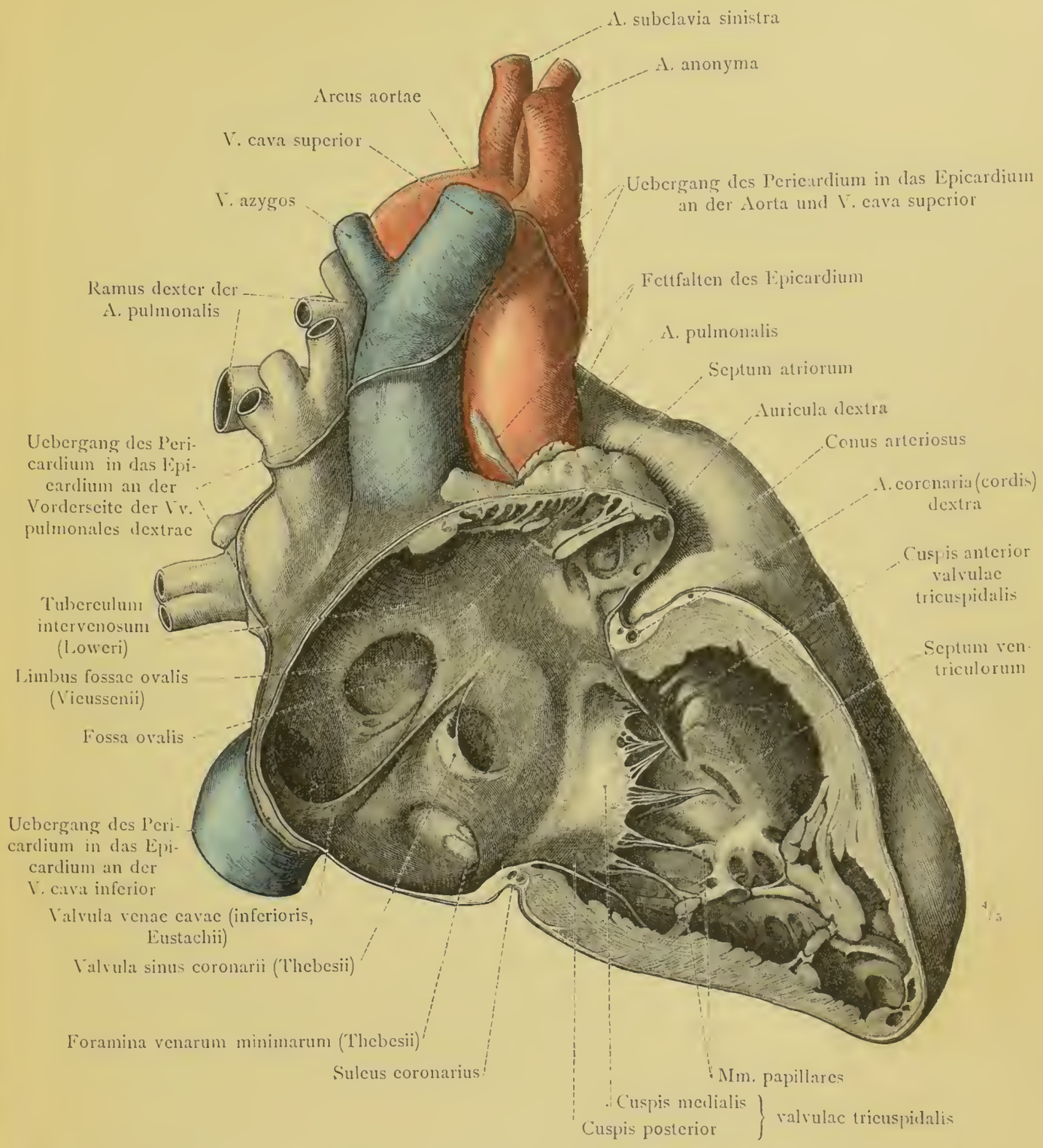

Fig. 947. Das Herz in der Ansicht von der rechten Seite. Nachdem das Herz in ausgedehntem Zustand in Formalin erhärtet war, wurde der rechte Antheil der Kammer und Vorkammer durch einen von der Spitze der rechten Herzkammer zur lateralen Seite der Hohlvenenmündungen geführten Schnitt abgetragen. An der rechten Herzkammer, Ventriculus dexter, sieht man: den vorderen, den hinteren und den Scheidewandzipfel, Cuspis anterior, Cuspis posterior und Cuspis medialis, der dreizipfligen Klappe, sowie die aus der Kammerscheidewand, Septum ventriculorum, entspringenden Papillarmuskeln, Musculi papillares, und Sehnenfäden, Chordae tendineae. An der rechten Vorkammer sieht man die eiförmige Grube, Fossa ovalis, mit dem Vieussens'schen Wulst, Limbus fossae ovalis, und den Lower'schen Höcker, Tuberculum intervenosum; ferner die Hohlvenenmündungen, die Eustachi'sche Klappe, die Einmündung des Sinus coronarius mit der Thebesi'schen Klappe und die Höhle des rechten Herzohres, Auricula dextra. An der Aorta, an der oberen Hohlvene und an den rechten Lungenvenen ist der Uebergang der serösen Schichte des Pericardium in das Epicardium zu sehen.

Rechte Vorkammer, Atrium dextrum. Rechte Herzkammer, Ventriculus dexter.

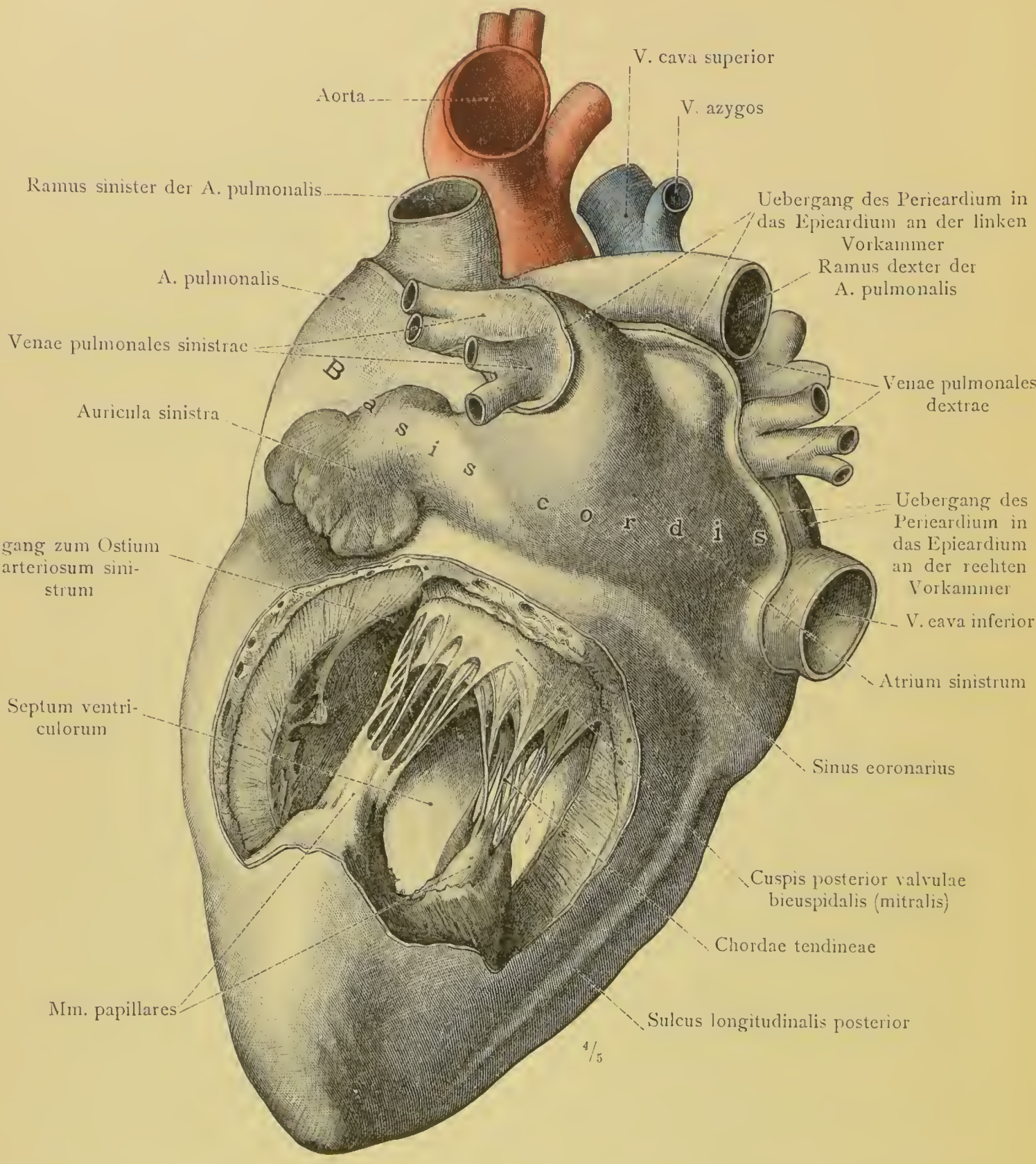

Fig. 948. Das Herz in der Ansicht von links und hinten. An der durch theilweise Entfernung der hinteren Wand eröffneten linken Herzkammer, Ventriculus sinister, wurden die zweizipflige Klappe, Valvula bicuspidalis (mitralis), sowie die beiden Papillarmuskeln und ihre Sehnenfäden zur Ansicht gebracht. An der Herzbasis ist der Uebergang der serösen Schichte des Pericardium in das Epicardium der linken und rechten Vorkammer dargestellt.
(Das Präparat von Fig. 946.)

Linke Herzkammer, Ventriculus sinister.

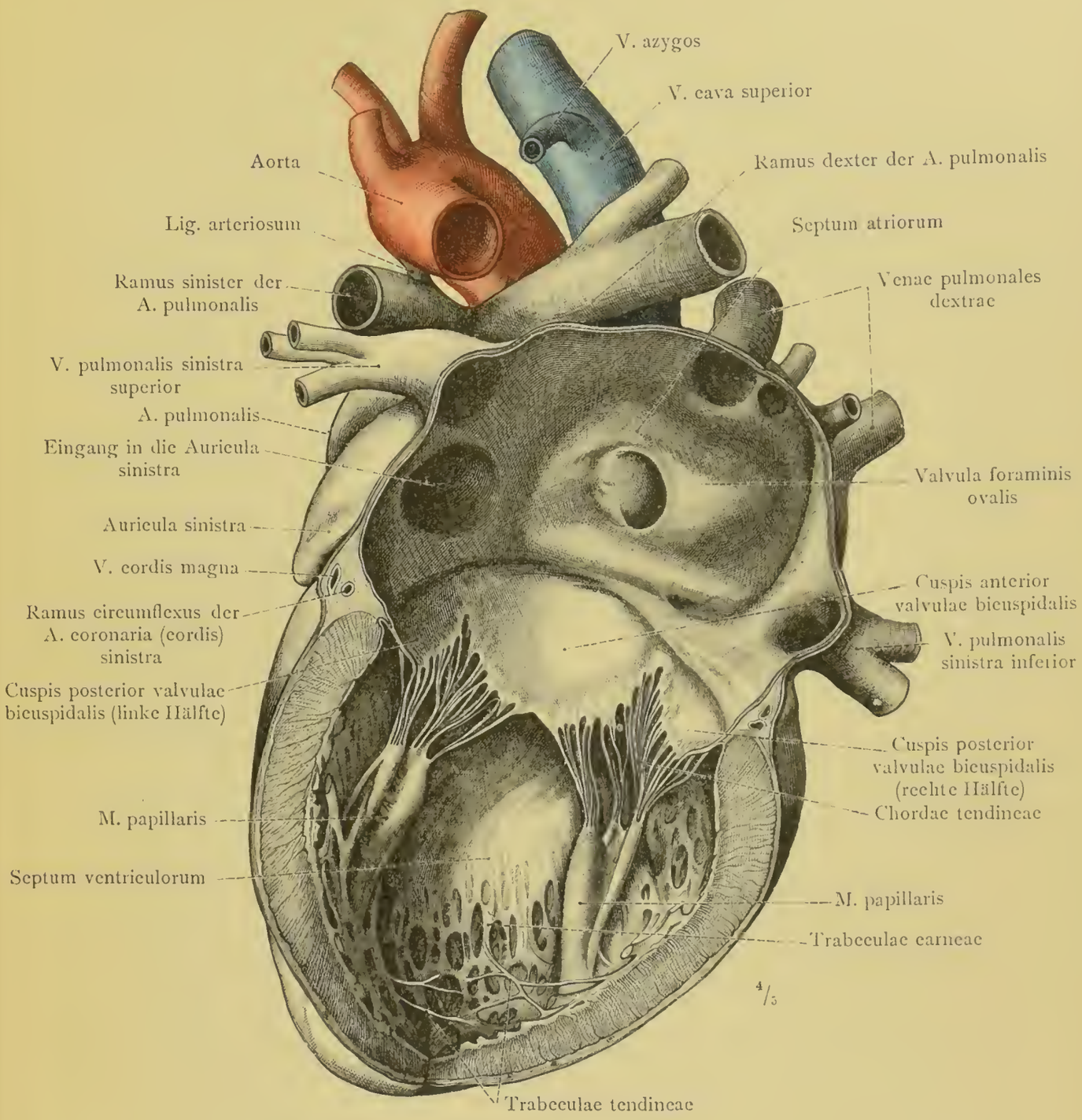

Fig. 949. Das Herz in der Ansicht von der linken Seite. Die linke Herzkammer und Vorkammer wurden durch einen von der Herzspitze zum Zwischenraum zwischen den Vorkammermündungen der linken Lungenvenen und von da über die obere Wand der linken Vorkammer zum Zwischenraum zwischen den Einmündungen der rechten Lungenvenen geführten Schnitt eröffnet und die Wände nach beiden Seiten auseinandergelegt. An der linken Herzkammer, Ventriculus sinister, sieht man den entzweigeschnittenen hinteren Zipfel, Cuspis posterior, und den intacten Aortenzipfel, Cuspis anterior, der zweizipfligen Klappe; ferner den vorderen und den hinteren Papillarmuskel mit ihren Sehnenfäden, Chordae tendineae; weiterhin die Kammerscheidewand, Septum ventriculorum, die Fleischbalken, Trabeculae carneae, und in der Nähe der Herzspitze einige frei ausgespannte Sehnenbälkchen, Trabeculae tendineae. An der linken Vorkammer sieht man die Einmündungen der vier Lungenvenen, Venae pulmonales; die Vorkammerscheidewand, Septum atriorum, mit ihrem der Valvula foraminis ovalis entsprechenden häutigen Antheil, und den Eingang in das linke Herzohr

Linke Vorkammer, Atrium sinistrum. Linke Herzkammer, Ventriculus sinister.

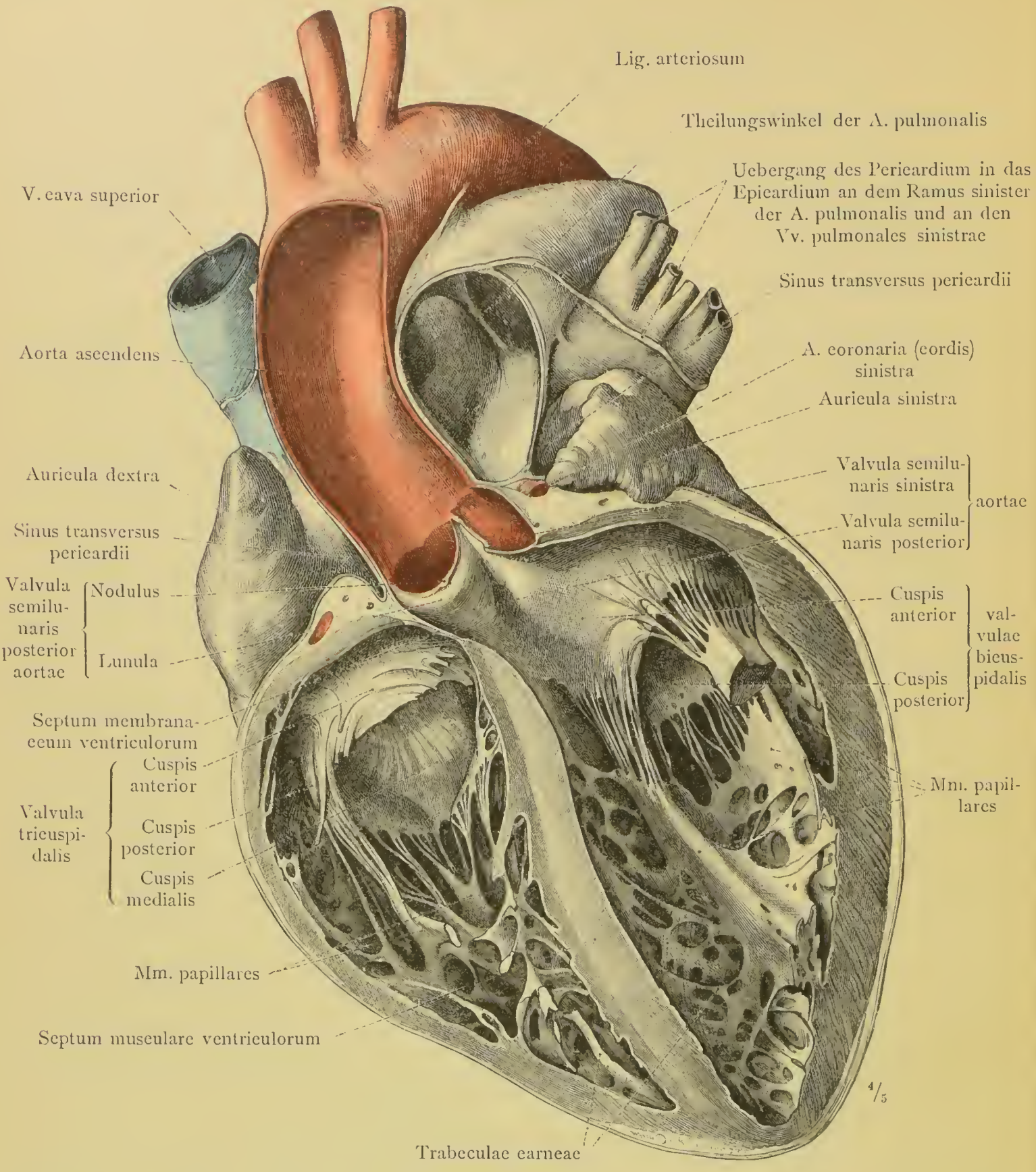

Fig. 950. Das Herz in der Ansicht von vorne. Nach vorausgegangener Formalinhärtung des Herzens in ausgedehntem Zustand wurden durch einen frontalen Schnitt ein vorderes Segment des Kammerkegels, die vordere Hälfte der aufsteigenden Aorta und der Stamm der Lungenartrie bis nahe zur Theilungsstelle abgetragen. An dem eröffneten Kammerkegel sieht man die fleischige und die häutige Kammerscheidewand, Septum musculare und Septum membranaceum ventriculorum; sämmtliche Zipfel der zwei- und dreizipfligen Klappe; ferner die Papillarmuskeln und ihre Sehnenfäden. Von den Vorkammern sieht man das rechte und linke Herzohr; zwischen diesen und den Arterienstämmen die Zugänge zu dem Sinus transversus pericardii. An der arteriellen Oeffnung der linken Kammer, Ostium arteriosum sinistrum, ist die hintere halbmondförmige Aortenklappe mit dem Aranzi'schen Knötchen, Nodulus, und dem Klappensaum, Lunula, ganz erhalten. An der Vorderseite der linken Lungenvenen, des linken Astes der Lungenarterie und der oberen Hohlvene ist der Uebergang der serösen Schichte des Pericardium in das Epicardium zu sehen.

Herzkammern und Kammerscheidewand, Septum ventriculorum.

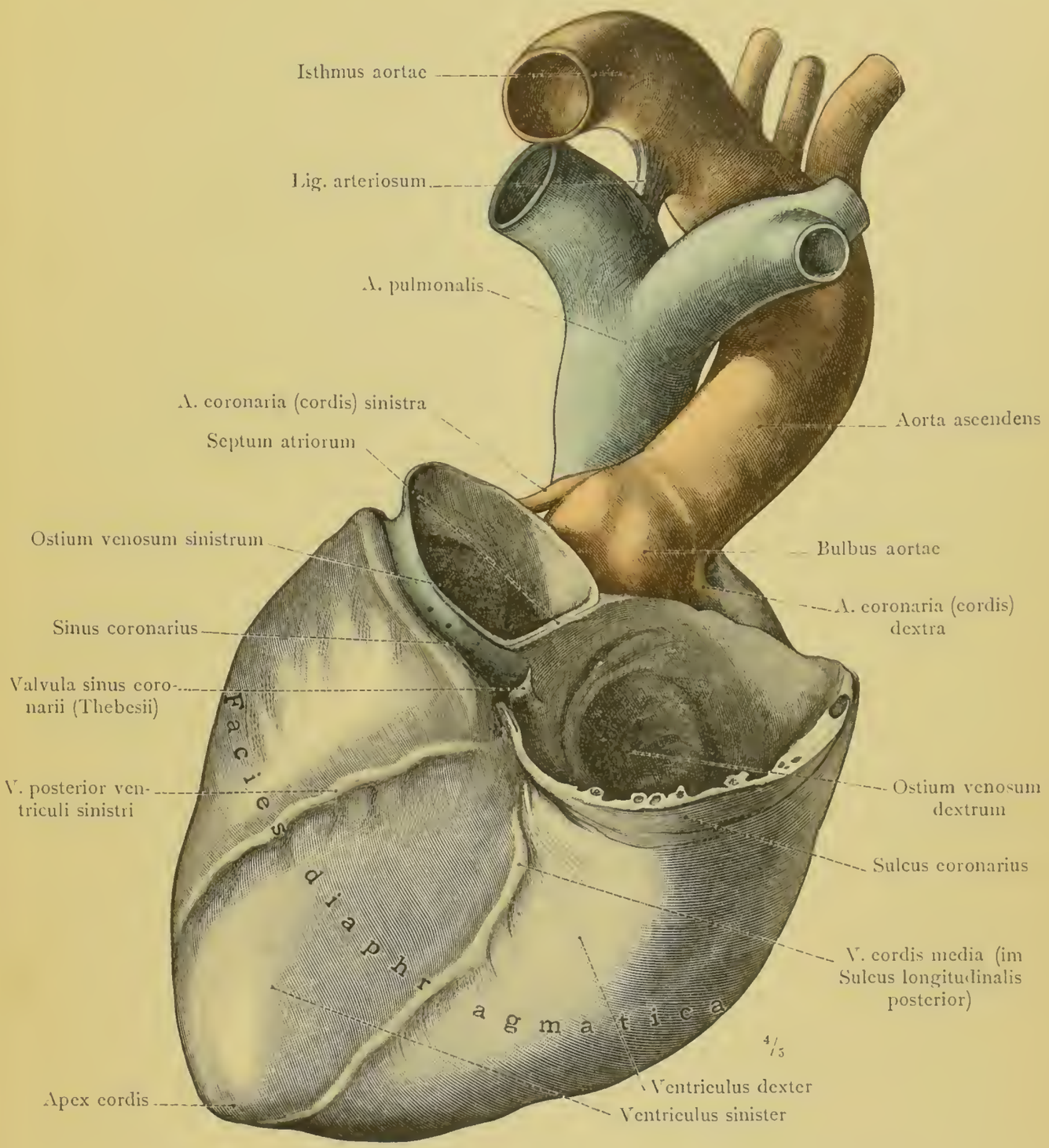

Fig. 951. Der Herzkammerkegel in der Ansicht von der Zwerchfellfläche, Facies diaphragmatica, und die beiden von ihm abgehenden Arterienstämme: die Lungenarterie, A. pulmonalis, mit ihrer Theilung und die Aorta. Die Aortenzwiebel, Bulbus aortae; die Ursprünge der rechten und der linken Kranzarterie, Aa. coronariae (cordis), dextra und sinistra. Das Botallo'sche Band, Lig. arteriosum, und die Aortenenge, Isthmus aortae. (An dem in ausgedehntem Zustand gehärteten Herzen wurden die beiden Vorkammern dicht oberhalb der Kranzfurche, Sulcus coronarius, abgetragen und dadurch auch der Sinus coronarius bis an seine Vorkammermündung eröffnet.)

Der Herzkammerkegel und die von den Herzkammern abgehenden Arterienstämme.

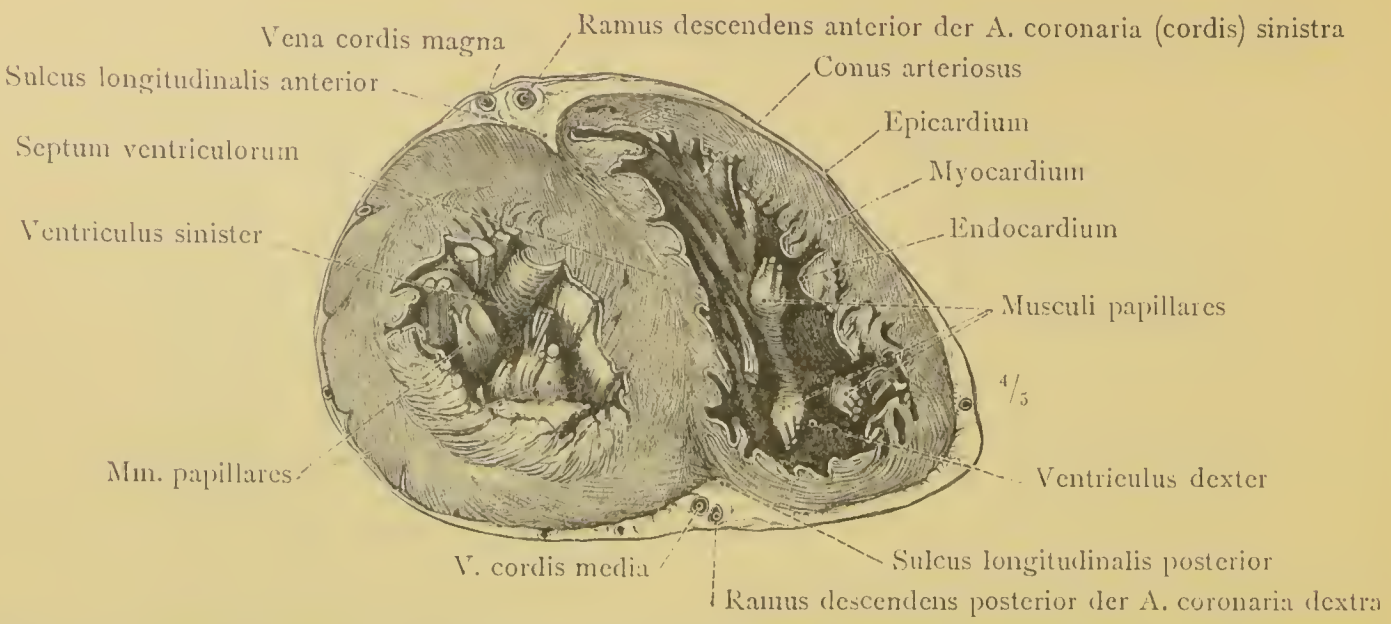

Fig. 952. Die untere Hälfte des quer durchgeschnittenen Kammerkegels des Herzens. An der Schnittfläche sieht man den annähernd kreisrunden Contour der linken und den sichelförmigen Umriss der rechten Kammerhöhle; ferner den Aufbau der Herzwand aus dem Herzfleisch, Myocardium, der Aussen- und Innenhaut des Herzens, Epicardium und Endocardium; endlich die beträchtlichere Wandstärke der linken Herzkammer.

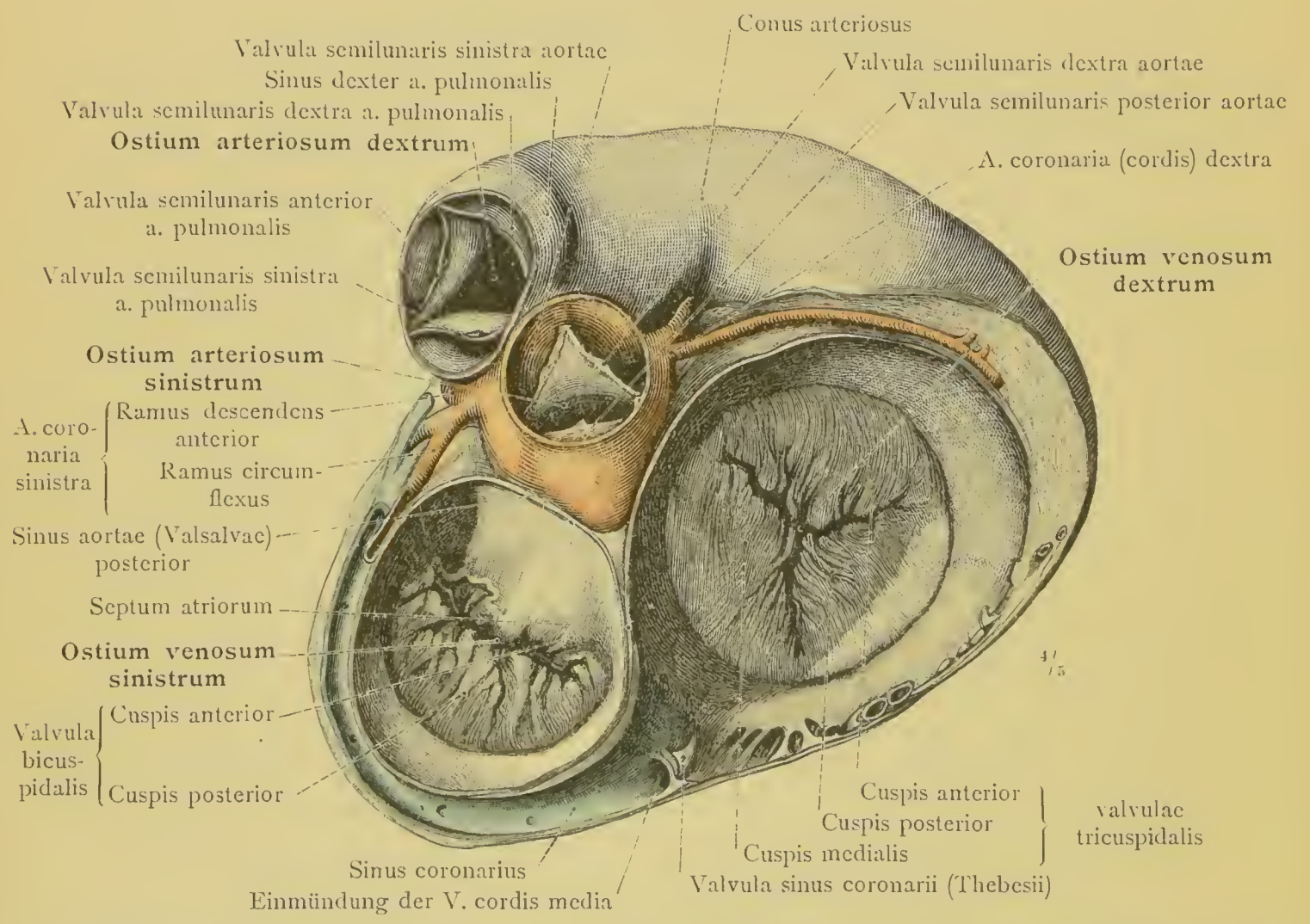

Fig. 953. Die Lage der Kammerostien, durch Abtragung der beiden Vorkammern, sowie der Aorta und der A. pulmonalis oberhalb ihrer halbmondförmigen Klappen dargestellt. Der Schnitt hat den Sinus coronarius mit der Thebesi'schen Klappe, Valvula sinus coronarii, und dem angrenzenden Theil der grossen Herzvene, V. cordis magna, getroffen. Die Stellung der Klappen entspricht der Systole des Herzens: die venösen Ostien sind geschlossen, die arteriellen offen.

Das gegenseitige Verhältnis der Herzkammern und die Lage der Kammerostien.

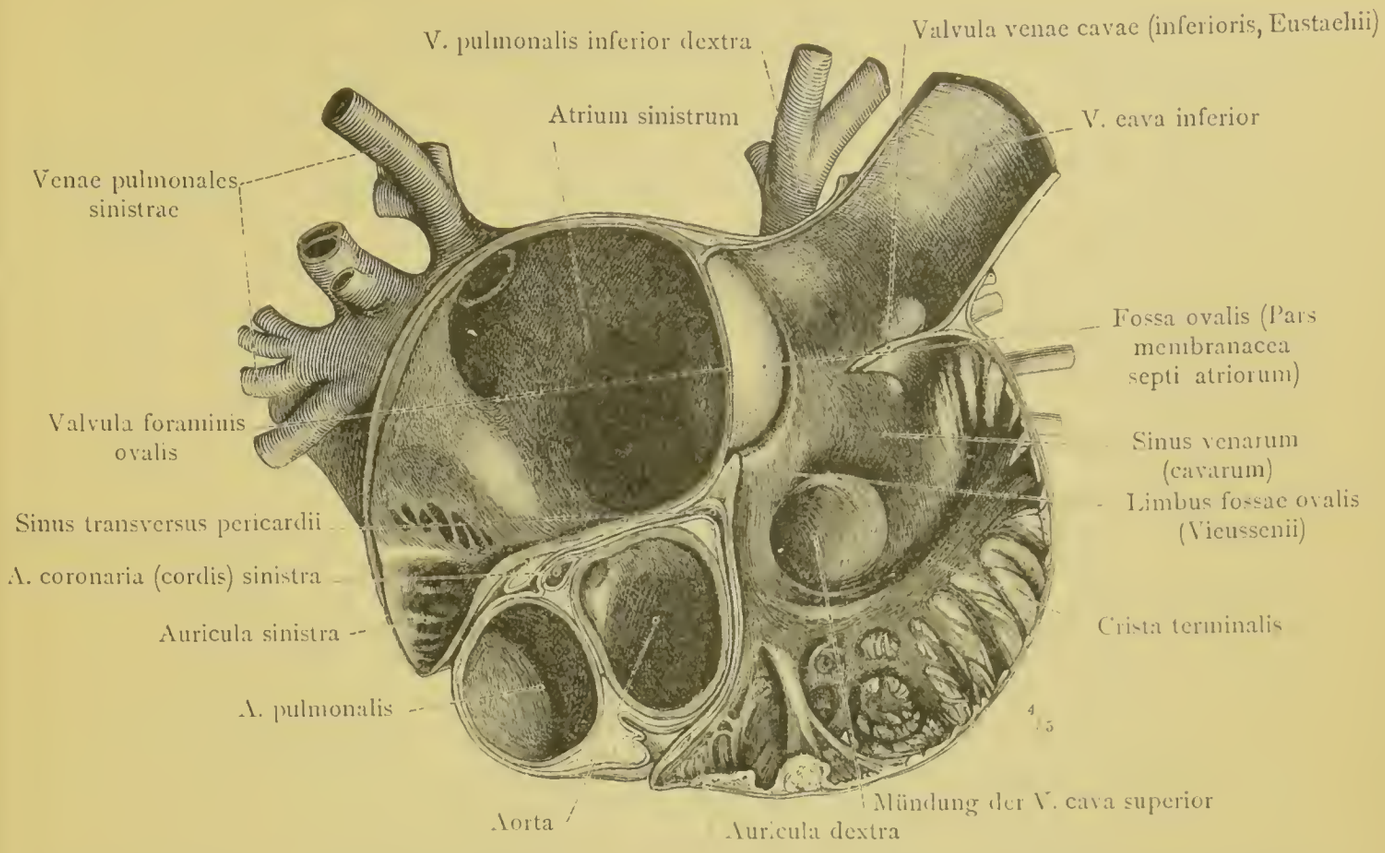

Fig. 954. Sinus transversus pericardii. Kammmuskeln und Grenzleiste der rechten Vorkammer. Sinus venarum (cavarum). Der häutige Antheil der Vorkammerscheidewand.

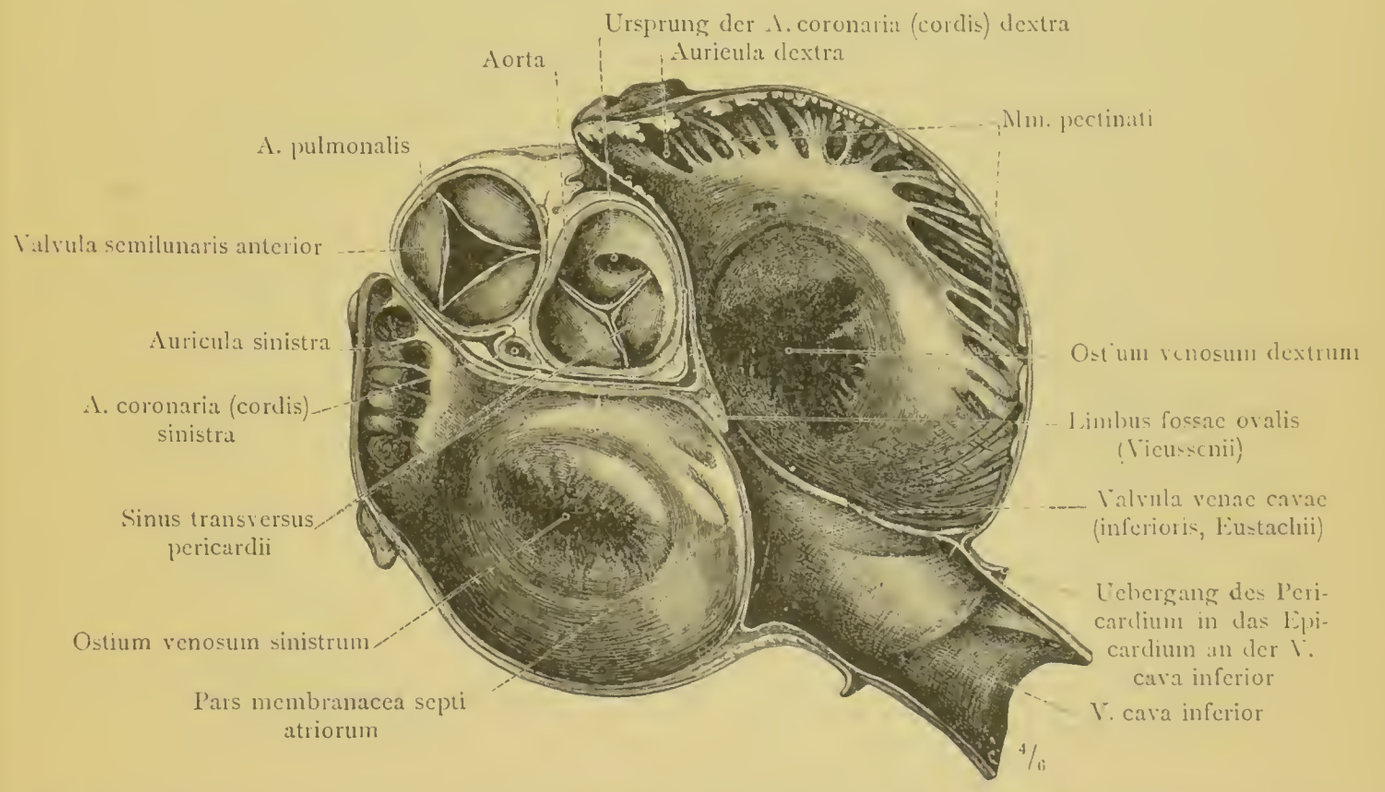

Fig. 955. Die halbmondförmigen Klappen der Aorta und der Lungenarterie mit ihren Knötchen, Noduli valvularum semilunarium. Der häutige Antheil der Vorkammerscheidewand und die Eustachi'sche Klappe.

(Der Vorkammertheil des Herzens ist mittelst eines durch die beiden Herzohren, sowie durch die Wurzelstücke der Aorta und A. pulmonalis und mitten durch das Endstück der unteren Hohlvene geführten Schnittes getheilt worden. In Fig. 954 ist die obere, in Fig. 955 die untere Hälfte dargestellt.)

Die Beziehungen der Herzvorkammern zu einander und zu beiden Arterienstämmen.

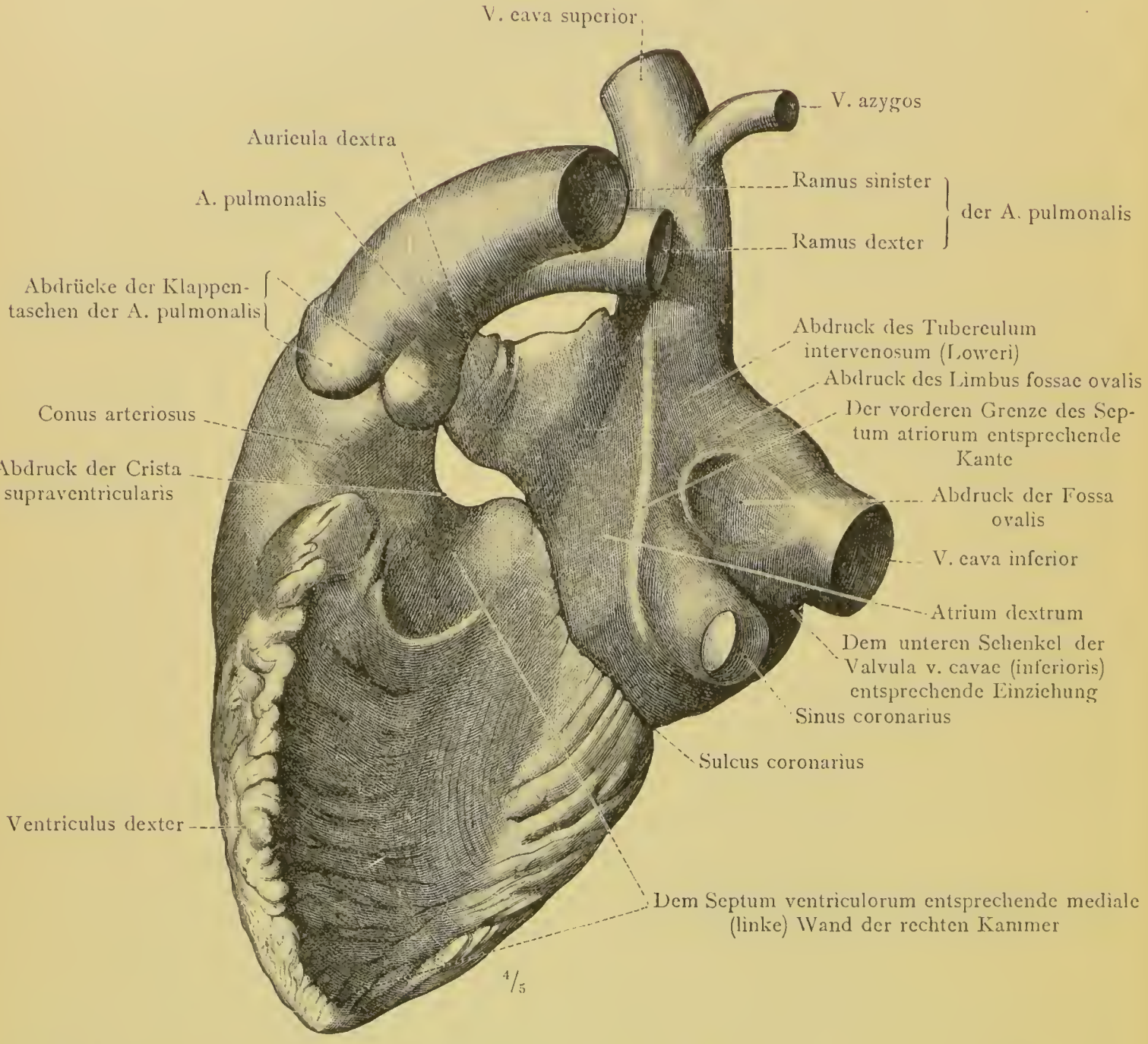

Fig. 956. Ausguss der rechten Herzhälfte mit der A. pulmonalis und den Endstücken der beiden Hohlvenen und des Sinus coronarius, von der medialen Seite her gesehen. (Corrosionspräparat.)

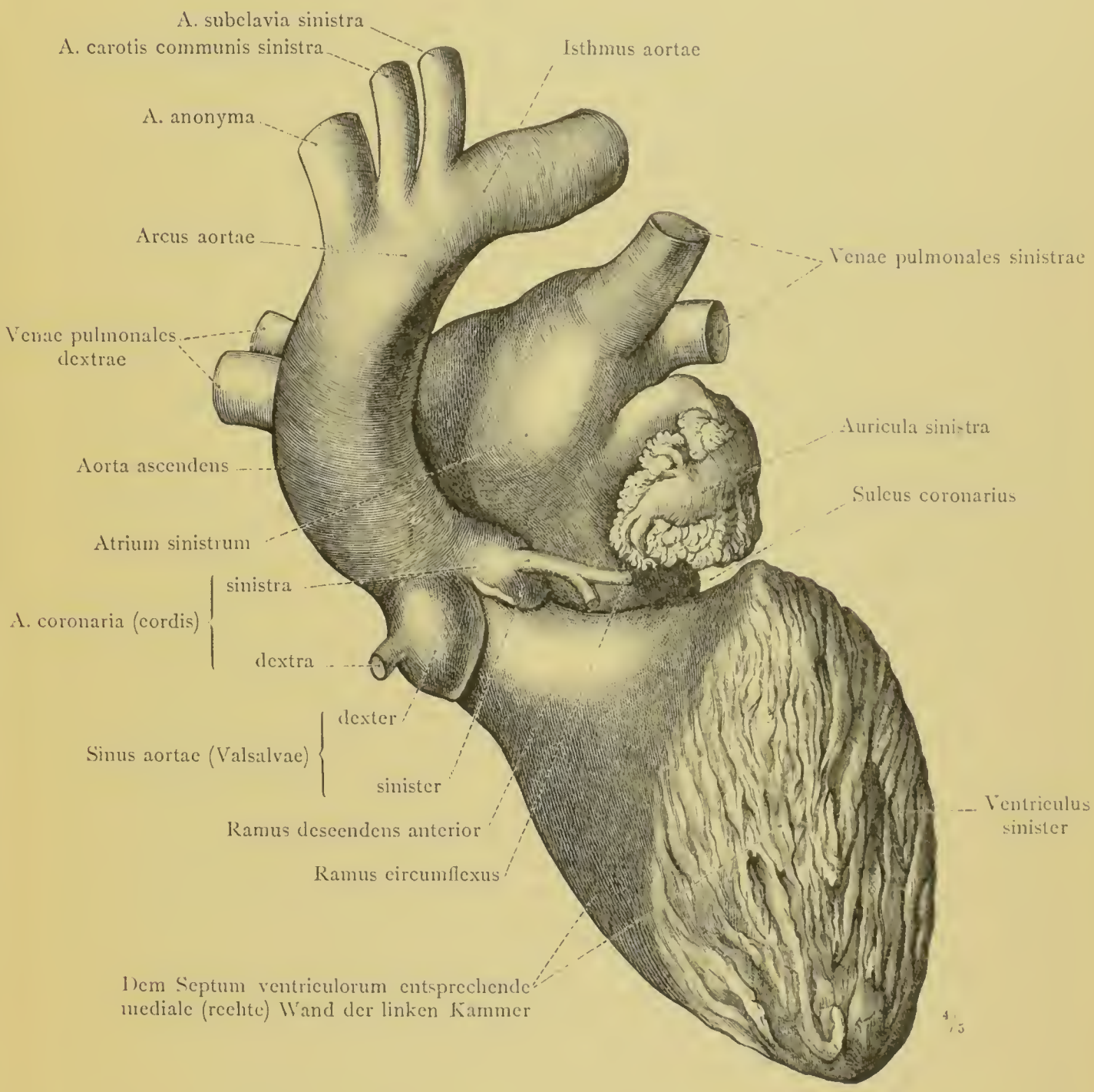

Fig. 957. Ausguss der linken Herzhälfte mit der Aorta bis jenseits des Isthmus, den Anfangstheilen der Kranzarterien und den Endstücken der Lungenvenen, von der medialen Seite her gesehen.
(Corrosionspräparat.)

Die Gestalt der linken Herzhälfte.

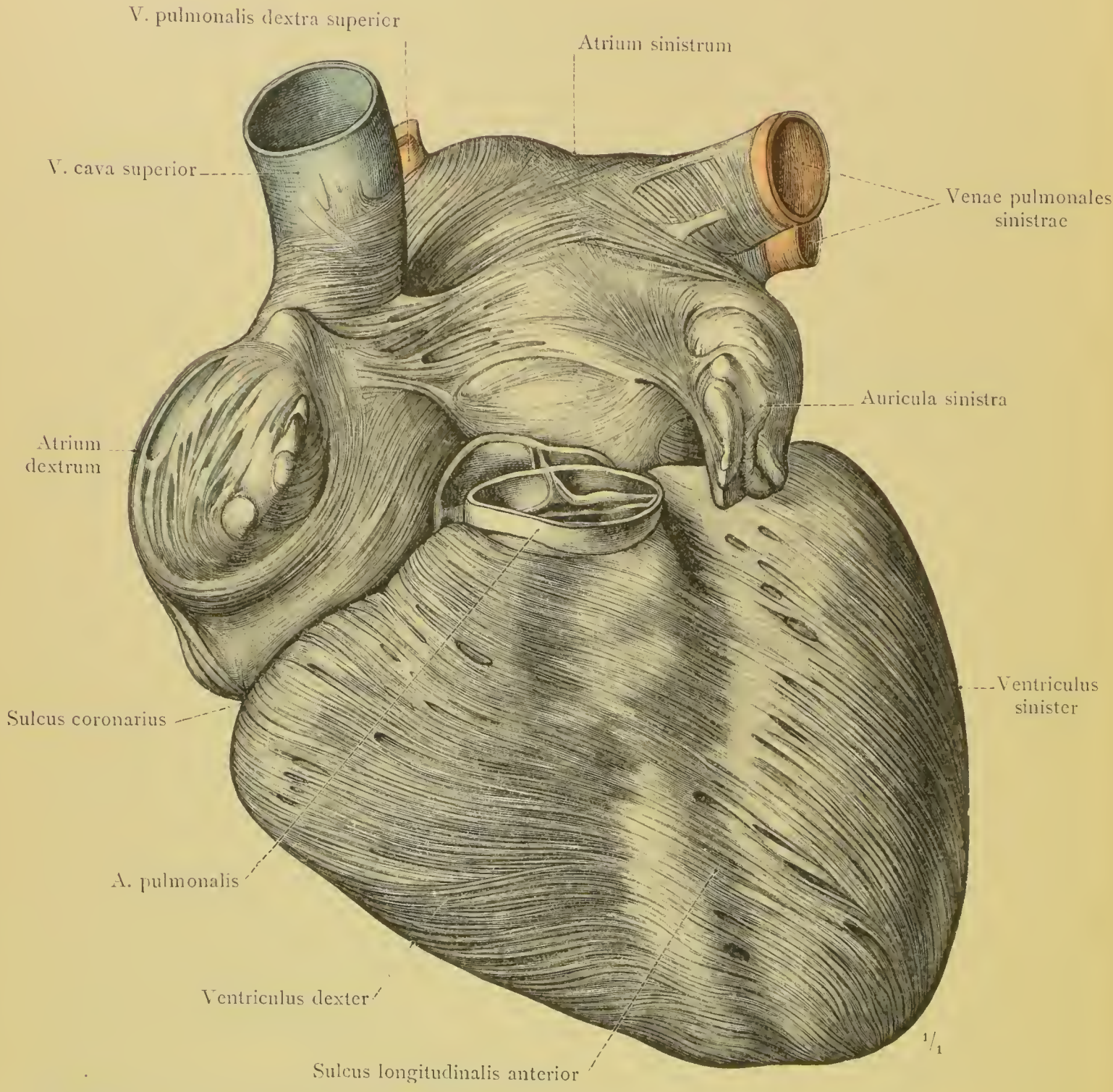

Fig. 958. Die oberflächliche Muskulatur an der vorderen Fläche der Kammern und der Vorkammern des Herzens.
(Das Herz wurde vor der Präparation mit Talg eingespritzt.)

Die Muskulatur des Herzens.

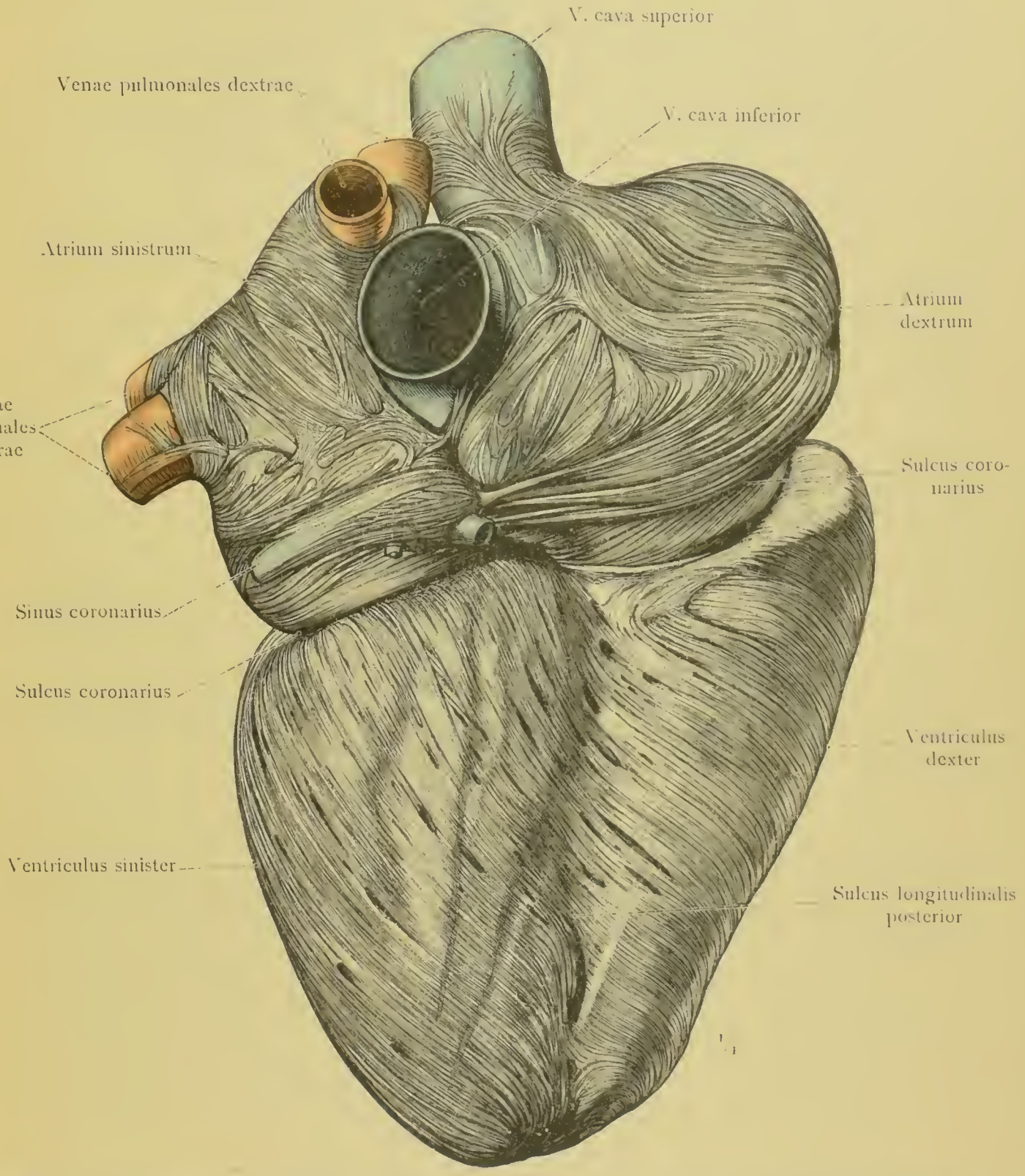

Fig. 959. Die oberflächliche Muskulatur an der hinteren Fläche der Kammern und der Vorkammern des Herzens.
(Das Präparat der Fig. 958 in der Ansicht von hinten.)

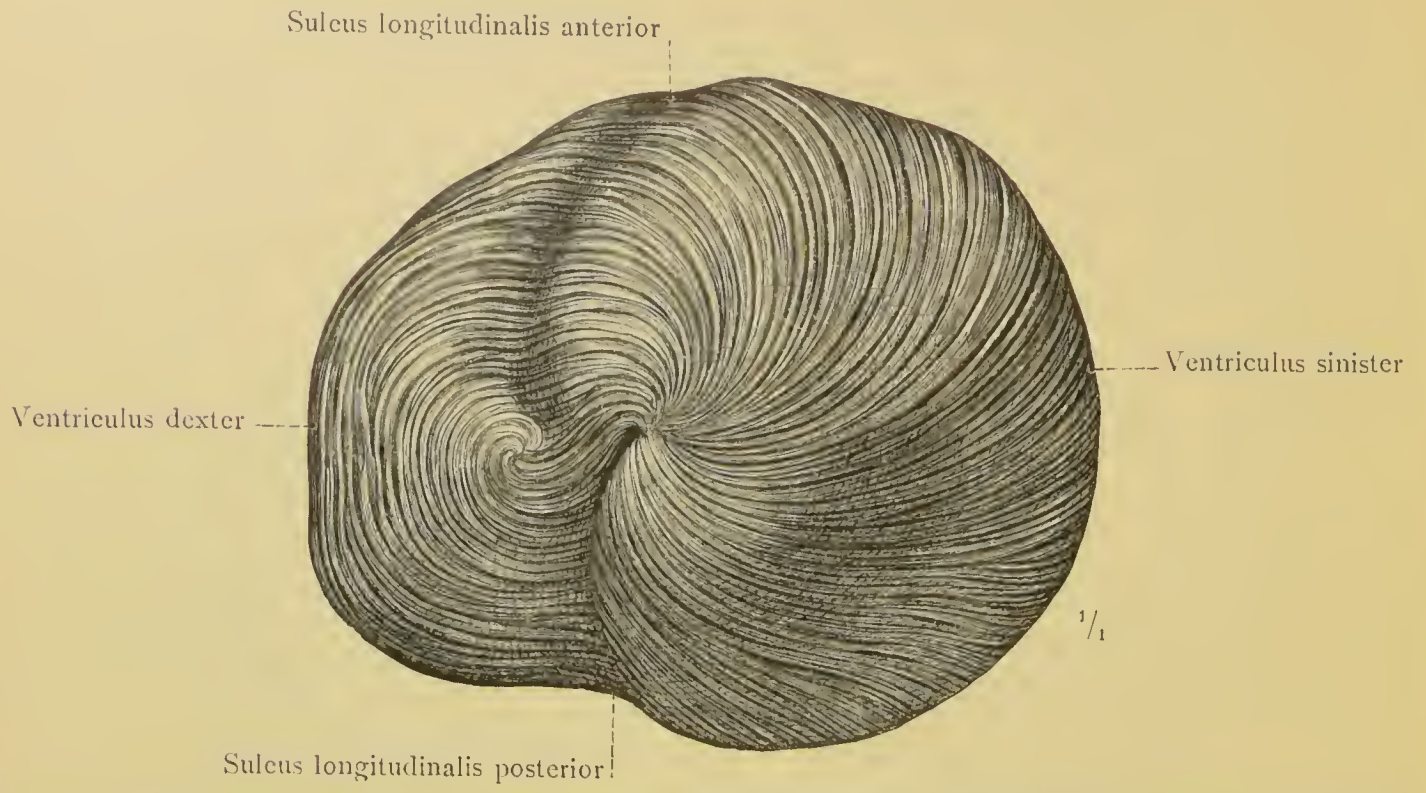

Fig. 960. Der Herzwirbel, Vortex cordis, an der Spitze des Kammerkegels; Ansicht von unten.

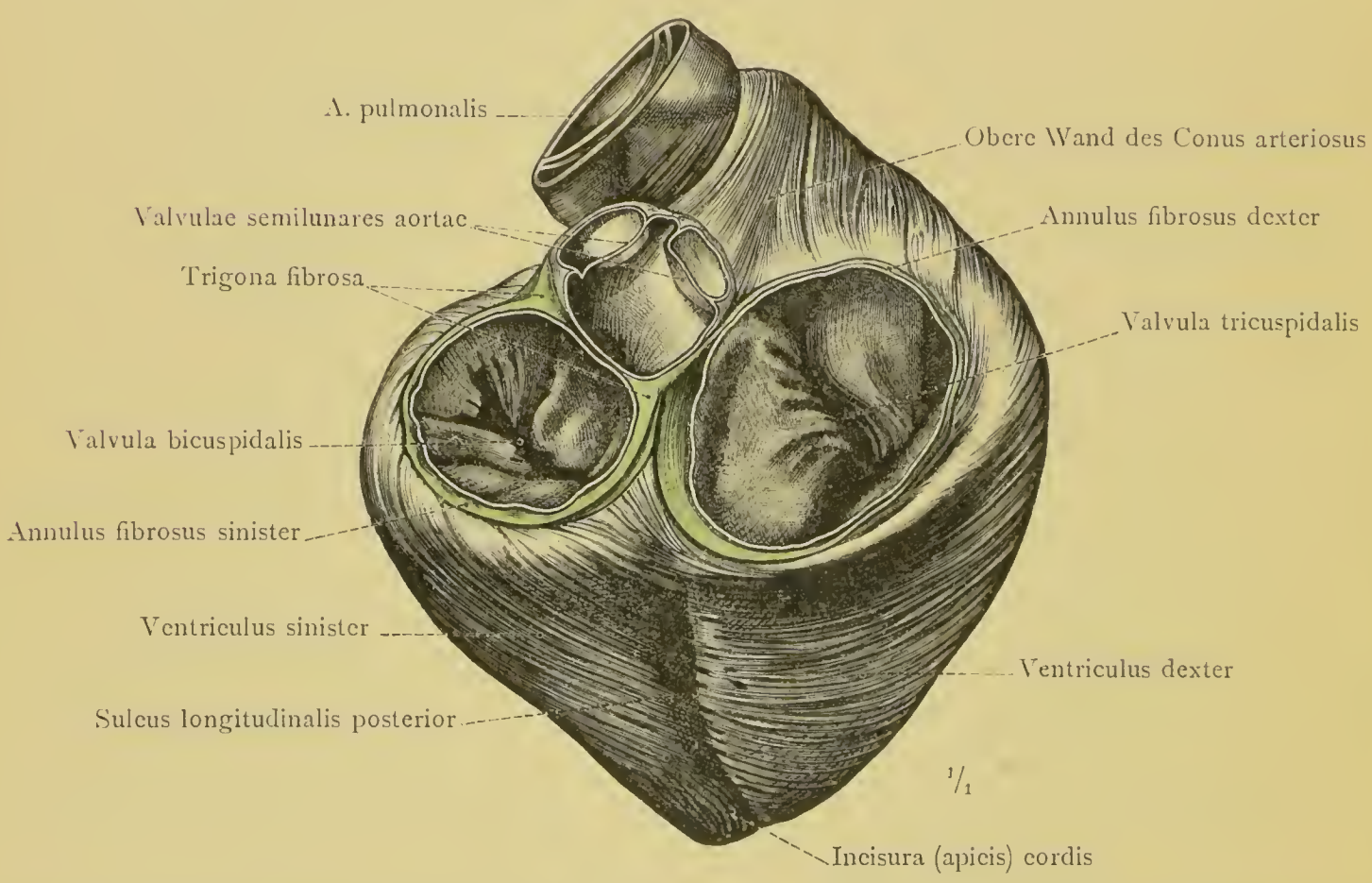

Fig. 961. Der Herzkammerkegel in der Ansicht von oben und hinten mit blossgelegter oberflächlicher Muskelschichte; die Faserringe der Kammerostien, Annuli fibrosi, und deren Knötchen, Trigona fibrosa.

Der Herzwirbel, Vortex cordis. — Die Faserringe, Annuli fibrosi.

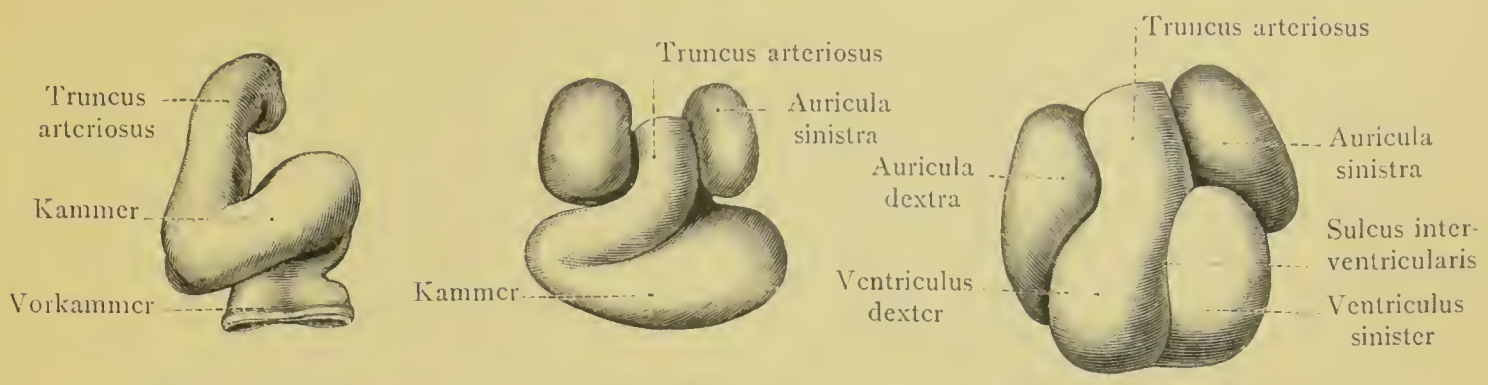

Dritte Woche. Vierte Woche. Fünfte Woche.

Fig. 962. Entwicklungsstufen des menschlichen Herzens in den ersten Wochen des embryonalen Lebens. (Vergrössert. Nach *W. His.*)

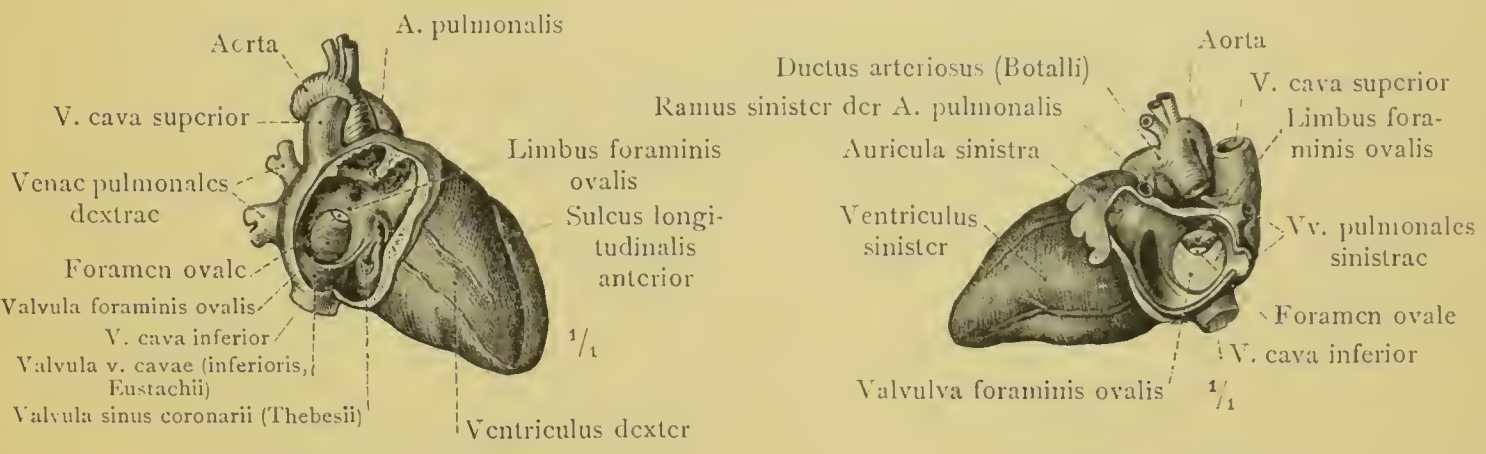

Ansicht von rechts. Ansicht von links.

Fig. 963. Das eiförmige Loch, Foramen ovale, des Septum atriorum, durch Abtragung der freien Wände beider Vorkammern an dem Herzen eines 6 Monate alten menschlichen Fötus dargestellt.

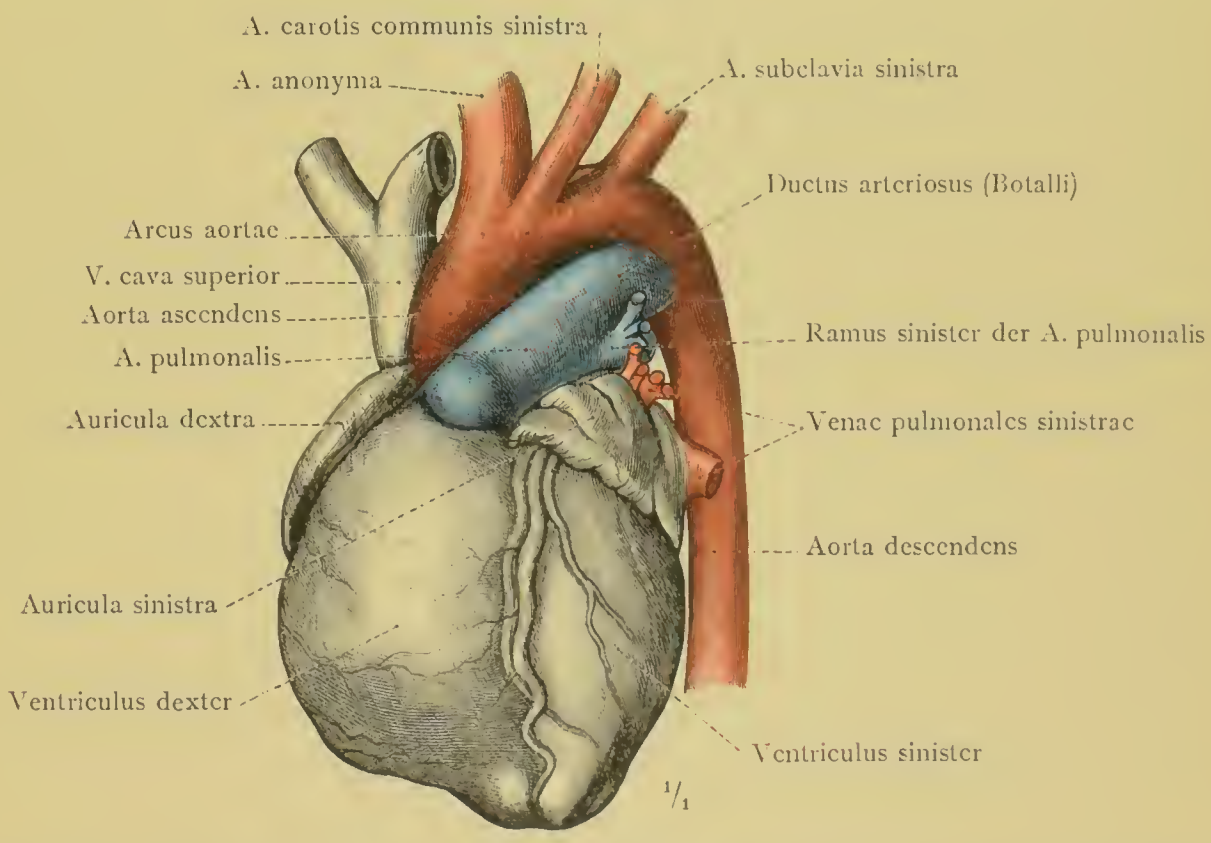

Fig. 964. Das injicirte Herz eines reifen neugeborenen Kindes in der Ansicht von links und vorne. Der Botallo'sche Gang als directe Fortsetzung des Lungenarterienstammes.

Entwicklungsstufen des Herzens.

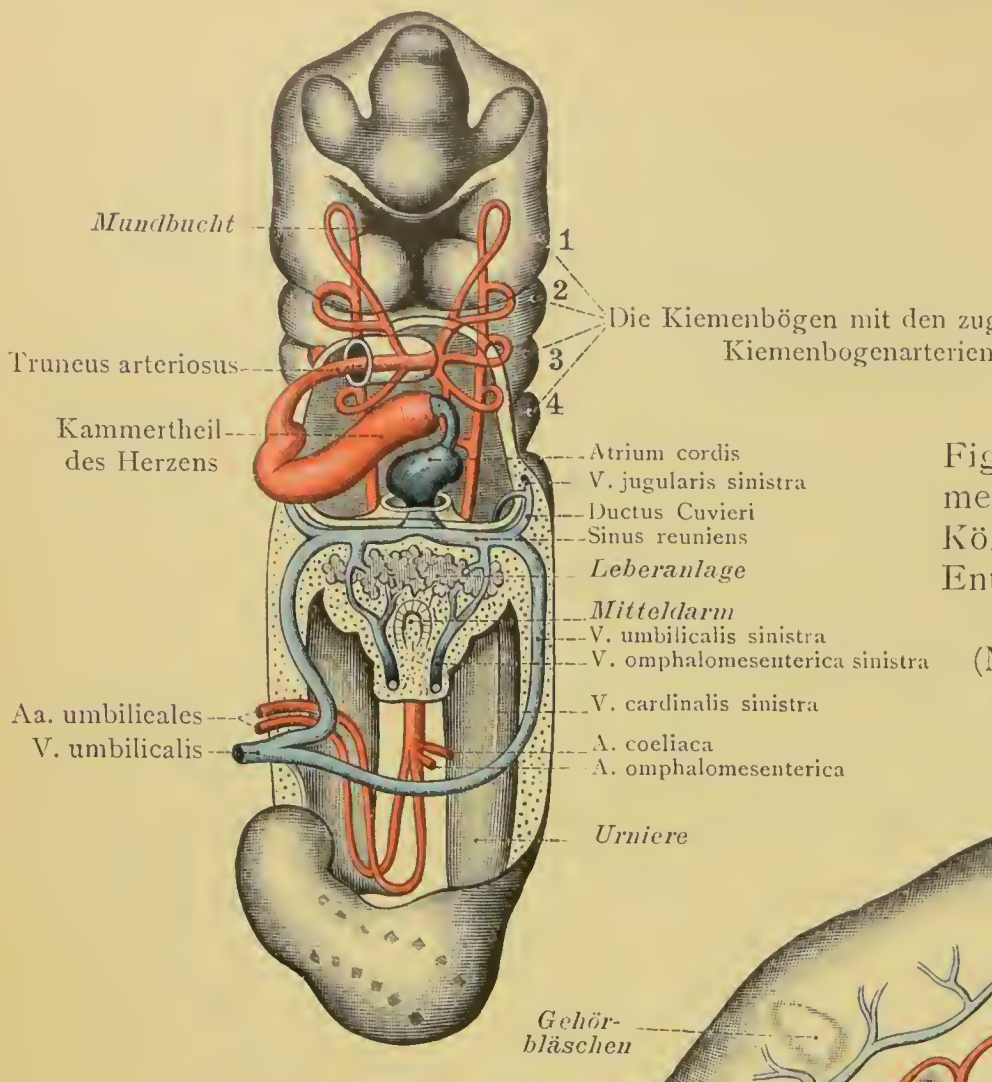

Fig. 965. Das Gefässsystem eines menschlichen Embryo von 2·6 Mm. Körperlänge (18. bis 20. Tag der Entwicklung) in der Ansicht von vorne.
(Nach zwei Abbildungen von *W. His* zusammengestellt.)

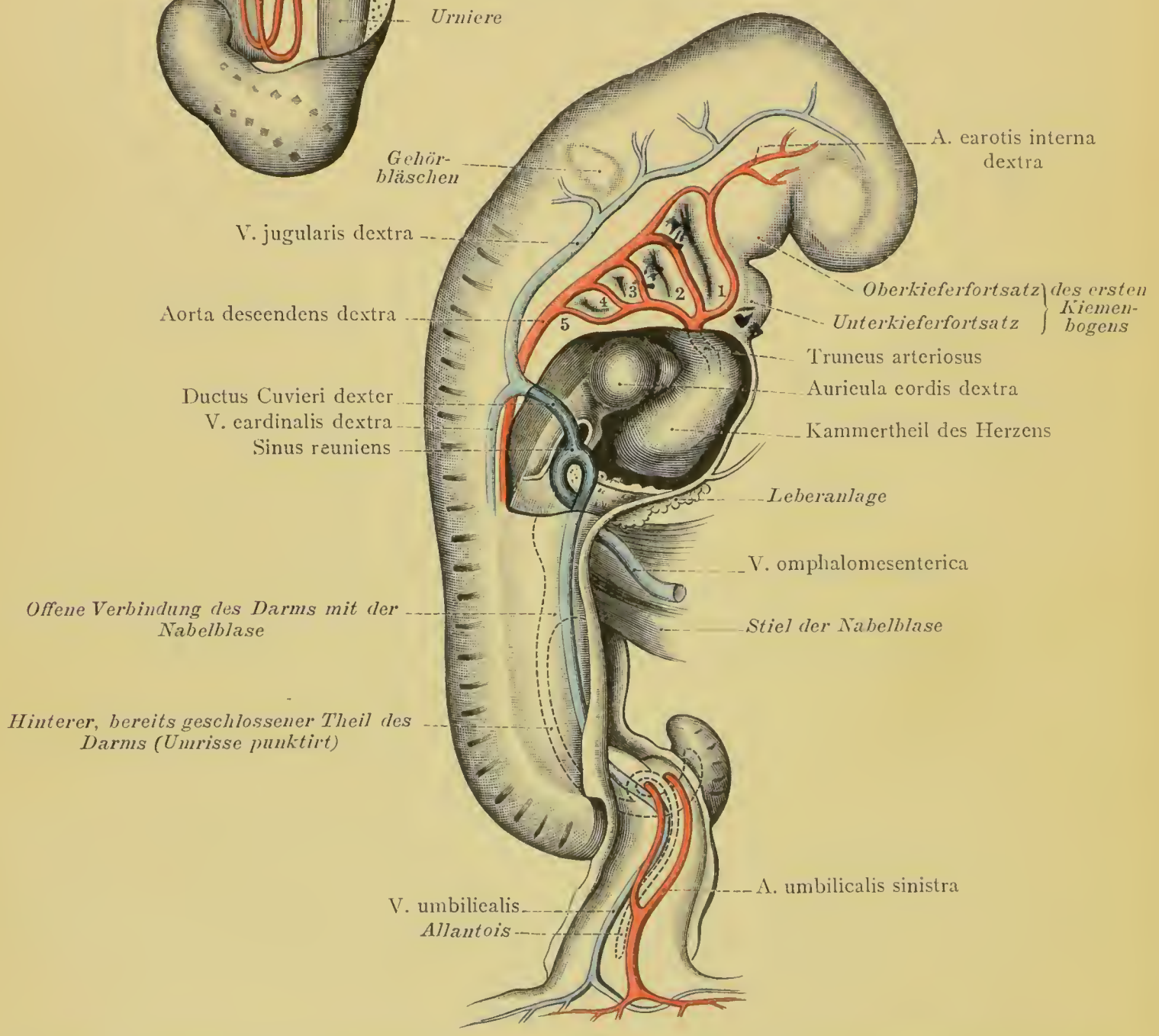

Fig. 966. Construction des Herzens und des Gefässsystems eines menschlichen Embryo von 4·2 Mm. Körperlänge (22. bis 23. Tag der Entwicklung), in der Ansicht von der rechten Seite. (Nach *W. His.*)

Das Gefässsystem am Ende der dritten und im Anfang der vierten Fötalwoche.

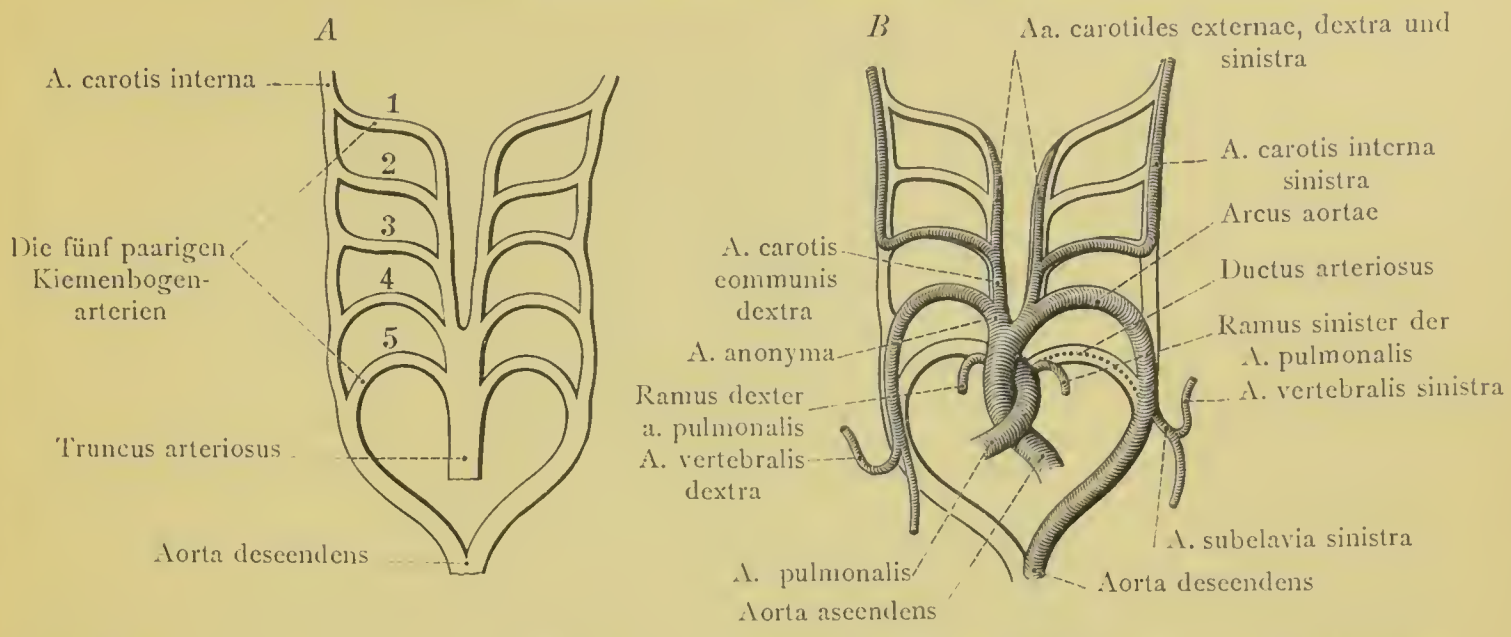

Fig. 967. Schematische Darstellung der Umwandlungen der Kiemenbogenarterien: *A* Ursprüngliche Anordnung der Kiemenbogenarterien. *B* Umwandlung derselben in die bleibenden Arterienstämme.
(*Rathke*'sches Schema mit einer kleinen Abänderung nach *F. Hochstetter*.)

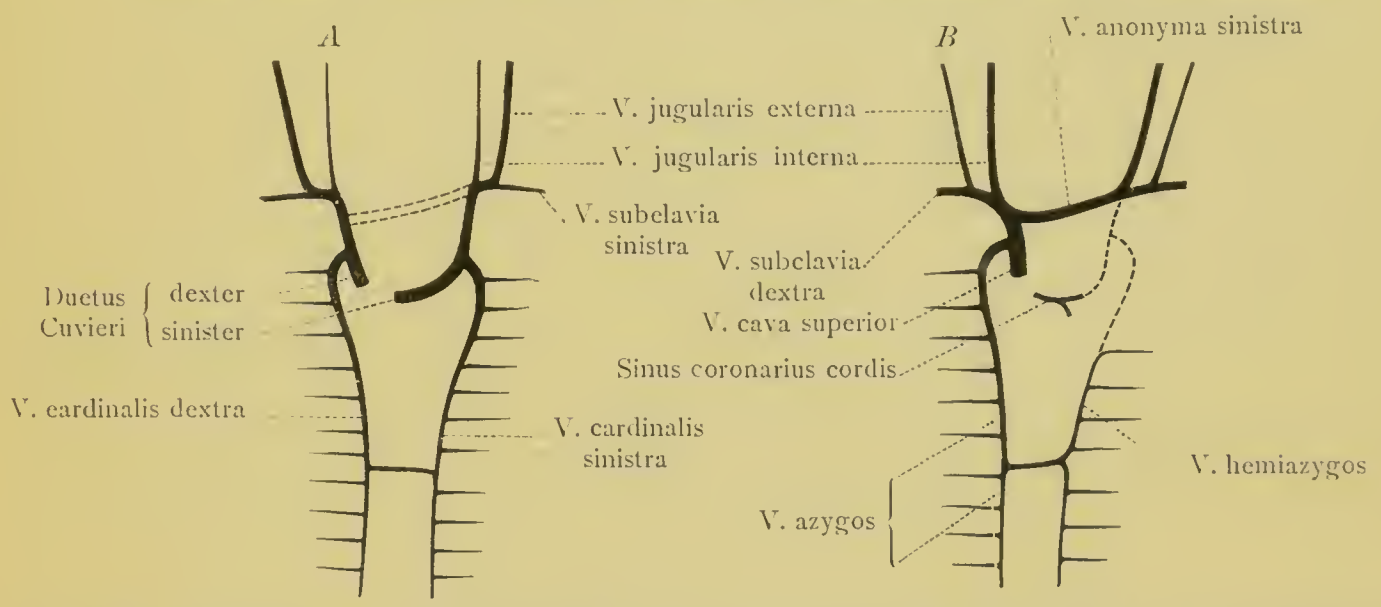

Fig. 968. Schematische Darstellung der primitiven Anlage des Körpervenensystems *(A)* und der Heranbildung des Systems der oberen Hohlvene *(B)*.
(*Rathke*'sches Schema mit Abänderungen von *F. Hochstetter*.)

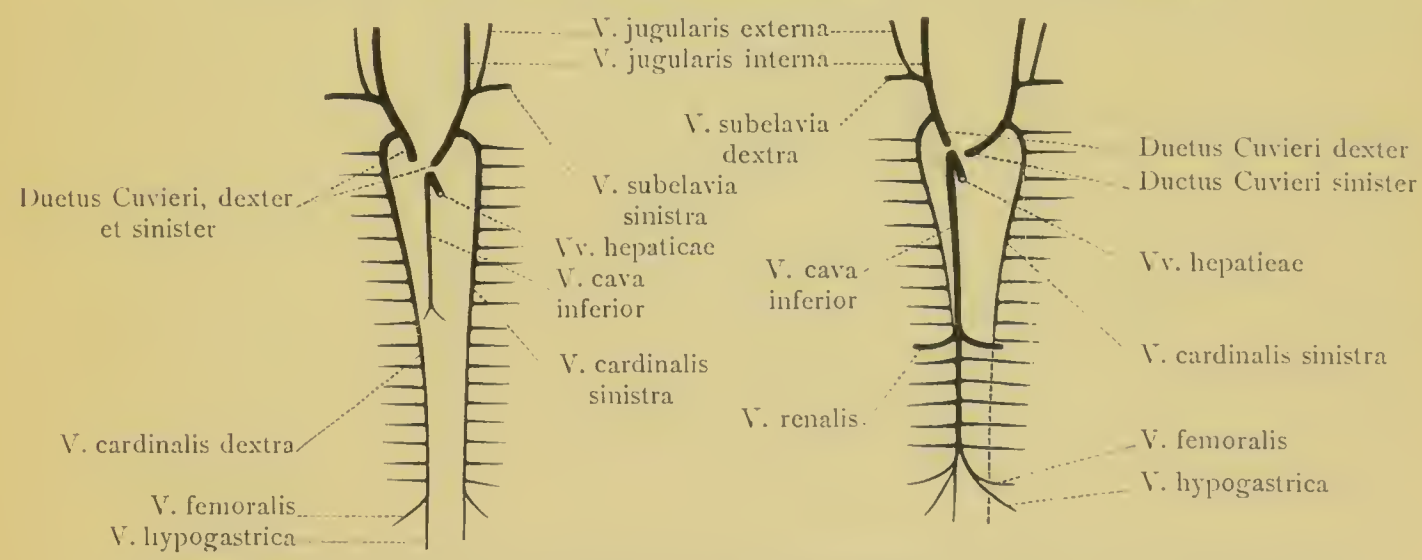

Fig. 969. Schematische Darstellung der Entwicklung der unteren Hohlvene.
(*Rathke*'sches, von *F. Hochstetter* verbessertes Schema.)

Die primitiven Anlagen des Arterien- und Venensystems und die secundären Umwandlungen derselben.

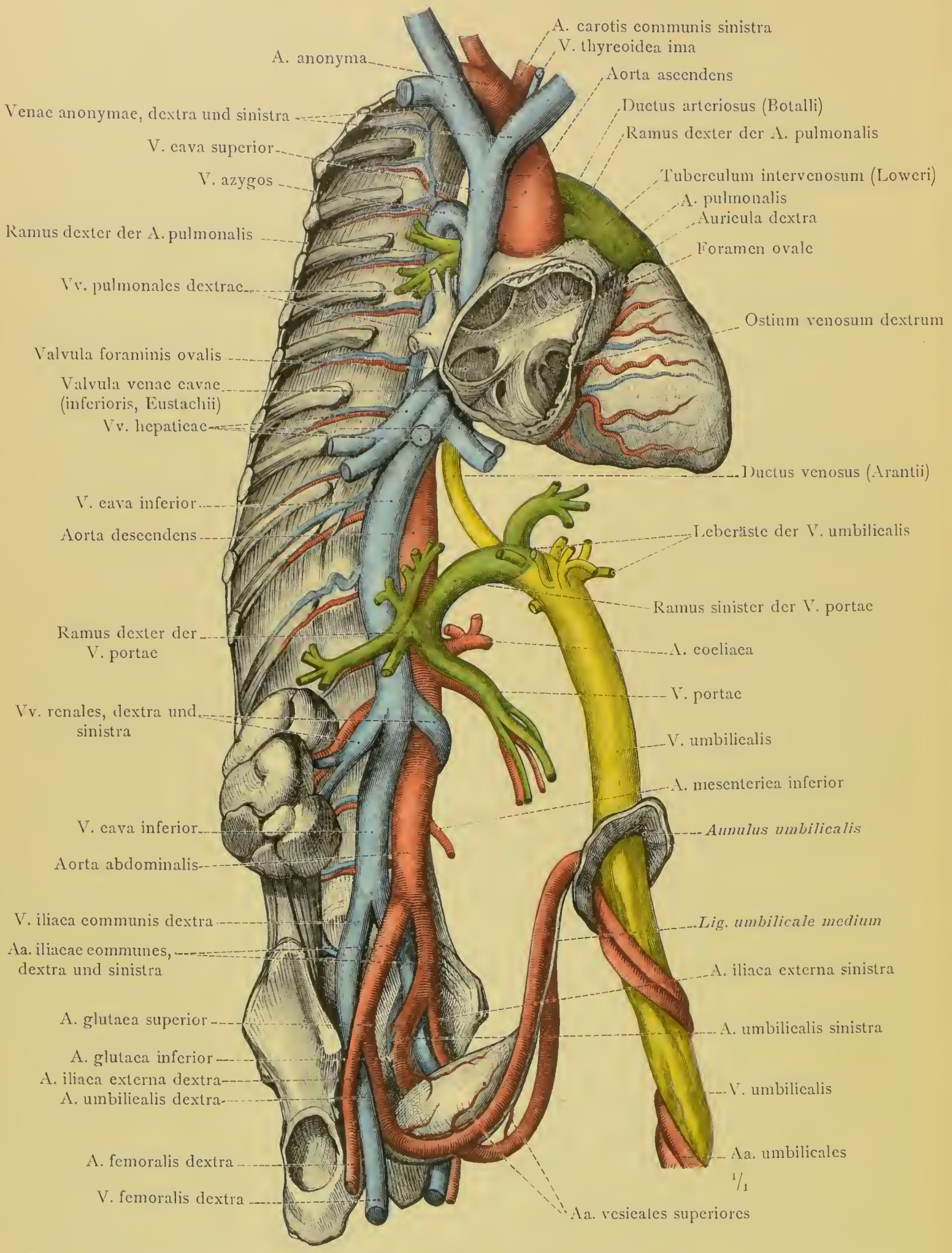

Fig. 970. Der embryonale Kreislaufapparat, an einem todtgeborenen reifen Kinde dargestellt. Ansicht von der rechten Seite.

(Die rechte Wand der rechten Herzvorkammer wurde abgetragen, um das eiförmige Loch und dessen Klappe, sowie die Eustachi'sche Klappe zur Ansicht zu bringen. Die Nabelvene, ihre Leberäste und der Aranzi'sche Gang sind gelb, die Pfortader, die Lungenarterie und der Botallo'sche Gang grün gefärbt.)

Der embryonale Kreislaufapparat.

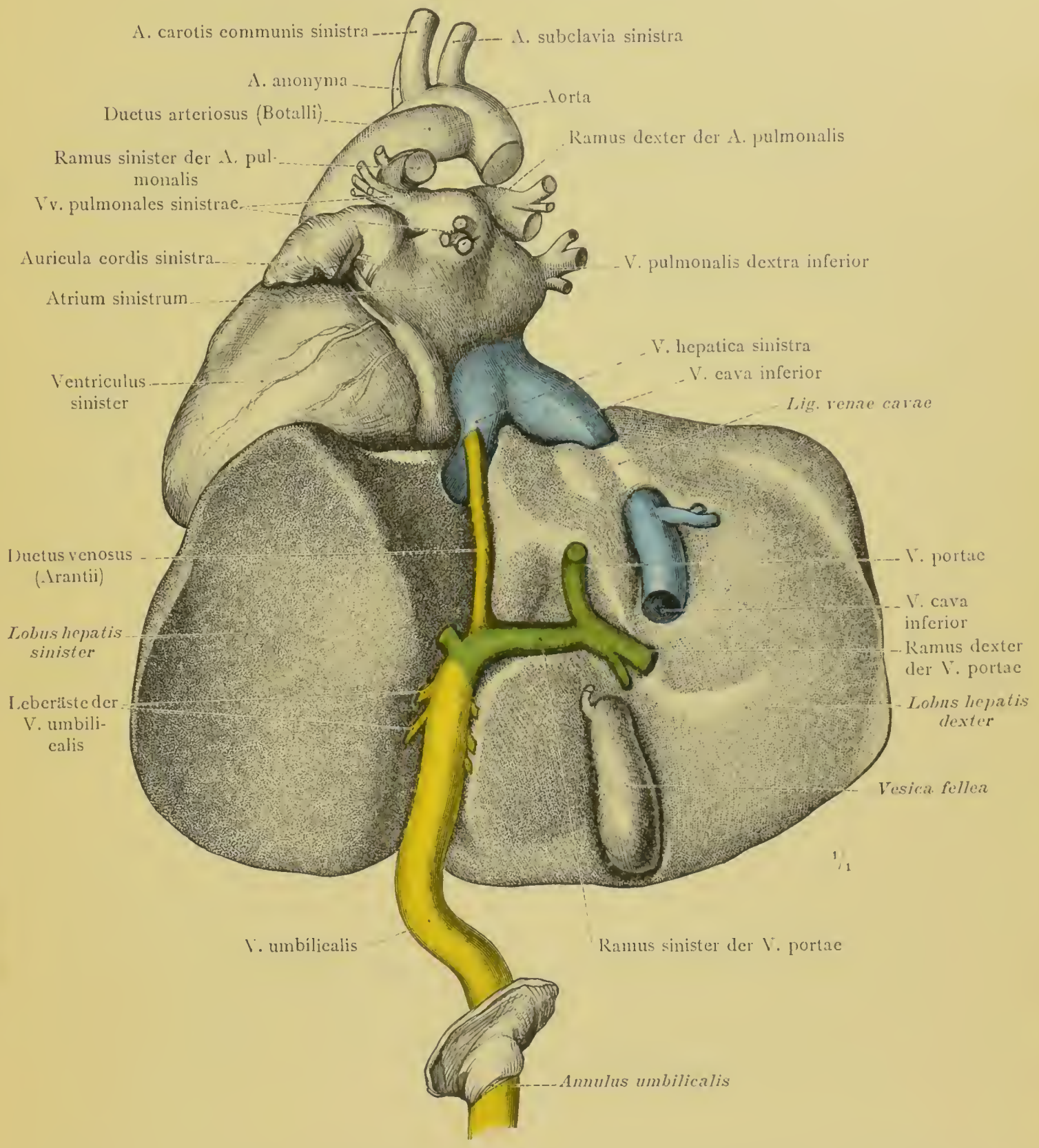

Fig. 971. Die Leber und das Herz eines todtgeborenen reifen Kindes. Die Nabelvene, V. umbilicalis, vom Nabelring bis zu ihrer Einmündung in den linken Pfortaderast und die in der linken Längsfurche der Leber vom Nabelvenenstamm abgehenden Leberäste; die Theilung der Pfortader, V. portae, in den rechten und linken Ast; der Abgang des Aranzi'schen Ganges vom linken Pfortaderast und die Einmündung dieses Ganges in die linke Lebervene.

(Die Leber ist in der Ansicht von unten, das Herz in der Ansicht von hinten dargestellt. Der erhaltene kurze Stumpf der Pfortader wurde nach oben umgelegt.)

Die embryonalen Kreislaufsverhältnisse an der Leber.

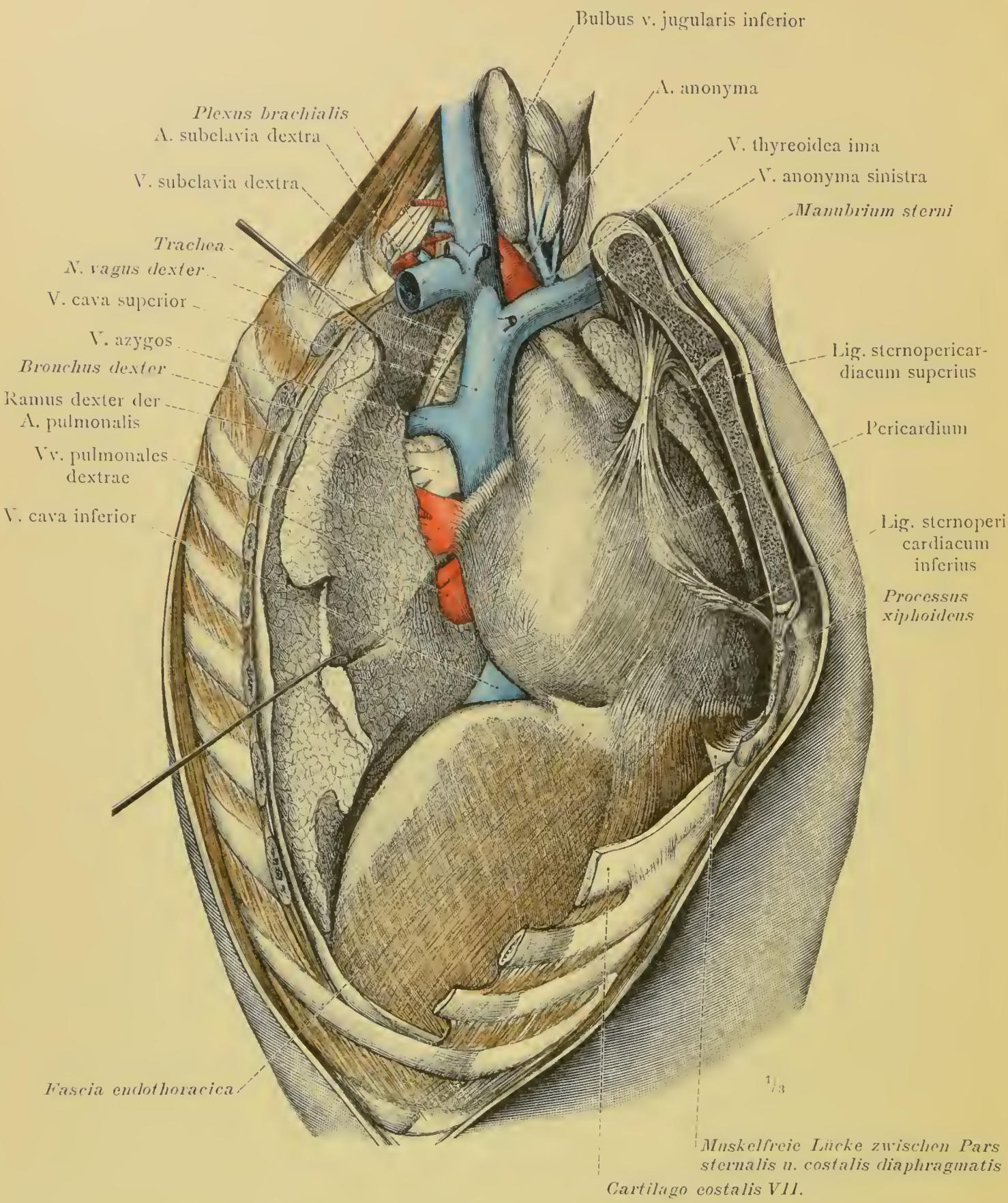

Fig. 972. Die Lage des Herzbeutels, Pericardium; seine Verbindungen mit der Fascia endothoracica und mit dem Zwerchfell. Der Uebergang seiner fibrösen Schichte auf die Wand der Aorta, der oberen Hohlvene und der rechten Lungenvenen. Die Ligg. sternopericardiaca. Ansicht von rechts und vorne.
(Das Brustbein wurde median durchgesägt, seine linke Hälfte etwas nach vorne abgezogen, die rechte Thoraxwand bis zur zehnten Rippe abgetragen und die rechte Lunge stark zurückgelegt, um die Gefässe der Lungenwurzel zur Ansicht zu bringen.)

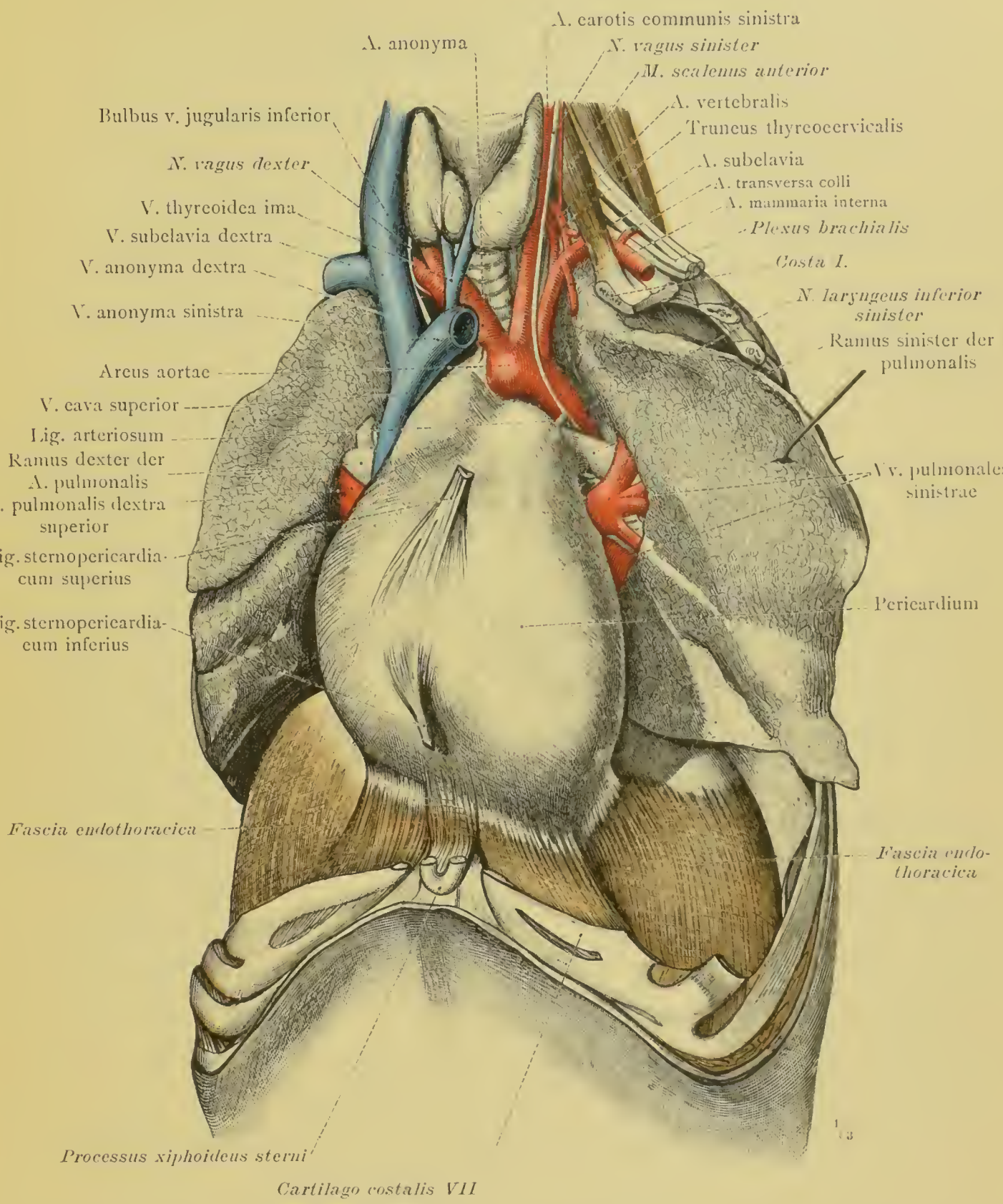

Fig. 973. Die Lage des Herzbeutels, Pericardium; seine Verbindungen mit der Fascia endothoracica und mit dem Zwerchfell; der Uebergang seiner fibrösen Schichte auf den Aortenbogen, auf den linken Ast der Lungenarterie und auf die vordere Wand der linken Lungenvenen. An der vorderen Wand des Herzbeutels sieht man die Reste der abgeschnittenen Ligg. sternopericardiaca. Ansicht von links und vorne.
(An dem Präparat der Fig. 972 wurde auch auf der linken Körperseite die Thoraxwand im gleichen Umfang wie auf der rechten Seite abgetragen; beide Lungen wurden stark zurückgelegt, um die Gefässe der Lungenwurzeln zur Ansicht zu bringen.)

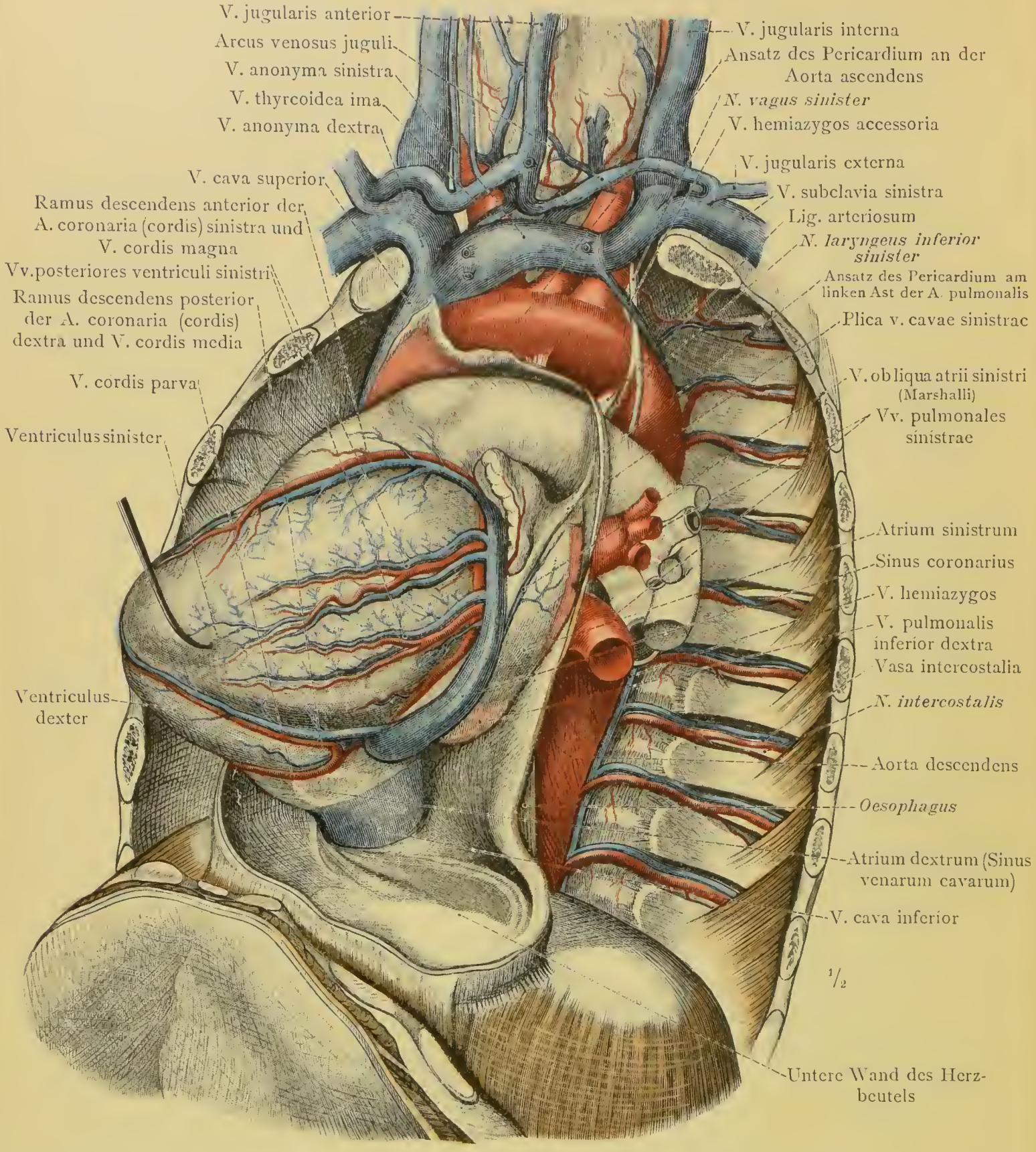

Fig. 974. Die Plica venae cavae sinistrae und ihr Verhältnis zur V. obliqua atrii sinistrii (Marshalli) des Epicardium. Ansicht von links, vorne und unten.
(Nach Entfernung des Brustbeins wurde ein grosser Theil der linken Thoraxwand abgetragen und die vordere und linke Wand des Herzbeutels längs ihrem Ansatz an den grossen Gefässstämmen und am Zwerchfell abgeschnitten und entfernt. Das Herz wurde nach rechts und oben abgezogen, um seine Zwerchfellfläche zur Ansicht zu bringen. Seine Kranzgefässe wurden durch theilweise Abtragung des Epicardium blossgelegt.)

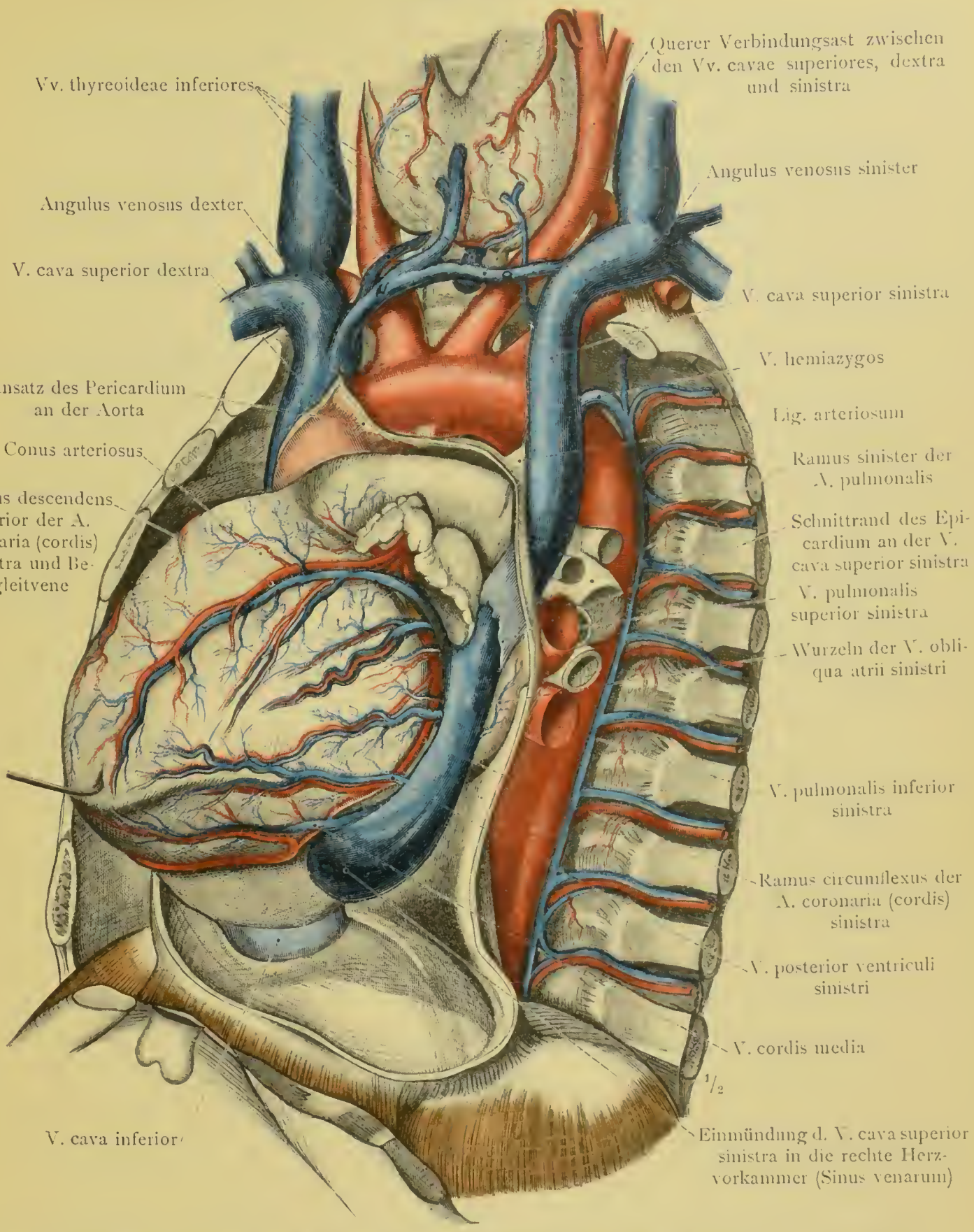

Fig. 975. Erhalten gebliebene V. cava superior sinistra und ihr Verhältnis zu den Herzvenen. Ansicht von links, unten und vorne. Die V. hemiazygos mündet in der Höhe des 4. Brustwirbelkörpers von hinten her in die V. cava sinistra ein. Der verhältnismässig schwache quere Verbindungsast zwischen der linken und rechten oberen Hohlvene, aus welchem nach der Obliteration des cardialen Abschnittes der V. cava sinistra der quere Antheil der V. anonyma sinistra hätte hervorgehen sollen, nimmt nebst anderen auch die unteren Schilddrüsenvenen auf.

(In ähnlicher Weise wie am Präparat der Fig. 974 wurden Brusthöhle und Herzbeutel eröffnet und das Herz abgezogen. Die V. cava superior sinistra wurde in ihrem Verlauf an der hinteren Seite der linken Herzkammer oberhalb der Kranzfurche bis zu ihrer Einmündung in den Sinus venarum cavarum verfolgt und ebenso wie die in dieselbe einmündenden Venen und die Kranzarterien des Herzens durch theilweise Entfernung des Epicardium blossgelegt.)

Persistirende V. cava superior sinistra.

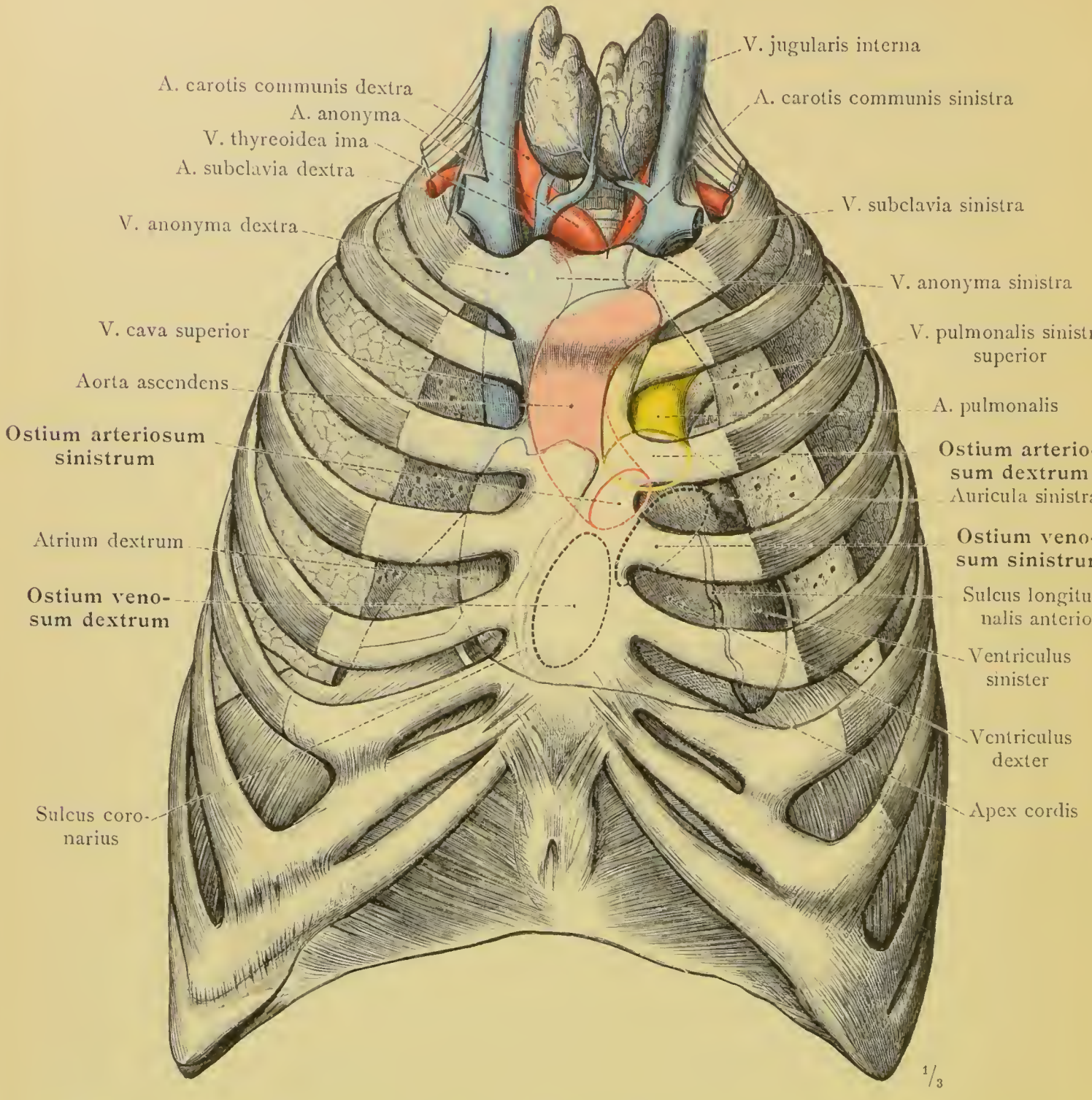

Fig. 976. Die Lage des Herzens, der grossen Gefässstämme und der Kammerostien und deren Projection auf die vordere Thoraxwand.
(Nach vorheriger Formalinhärtung wurde der Herzbeutel in den Zwischenrippenräumen blossgelegt. Sodann wurde das Brustbein in der Höhe des zweiten und des sechsten Zwischenrippenraumes quer durchgesägt und sammt den anstossenden Rippenstücken abgetragen, um das Herz vollends freilegen zu können. Nun wurde der abgetragene Theil der Thoraxwand wieder genau eingepasst, das Präparat zuerst mit und dann ohne demselben photographirt und so die Projection des Herzens gewonnen. Mittels geeigneter Schnitte wurden dann Lage und Grenzen der Kammerostien bestimmt und diese letzteren auf die Vorderfläche des Herzens projicirt. — Der Knorpel der 8. Rippe erreicht in diesem Falle noch das Brustbein, und die Aa. anonyma und carotis communis sinistra entspringen aus einem gemeinschaftlichen Stamm.)

Lage und Projection des Herzens, der Kammerostien und der grossen Gefässstämme.

ARTERIA PULMONALIS.

DIE LUNGENARTERIE.

ARTERIAE TRUNCI.

DIE ARTERIEN DES RUMPFES.

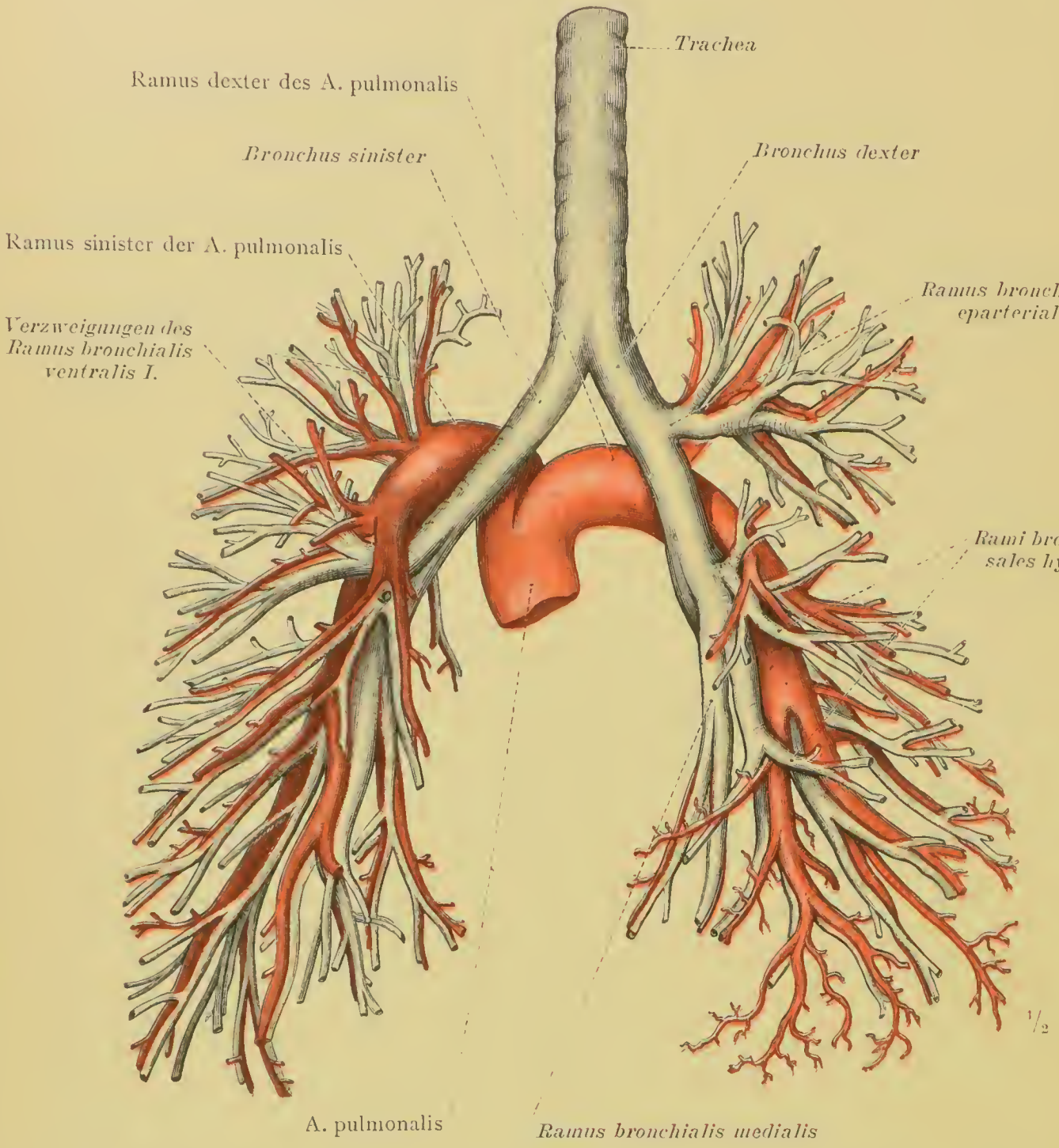

Fig. 977. Die Lungenarterie, A. pulmonalis; ihre Theilung in den rechten und linken Ast, Ramus dexter und Ramus sinister; die Verzweigung beider Aeste innerhalb der Lungen und ihr Verhältnis zum Bronchialbaum.
(Corrosionspräparat. Ansicht von der hinteren Seite.)

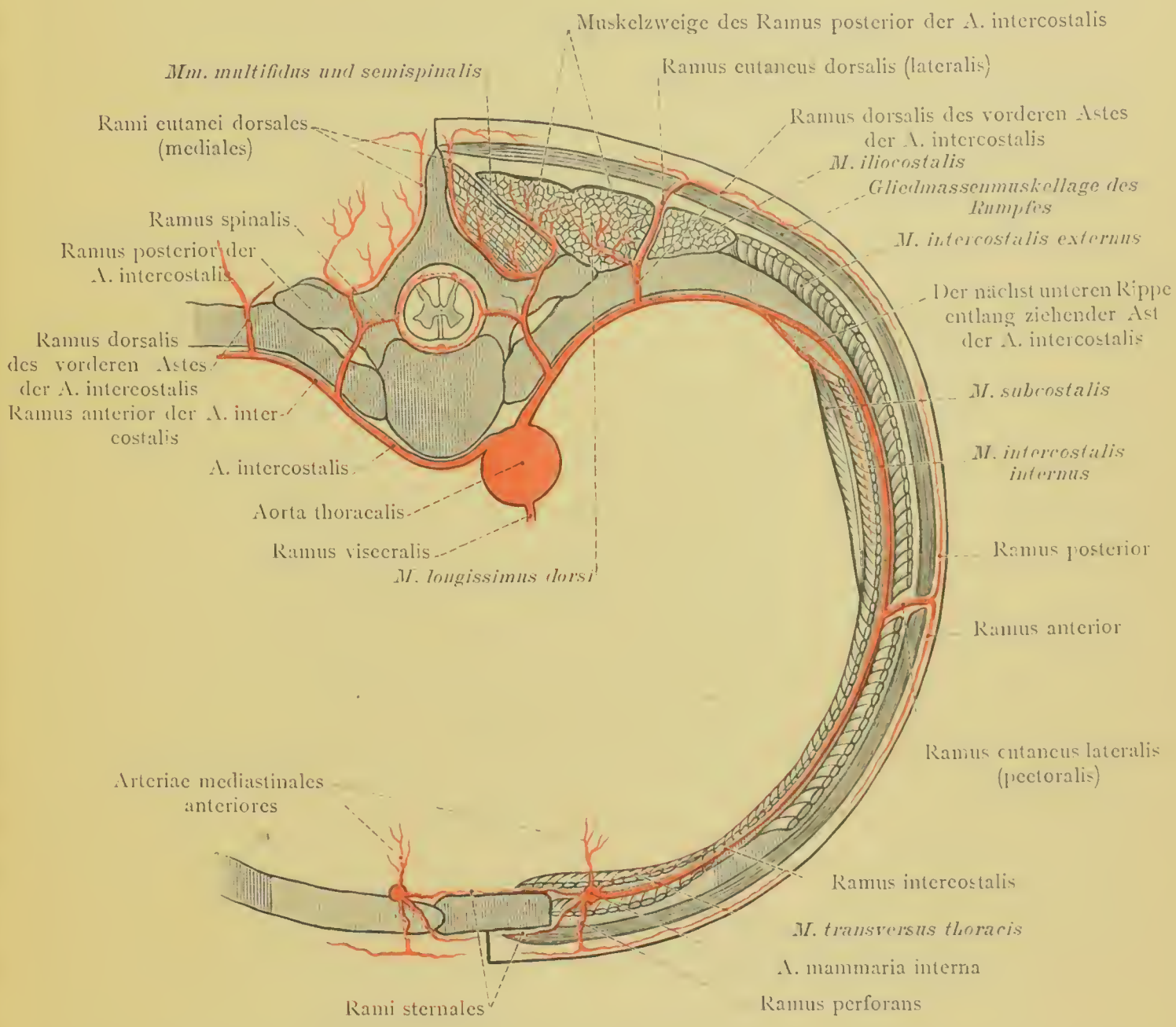

Fig. 978. Schematische Darstellung der Verzweigung der Rumpfwandarterien an einem Segment des Thorax.

Schema der Rumpfwandarterien.

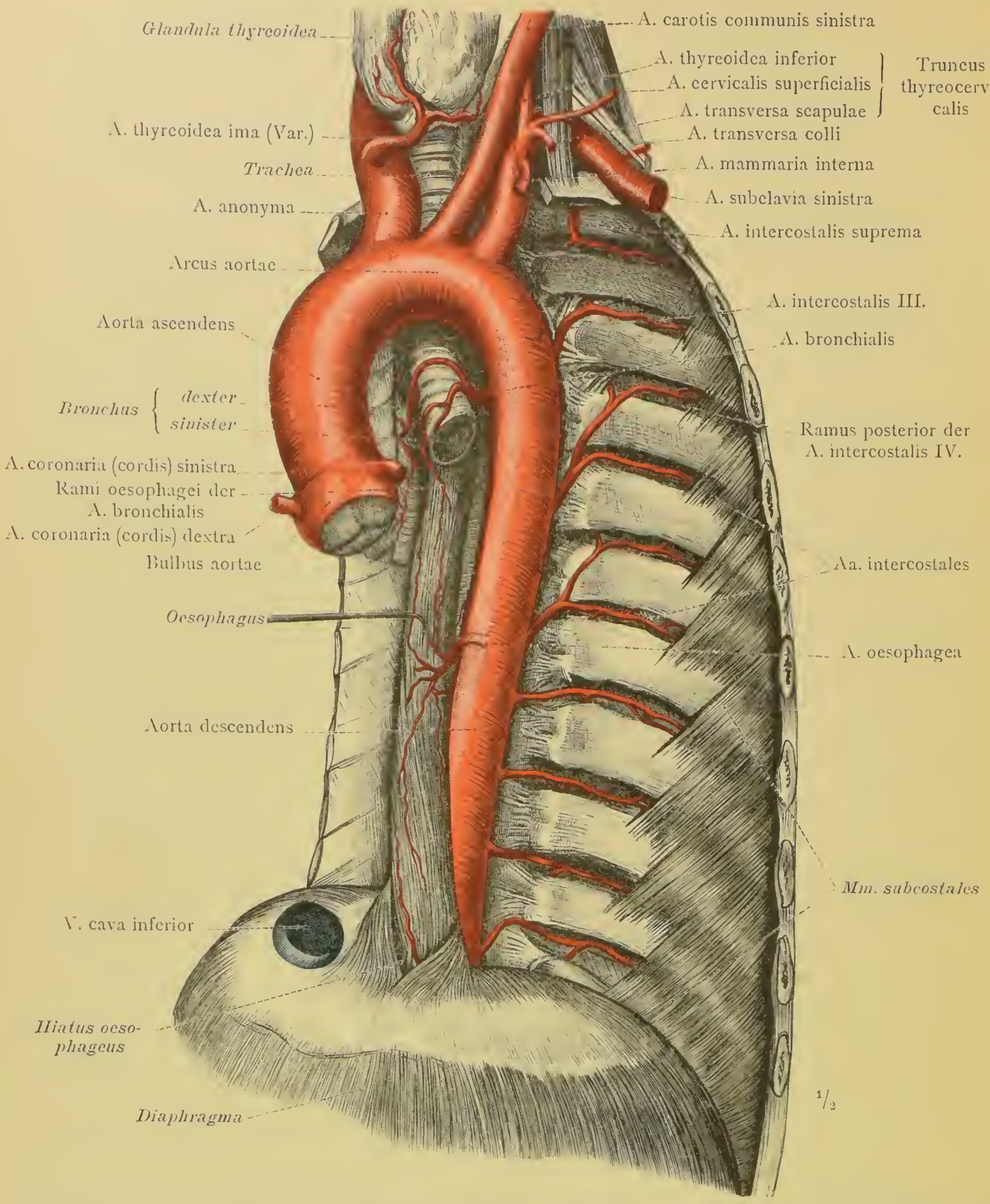

Fig. 979. Die Brustaorta, Aorta thoracalis, mit ihren visceralen und parietalen Aesten in der Ansicht von links und vorne: Aa. bronchiales und Aa. oesophageae; die Zwischenrippenarterien, Aa. intercostales, wurden im 3.—11. Zwischenrippenraum der linken Seite bis zu den Mm. intercostales interni und subcostales freigelegt. Man sieht ihre Theilung in die hinteren und vorderen Aeste, Rami posteriores und anteriores, und an diesen letzteren den Abgang von Muskelzweigen, Rami musculares. Als häufig vorkommende Variante gehen die 4. u. 5., die 6. u. 7. Zwischenrippenarterie aus je einem gemeinschaftlichen Stamm hervor. Die zweite Zwischenrippenarterie bildet das Endstück der A. intercostalis suprema aus dem Truncus costocervicalis. Von der A. anonyma entspringt die abnorme Neubauer'sche Schilddrüsenarterie, A. thyreoidea ima.

Aorta thoracalis, Brustaorta. — Aa. bronchiales und oesophageae. — Aa. intercostales, Zwischenrippenarterien.

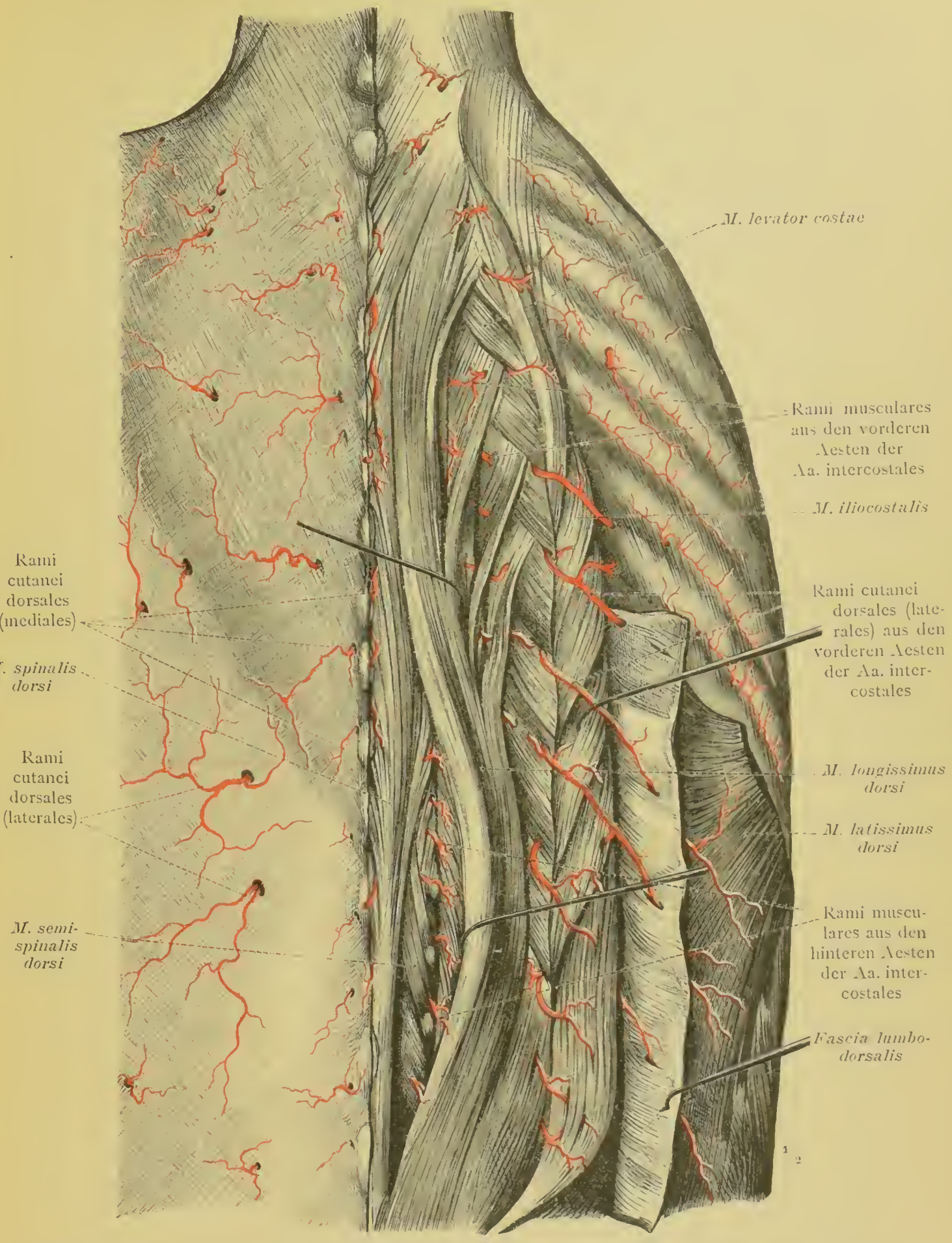

Fig. 980. Die Verzweigung der hinteren Aeste der Zwischenrippenarterien am Rücken. Links sind die medialen und lateralen Hautzweige, rechts hauptsächlich die Muskelzweige dargestellt. Auf der rechten Seite wurde die Fascia lumbodorsalis von den Dornfortsätzen abgeschnitten und lateral umgelegt, der M. iliocostalis lateral, der M. longissimus dorsi in seinem unteren Theil lateral, in seinem oberen Theil medial abgezogen. Rami musculares und Rami cutanei dorsales (mediales und laterales). Die laterale Astreihe wird durch dorsale Zweige der vorderen Aeste der Zwischenrippenarterien gebildet, welche zwischen den Musculi longissimus dorsi und iliocostalis in mediale und laterale Zweige zerfallen.

Rami posteriores, die hinteren Aeste, der Zwischenrippenarterien.

Die Arterien des Rumpfes.

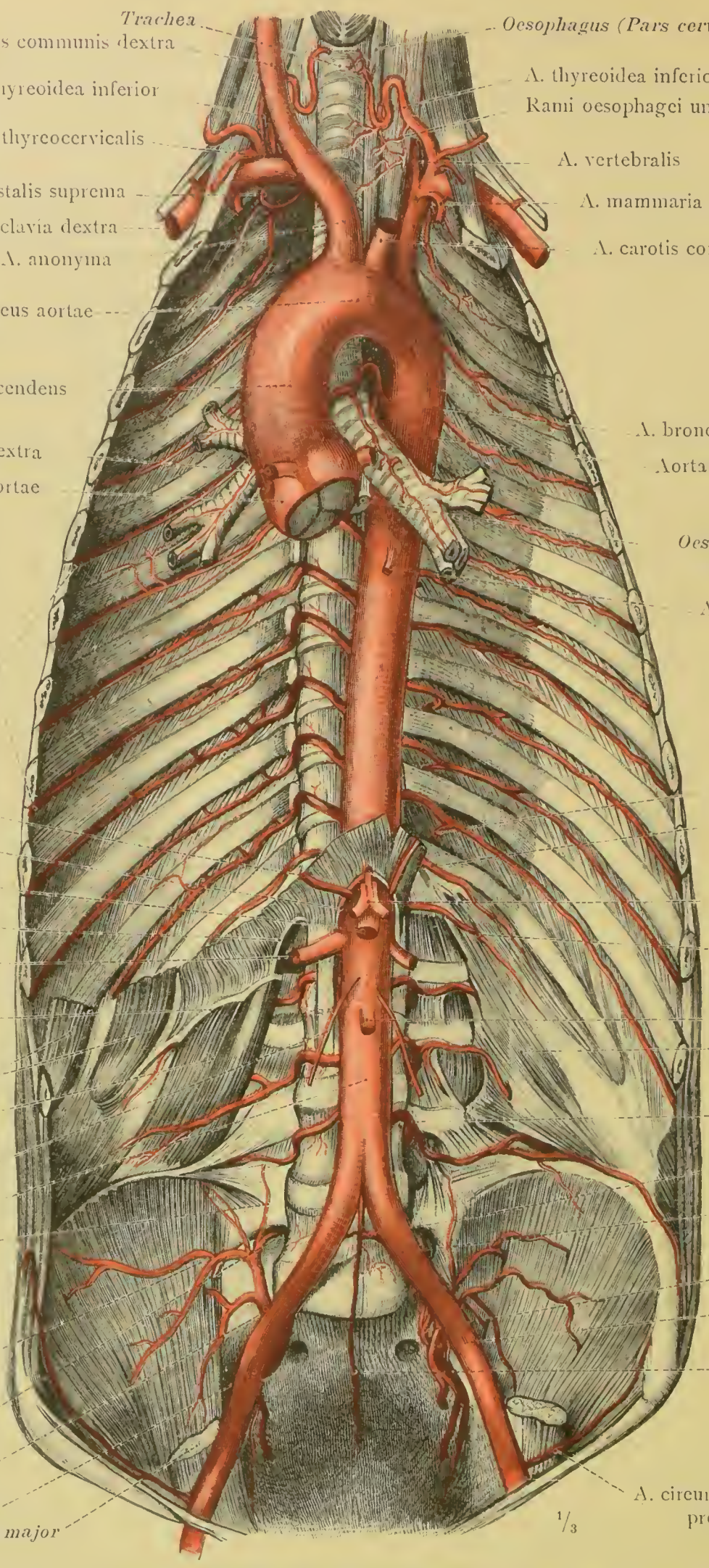

Fig. 981. Die parietalen Aeste der Brust- und Bauchaorta: Die Zwischenrippenarterien, die Lendenarterien und die mittlere Kreuzbeinarterie. (Die visceralen Aeste der Aorta, mit Ausnahme der A. bronchialis, wurden an ihren Ursprungsstellen kurz abgeschnitten.)

Aa. intercostales und lumbales, die Zwischenrippen- und Lendenarterien.

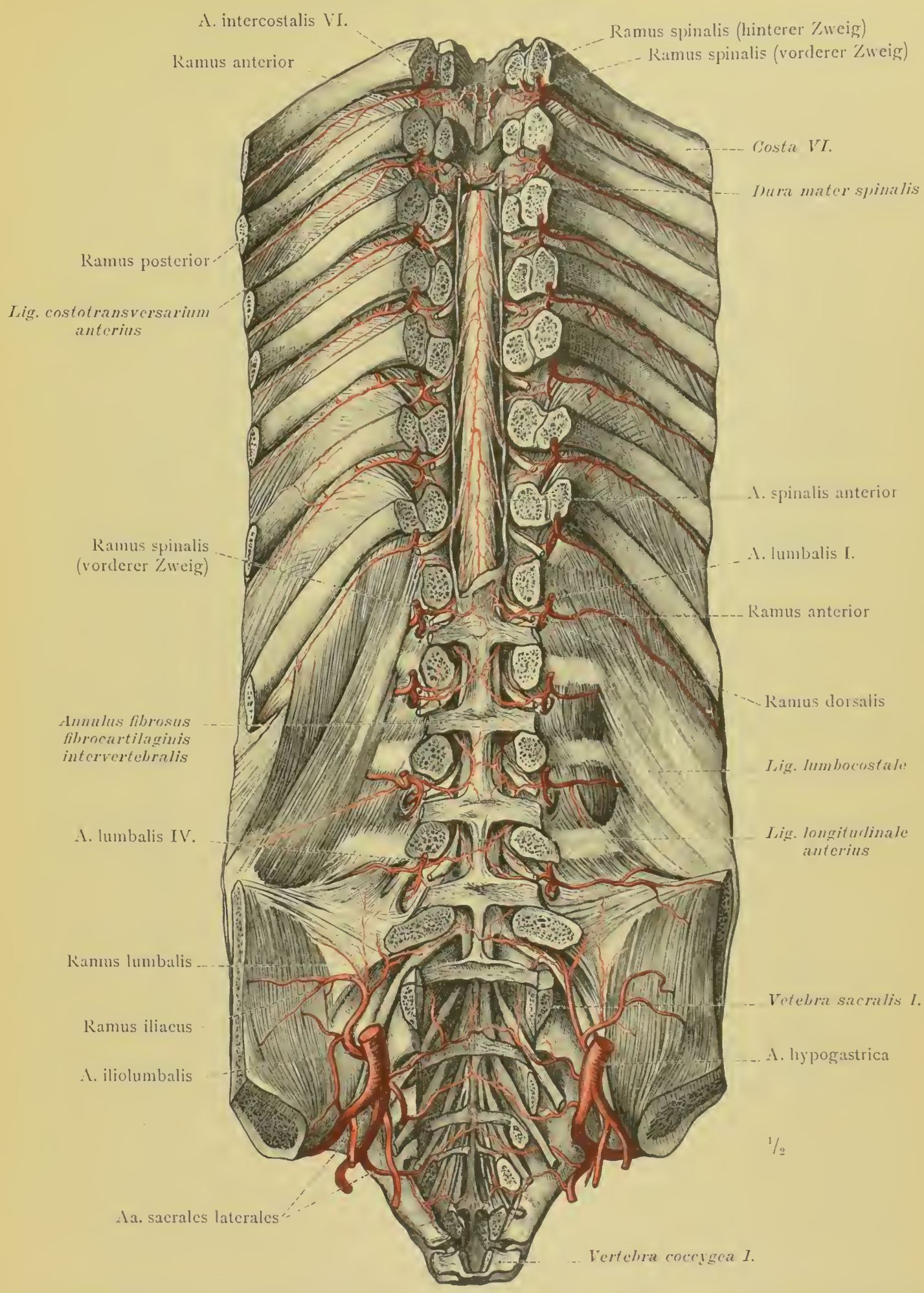

Fig. 982. Die Rami spinales der Aa. intercostales, lumbales und sacrales laterales in der Ansicht von vorne. (Der Wirbelcanal und die Zwischenwirbellöcher wurden durch Abtragung der Wirbelkörper eröffnet. Bis zum 8. Brustwirbel wurden Rückenmark und Dura mater entfernt; vom 8. Brust- bis zum 1. Lendenwirbel wurde durch Abtragung der Dura mater das Rückenmark blossgelegt; vom 1. Lendenwirbel abwärts wurden das hintere Längsband und die hintersten Lagen der Zwischenwirbelscheiben erhalten.)

Die Arterien des Wirbelcanals.

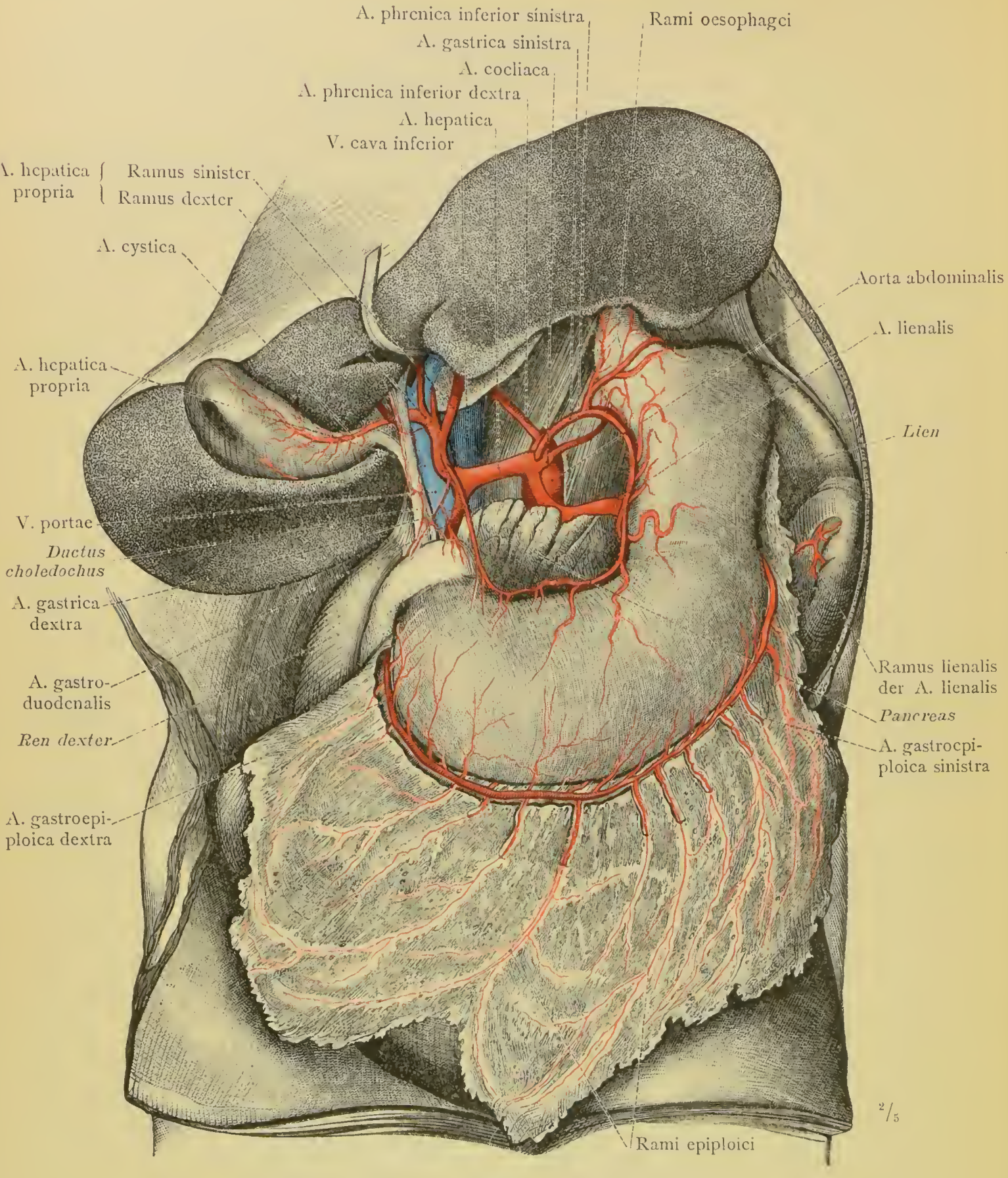

Fig. 983. Die Dreitheilung der A. coeliaca, Tripus coeliacus (Halleri), nach Entfernung des Omentum minus von vorne her dargestellt: Die linke Magenarterie, A. gastrica sinistra; die Milzarterie, A. lienalis, und die Leberarterie, A. hepatica; die A. hepatica propria mit ihrem rechten und linken Ast, Ramus dexter und Ramus sinister; die Gallenblasenarterie, A. cystica, und die A. gastroduodenalis; die rechte Magenarterie, A. gastrica dextra; die Aa. gastroepiploicae, dextra und sinistra. In dem ausgebreiteten grossen Netz sieht man die von den Aa. gastroepiploicae abgehenden Netzzweige, Rami epiploici. Weiterhin ist das gegenseitige Lageverhältnis der im Lig. hepatoduodenale enthaltenen Gebilde (A. hepatica propria, V. portae und Ductus choledochus) ersichtlich. Die linke untere Zwerchfellarterie, A. phrenica inferior sinistra, entspringt von der A. coeliaca (häufige Varietät).

Die unpaarigen visceralen Aeste der Bauchaorta.

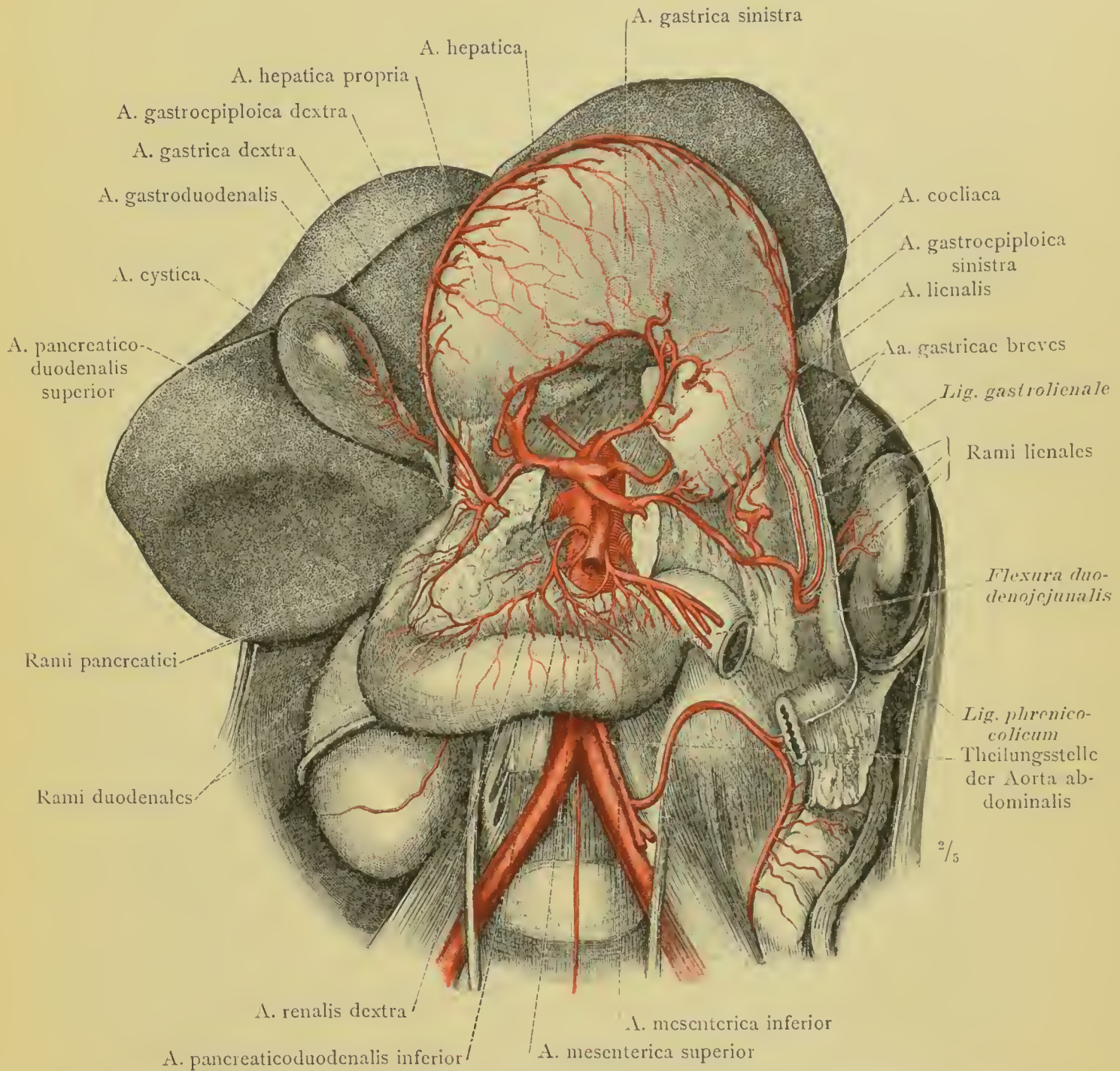

Fig. 984. Die Verzweigung der A. coeliaca, von der hinteren Bauchwand aus dargestellt: Die Milzarterie, A. lienalis; ihre Zweige für das Pancreas und die Milz, Rami pancreatici und lienales; die kurzen Magenarterien, Aa. gastricae breves; die A. gastroepiploica sinistra und ihre Verbindung mit der A. gastroepiploica dextra; die Vertheilung der A. gastroduodenalis; die Rami pancreatici und duodenales der Aa. pancreaticoduodenales, superior und inferior.
(Am Präparat der Fig. 983 wurde die Leber stark aufwärts gedrängt und der Magen nach oben umgelegt. Das Duodenum und das Pancreas wurden freigelegt. Durch Abtragung eines Stückes des Pancreaskörpers wurden die Bauchaorta, sowie die Ursprünge der beiden Nierenarterien und der oberen Gekrösarterie blossgelegt. Das grosse Netz wurde bis zum Lig. gastrolienale entfernt.)

Die unpaarigen visceralen Aeste der Bauchaorta.

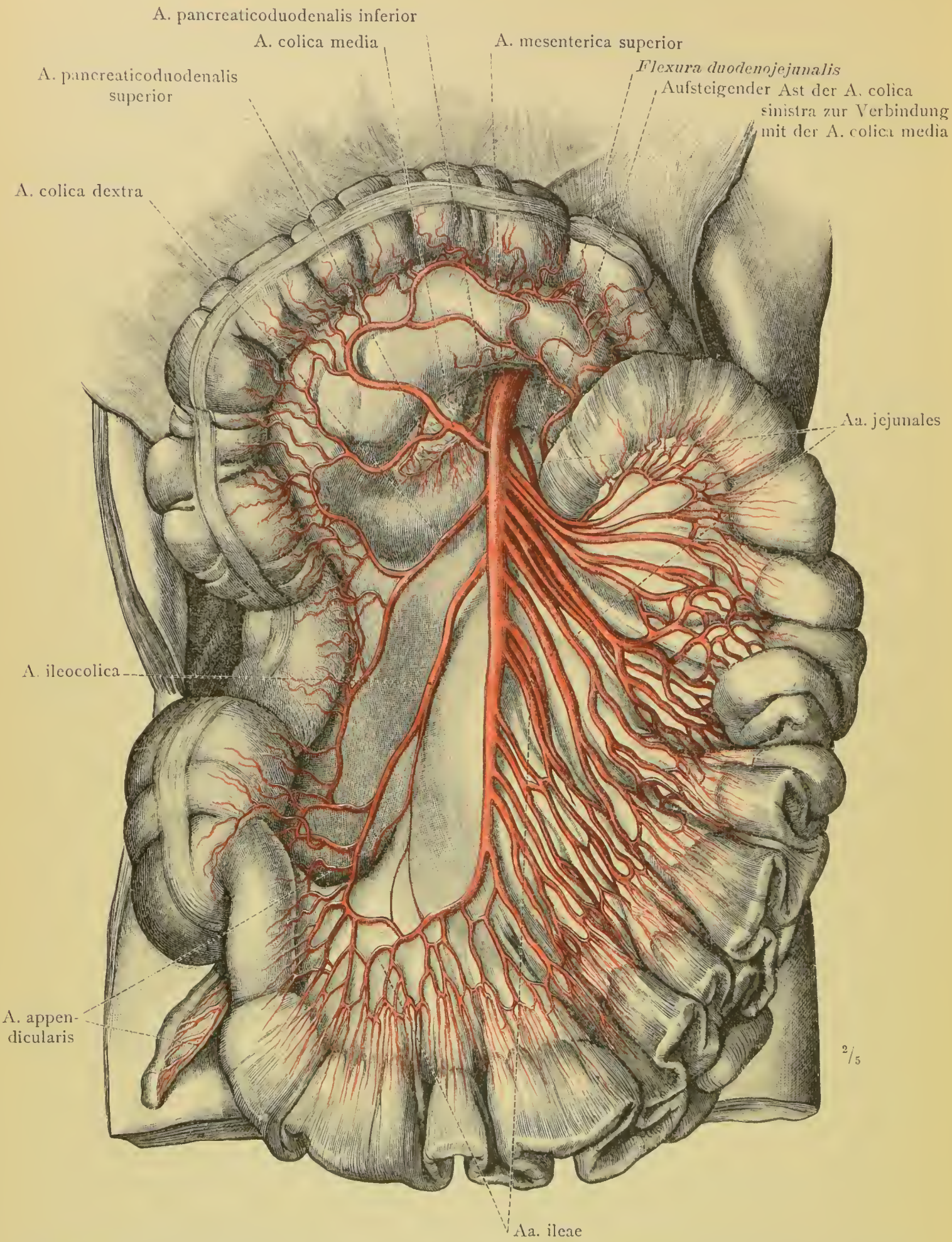

Fig. 985. Die Vertheilung der oberen Gekrösarterie, A. mesenterica superior. Die Darmarterien, Aa. intestinales: A. pancreaticoduodenalis superior, Aa. jejunales und ileae, Aa. ileocolica und appendicularis, A. colica dextra und A. colica media.
(Das Intestinum jejunum und Intestinum ileum wurden sammt ihrem Gekröse nach links, das Colon und Mesocolon transversum nach oben umgelegt.)

Die unpaarigen visceralen Aeste der Bauchaorta.

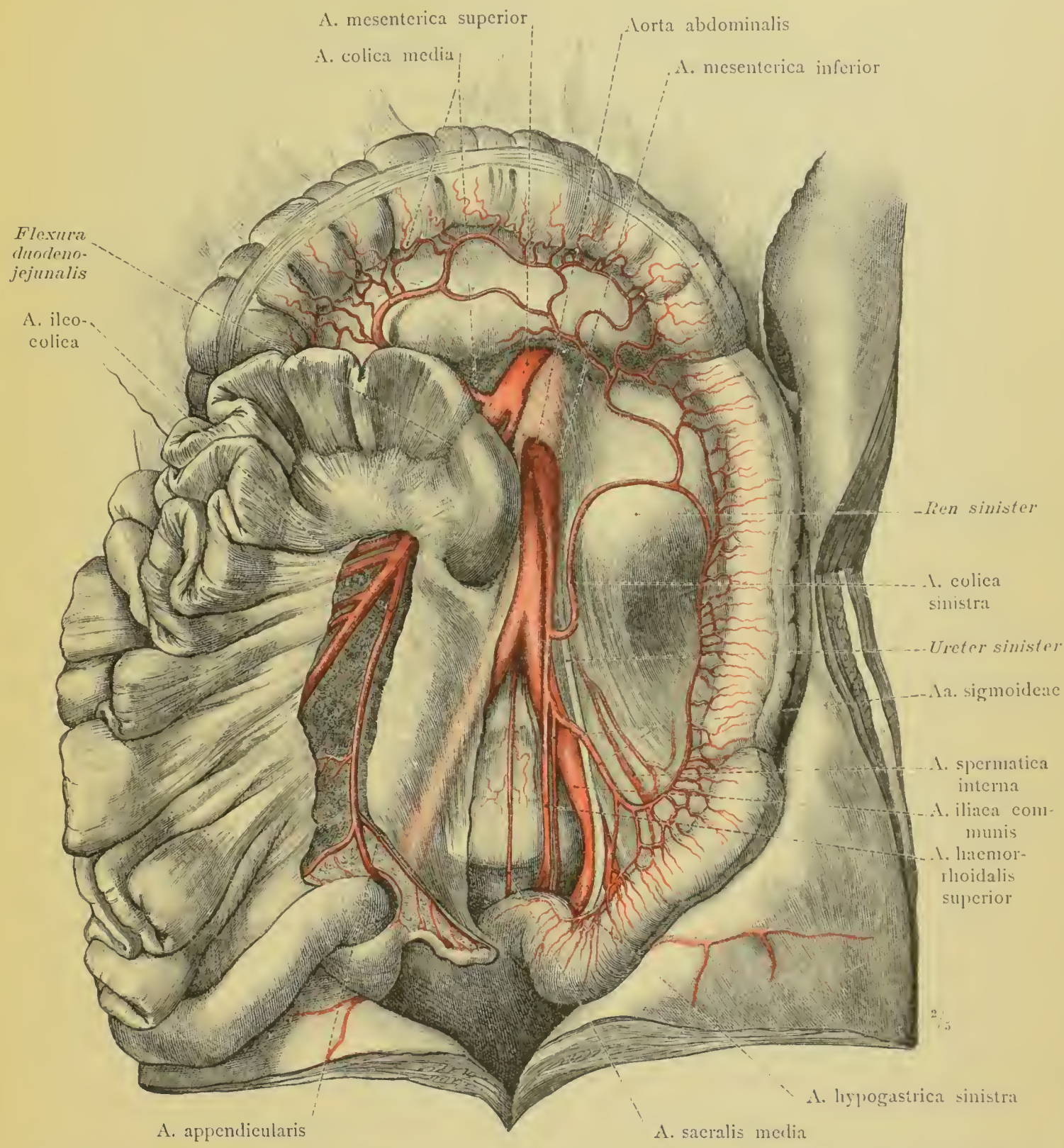

Fig. 986. Die Vertheilung der unteren Gekrösarterie, A. mesenterica inferior: Die A. colica sinistra und ihre Anastomose mit der A. colica media; die Aa. sigmoideae und die obere Mastdarmarterie, A. haemorrhoidalis superior. Die A. ileocolica aus der A. mesenterica superior und ihr Seitenzweig für den Wurmfortsatz, A. appendicularis. (Am Präparat der Fig. 985 wurden das Colon und Mesocolon transversum nach oben, das Intestinum jejunum und Intestinum ileum sammt ihrem Gekröse nach rechts umgelegt. Durch Spaltung der linken Peritonaealplatte des Dünndarmgekröses wurde die A. ileocolica blossgelegt und die aus derselben abgehende A. appendicularis bis zum Wurmfortsatz hinab verfolgt.)

Die unpaarigen visceralen Aeste der Bauchaorta.

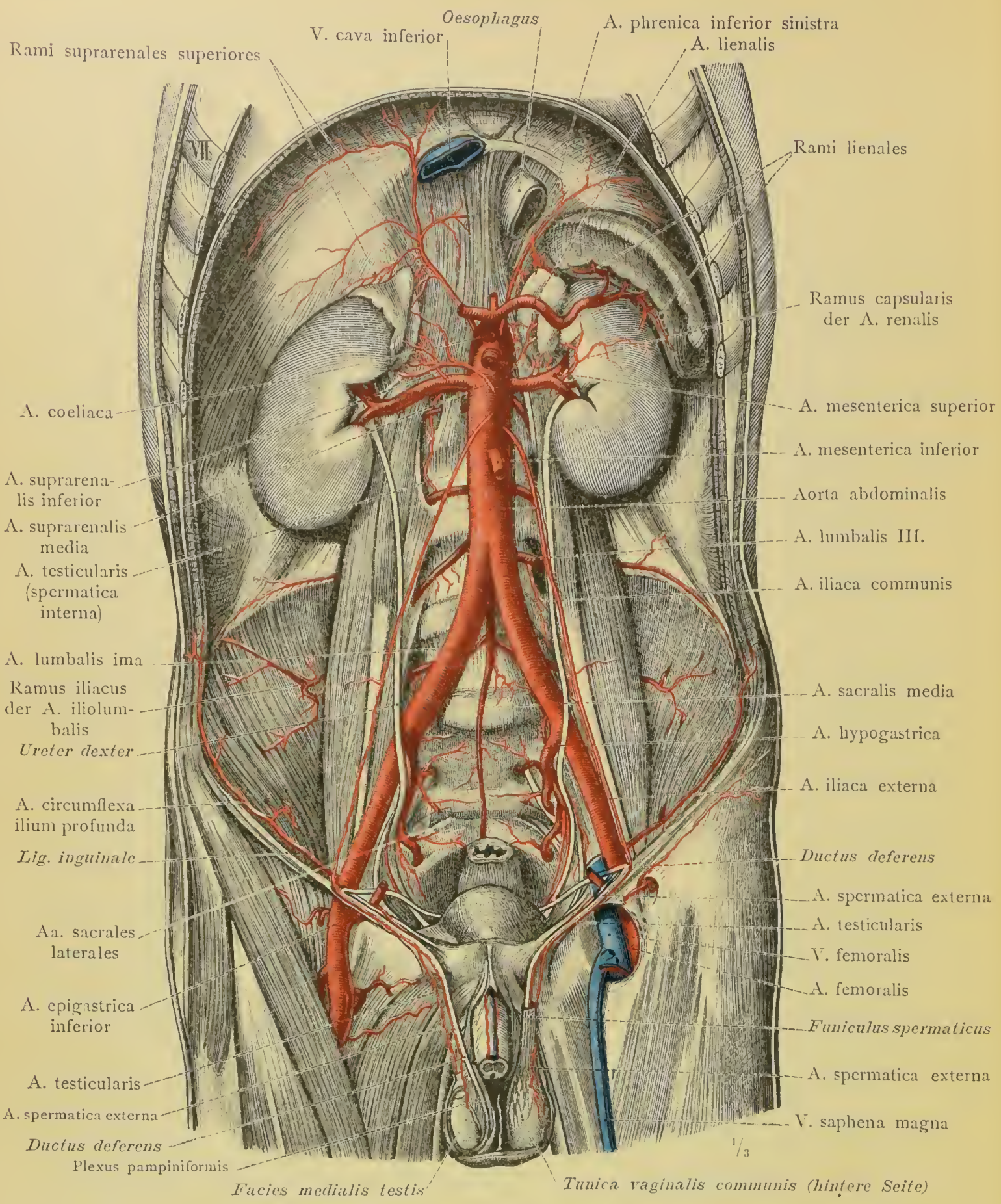

Fig. 987. Die parietalen und die paarigen visceralen Aeste der Bauchaorta: Die unteren Zwerchfellarterien und die Lendenarterien; die mittlere und die seitlichen Kreuzbeinarterien; die Milzarterie, die Nieren- und die Nebennierenarterien; die Hodenarterie, A. testicularis (spermatica interna), und die äussere Samenarterie, A. spermatica externa. (Die Baucheingeweide wurden bis auf die Milz, die Nieren und Nebennieren entfernt. Nach Abtragung der vorderen Hälfte des Hodensackes wurde die mediale Fläche des rechten Hodens durch Entfernung der Scheidenhäute freigelegt, um den Eintritt der A. testicularis zur Ansicht zu bringen; der linke Hoden wurde medial umgelegt, um die Endverzweigung der A. spermatica externa auf der Tunica vaginalis communis und zwischen den Bündeln des M. cremaster darzustellen.)

Die parietalen und die paarigen visceralen Aeste der Bauchaorta.

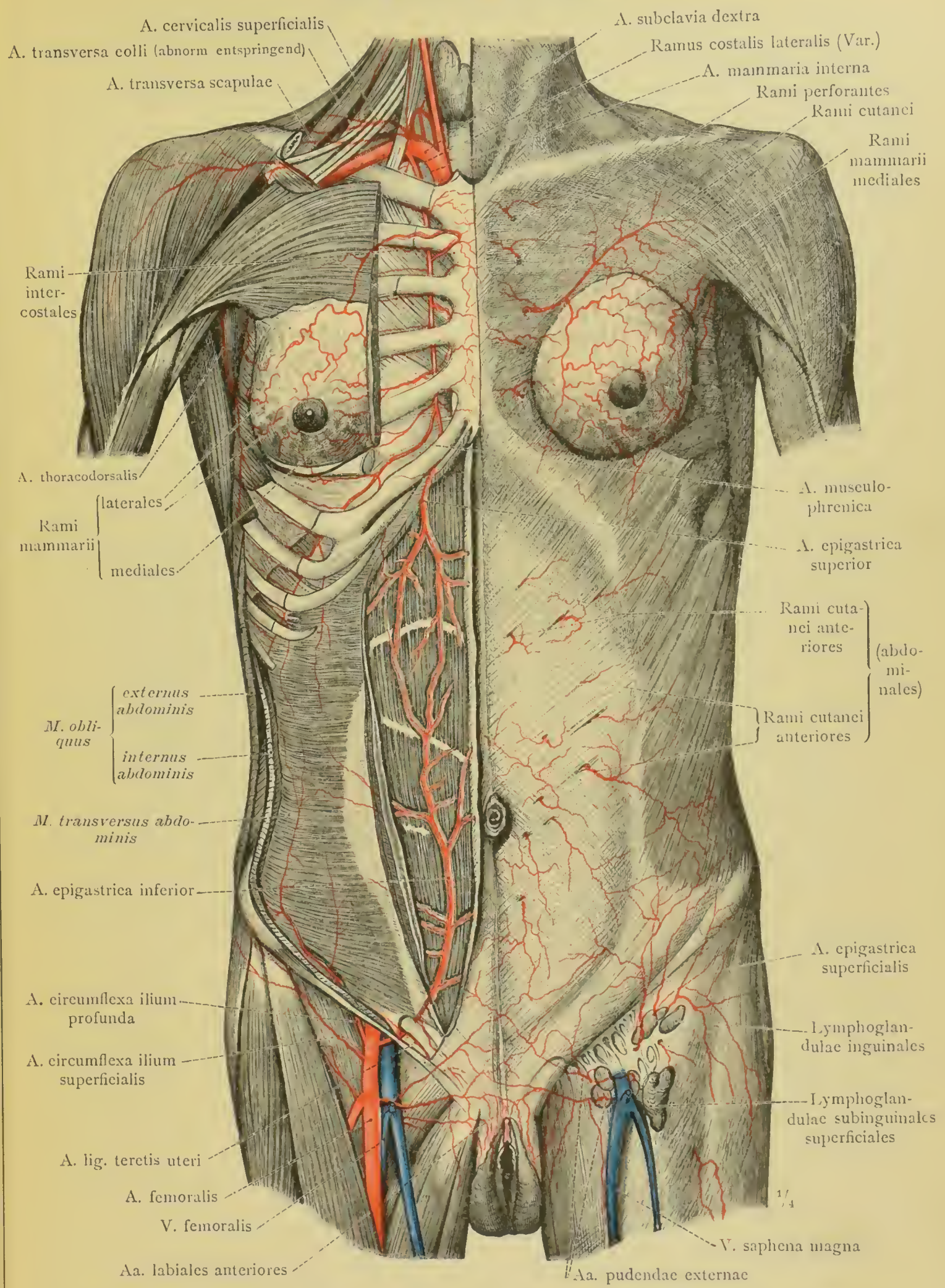

Fig 988. Auf der linken Körperseite wurden die oberflächlichen Arterien dargestellt; auf der rechten Körperseite wurden in den Zwischenrippenräumen die Aa. mammaria interna und musculophrenica, sowie durch theilweise Abtragung des geraden Bauchmuskels die Aa. epigastricae, superior und inferior, blossgelegt.

Die Arterien der vorderen Rumpfwand.

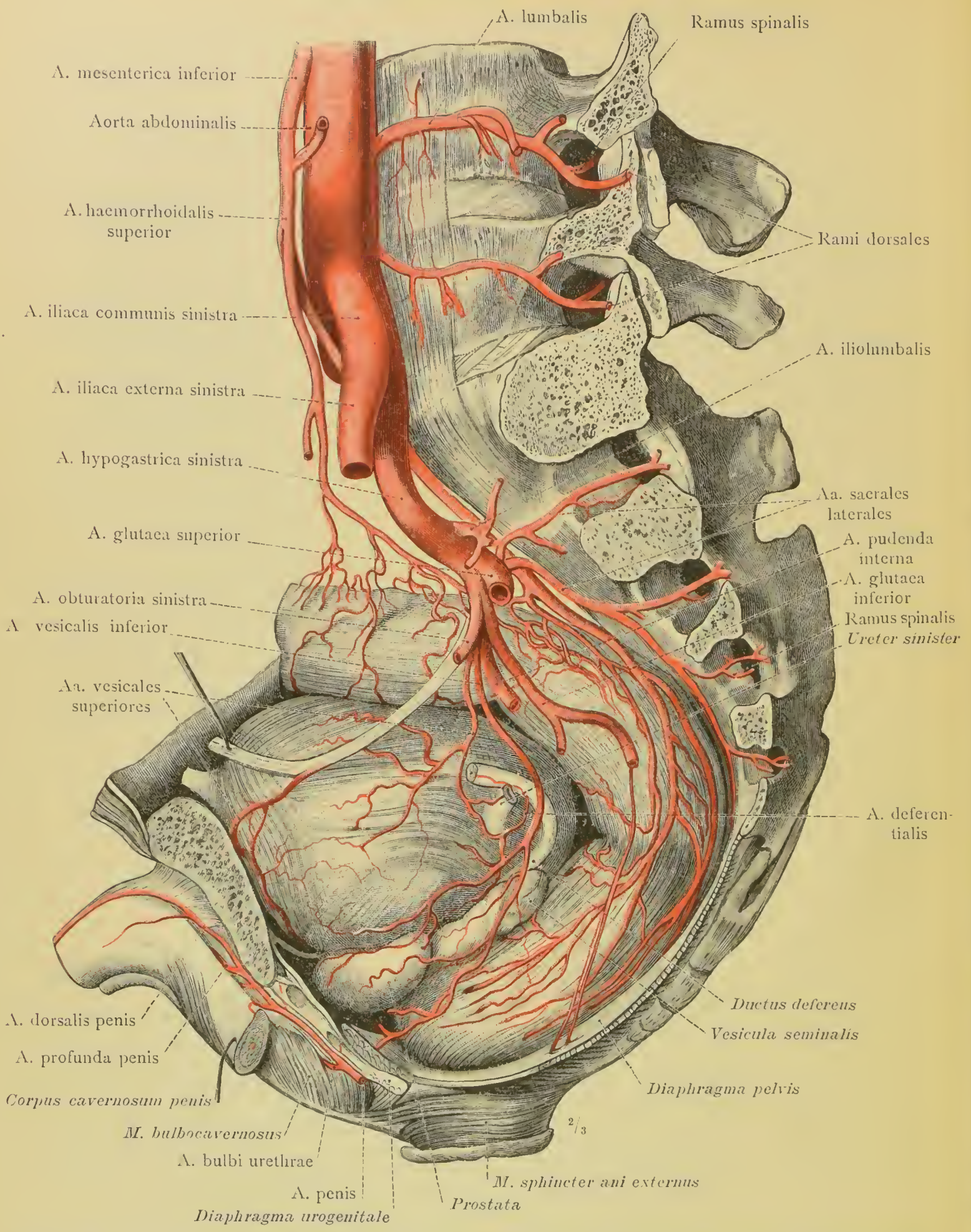

Fig. 989. Die visceralen Aeste, Rami viscerales, der A. hypogastrica an einem männlichen Becken von der linken Seite dargestellt.

(Das linke Hüftbein wurde dicht neben der Schossfuge durchgesägt und sammt dem linken Seitentheil des Kreuzbeins entfernt; von der linken Seitenhälfte des Diaphragma pelvis wurde ein schmaler Streifen erhalten und etwas gegen den Damm umgelegt. Ueberdies wurden durch Abtragung der Querfortsätze der zwei letzten Lendenwirbel die dorsalen Aeste der zwei letzten Lendenarterien und der seitlichen Kreuzbeinarterien dargestellt und ihre Rami spinales bis zum Eintritt in den Wirbelcanal verfolgt.)

Die Arterien der männlichen Beckeneingeweide.

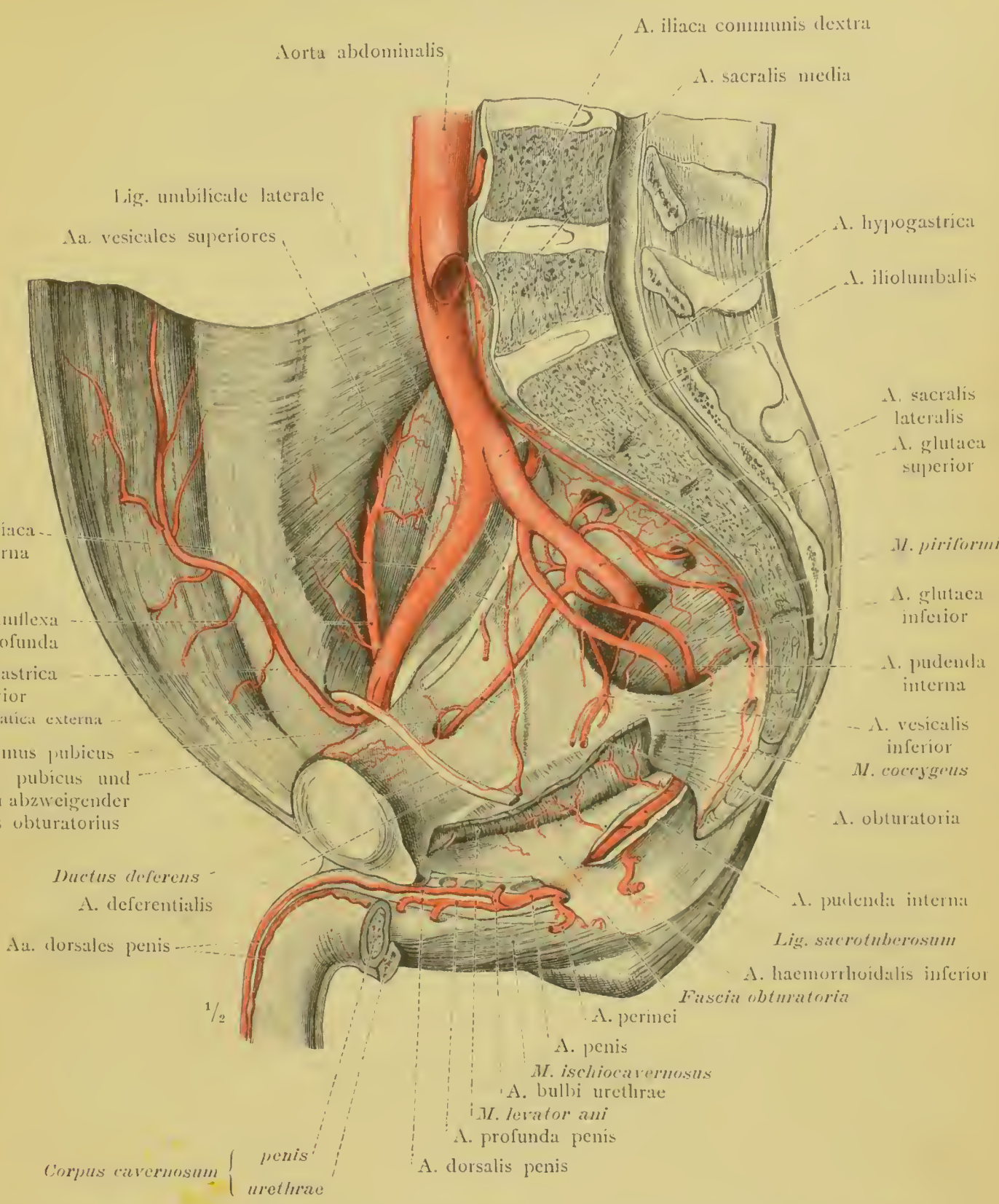

Fig. 990. Die parietalen Aeste, Rami parietales, der Beckenarterie, A. hypogastrica: A. iliolumbalis; die seitliche und die mittlere Kreuzbeinarterie, A. sacralis lateralis und A. sacralis media; die obere und die untere Gesässarterie, A. glutaea superior und A. glutaea inferior; die A. obturatoria und die Anastomose ihres Ramus pubicus mit dem Ramus obturatorius der A. epigastrica inferior. A. circumflexa ilium profunda; A. epigastrica inferior mit der A. spermatica externa und die Samenleiterarterie, A. deferentialis. — Der Verlauf der A. pudenda interna und der Ursprung ihrer Zweige für die männlichen äusseren Geschlechtstheile.

(An dem Präparat der Fig. 989 wurden die Beckeneingeweide und der Rest der linken Beckenhälfte entfernt; der M. levator ani wurde nach oben umgelegt, unterhalb desselben die Fascia obturatoria gespalten und die A. pudenda interna blossgelegt. Der Bulbus urethrae und der linke Schenkel des Penis wurden entfernt, um den Eintritt der A. profunda penis in den Schwellkörper und den Verlauf der A. dorsalis penis zur Rückenseite des Penis zur Ansicht zu bringen.

Die Arterien der Beckenwand und der männlichen äusseren Geschlechtstheile.

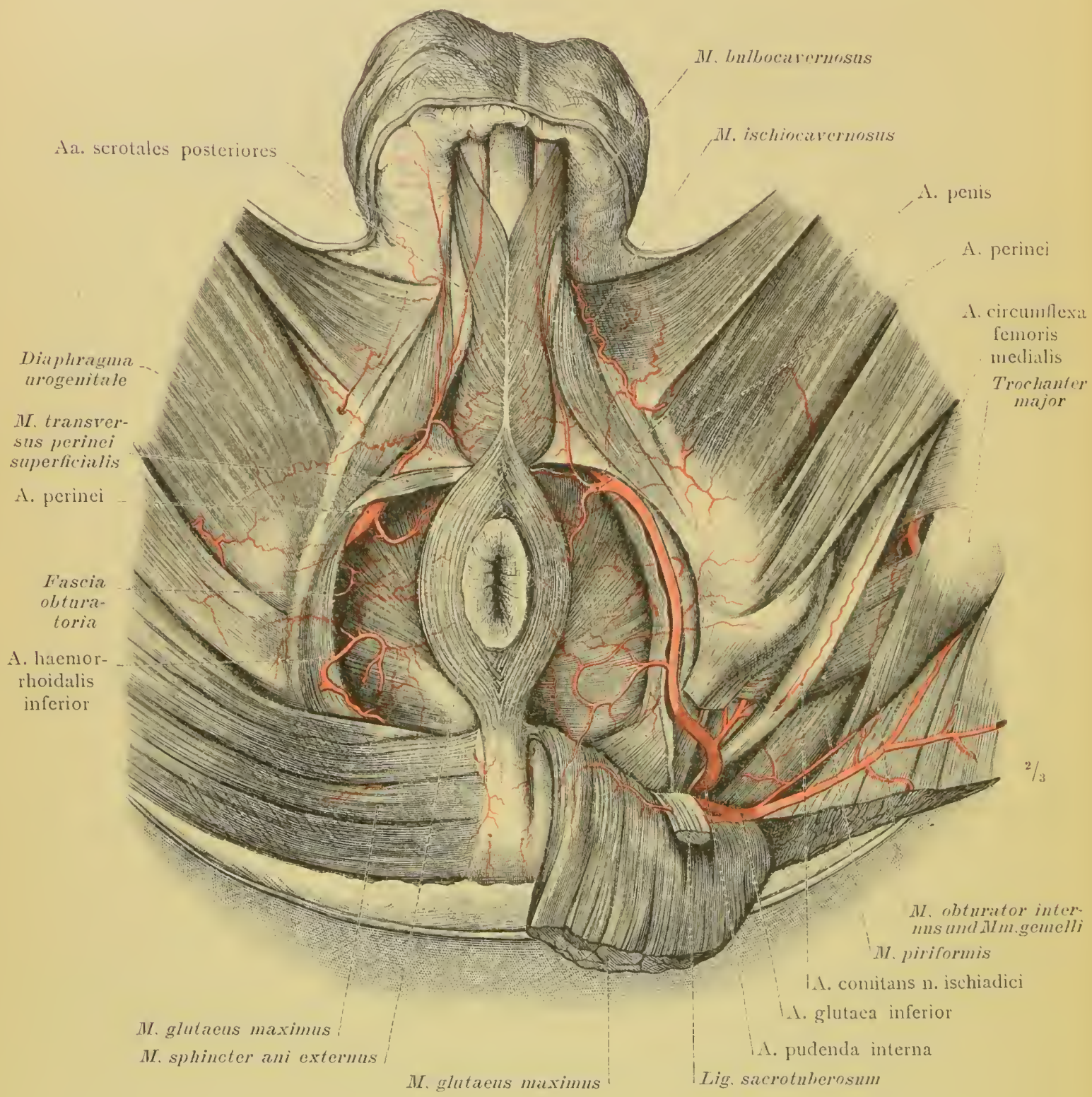

Fig. 991. Der Verlauf und die Verzweigung der A. pudenda interna in der männlichen Mittelfleischgegend: Die untere Mastdarmarterie, A. haemorrhoidalis inferior, und die Dammarterie, A. perinei, mit ihren Endausläufern, den hinteren Hodensackarterien, Arteriae scrotales posteriores.

(Auf der linken Körperseite wurde der Verlauf der A. pudenda interna von ihrem Austritt aus der Beckenhöhle durch das Foramen ischiadicum majus bis zu ihrem Eintritt in das Diaphragma urogenitale dargestellt; der M. glutaeus maximus wurde von seinem unteren Rand aus eingeschnitten und zurückgelegt, das Lig. sacrotuberosum und die Fascia obturatoria gespalten und der M. transversus perinei superficialis ganz entfernt.)

Die Arterien der männlichen Mittelfleischgegend.

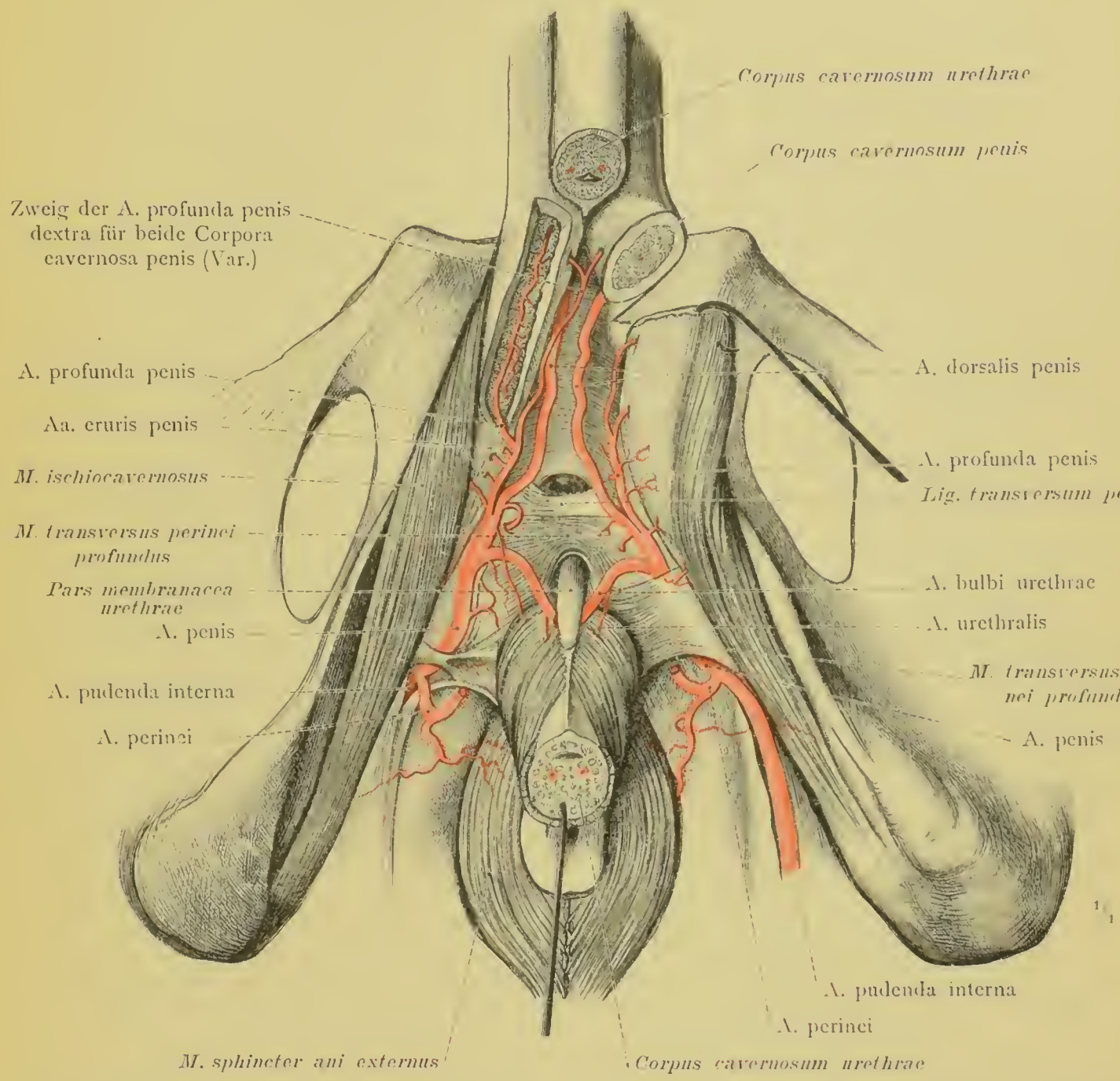

Fig. 992. Die Vertheilung der Arteria penis: Arteria bulbi urethrae, Arteria urethralis, Arteria profunda penis und Arteria dorsalis penis.

(Auf der linken Körperseite wurde die Fascia obturatoria gespalten und die A. pudenda interna bis zu ihrem Eintritt in das Diaphragma urogenitale blossgelegt; auf der rechten Körperseite wurde die A. penis im Diaphragma urogenitale freigelegt. Das Corpus cavernosum urethrae wurde unterhalb der Schossfuge quer durchgeschnitten, der Bulbus urethrae vom Diaphragma urogenitale abgelöst und nach hinten umgelegt, um den Eintritt der A. bulbi urethrae an der dorsalen Seite des Bulbus zur Ansicht zu bringen. Der linke Schenkel des Penis wurde quer durchgeschnitten und etwas lateral abgezogen, um den Eintritt der Aeste der A. profunda penis besser zeigen zu können. Rechts wurde dieselbe Arterie im Corpus cavernosum eine Strecke weit verfolgt. Vor ihrem Eintritt in den Schwellkörper gibt sie einen Ast ab, welcher sich hinter dem Vereinigungswinkel der beiden Corpora cavernosa penis gabelförmig theilt und mit je einem Zweig die beiden Schwellkörper versorgt.)

Die Arterien der männlichen Mittelfleischgegend.

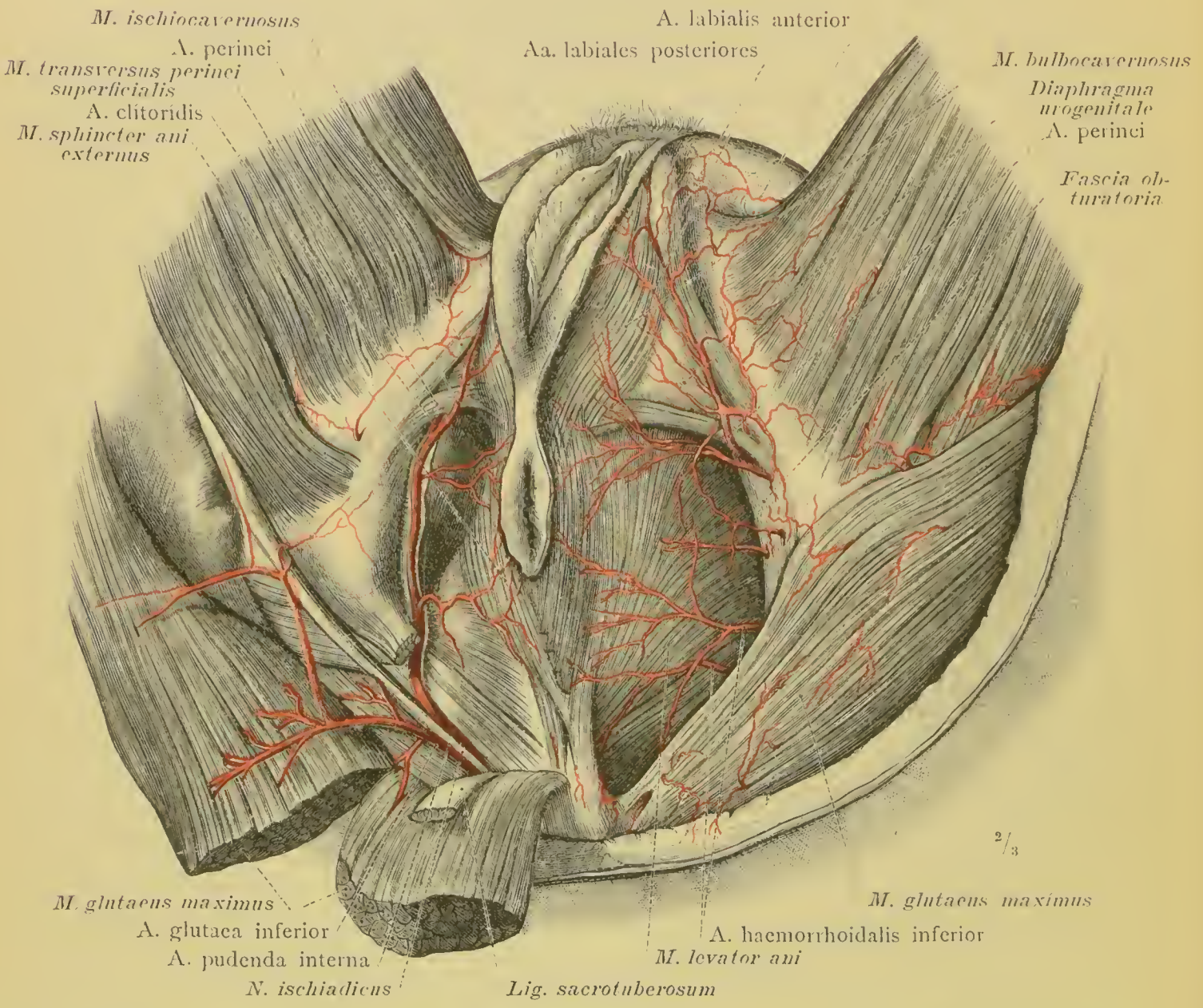

Fig. 993. Die oberflächlichen Aeste der Arteria pudenda interna in der weiblichen Mittelfleischgegend: Die untere Mastdarmarterie, Arteria haemorrhoidalis inferior, und die Mittelfleischarterie, Arteria perinei, mit ihren Ausläufern, den hinteren Schamlippenarterien, Arteriae labiales posteriores.

(Auf der rechten Körperseite wurde der M. glutaeus maximus von seinem unteren Rand aus eingeschnitten und zurückgelegt, das Lig. sacrotuberosum ganz durchgeschnitten und mit dem Muskel zurückgeschlagen. Durch Spaltung der Fascia obturatoria wurde die A. pudenda interna von ihrem Austritt aus der Beckenhöhle bis zu ihrem Eintritt in das Diaphragma urogenitale freigelegt.)

Die Arterien der weiblichen Mittelfleischgegend.

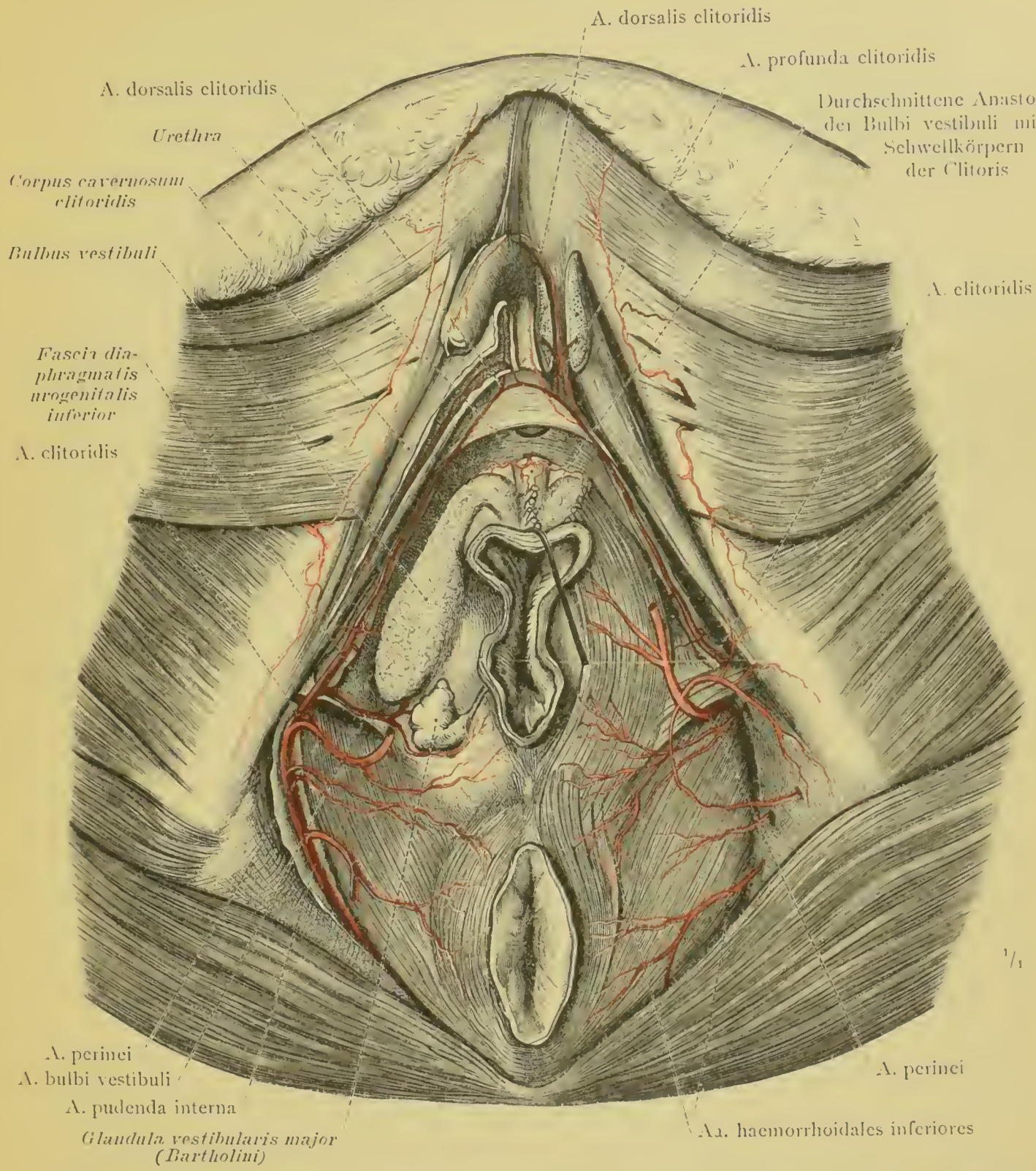

Fig. 994. Die tiefen Aeste der Arteria pudenda interna in der Regio urogenitalis der weiblichen Mittelfleischgegend. Die Vertheilung der Arteria clitoridis: A. bulbi vestibuli (vaginae), A. profunda und A. dorsalis clitoridis Die Arteriae dorsales clitoridis stehen durch eine bogenförmige, quer vor dem Lig. arcuatum pubis verlaufende Anastomose miteinander in Verbindung.

(Am Präparat der Fig. 993 wurden die grossen und kleinen Schamlippen durch einen frontalen Schnitt abgetragen; auf der rechten Körperseite wurden die Mm. bulbocavernosus und transversus perinei superficialis entfernt, die Verbindung zwischen den Bulbi vestibuli und der Clitoris durchgeschnitten und der Durchtritt der Harnröhre durch das Diaphragma urogenitale durch Hinabdrängen der Scheide zur Ansicht gebracht. Der rechte Schwellkörper der Clitoris wurde, von der Eintrittsstelle der A. profunda clitoridis angefangen, der Länge nach gespalten und diese Arterie innerhalb des Schwellkörpers eine Strecke weit verfolgt. Der linke Schwellkörper wurde an der Eintrittsstelle der A. profunda clitoridis quer durchgeschnitten und durch Auseinanderlegen seiner beiden Hälften der Verlauf der A. dorsalis clitoridis zur Rückenseite der Clitoris dargestellt.)

Die Arterien der weiblichen Mittelfleischgegend.

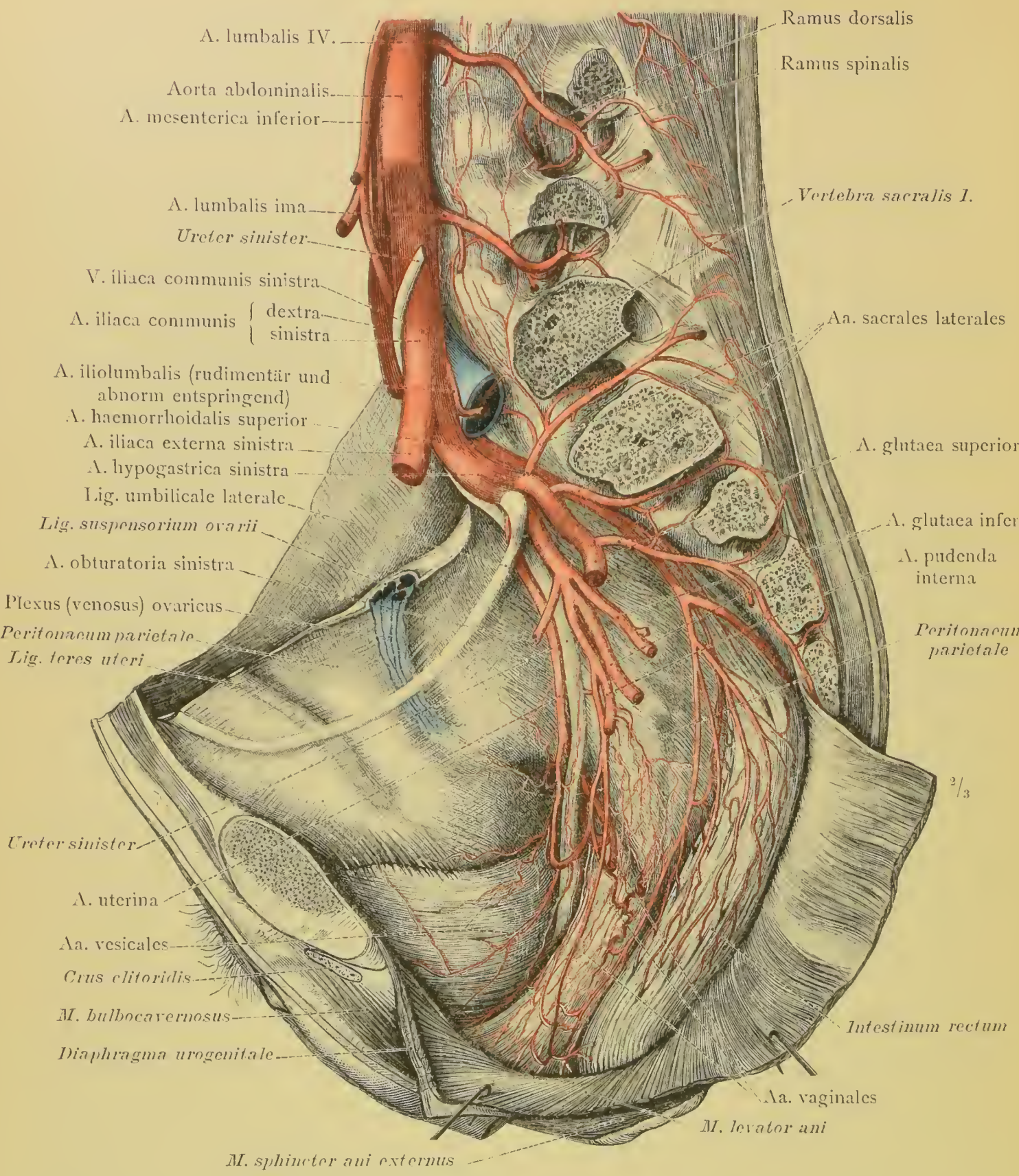

Fig. 995. Die linke Beckenarterie, Arteria hypogastrica, und ihre visceralen Aeste, Rami viscerales, im subserösen Raum eines weiblichen Beckens dargestellt: Die untersten Verzweigungen der A. haemorrhoidalis superior; die A. uterina bis zu ihrem Eintritt in das Mesometrium; die Aa. vaginales; die Zweige für die Harnblase, Aa. vesicales, und für den Harnleiter. Von den parietalen Aesten, Rami parietales, wurden die Aa. sacrales laterales und die zwei untersten Aa. lumbales erhalten; die Rami spinales wurden bis zum Eintritt in den Wirbelcanal verfolgt.
(Die linke Beckenwand wurde durch einen Schnitt, welcher vorne dicht neben der Mittelebene und hinten durch die linksseitigen Kreuzbeinlöcher verlief, entfernt, jedoch der Bauchfellüberzug derselben bis zu seinem Uebergang auf die Harnblase, die Scheide und den Mastdarm erhalten. Die extraperitonaeal gelegenen Theile dieser Organe wurden blossgelegt und das Diaphragma pelvis nach unten umgeschlagen.)

Die Arterien der weiblichen Beckeneingeweide.

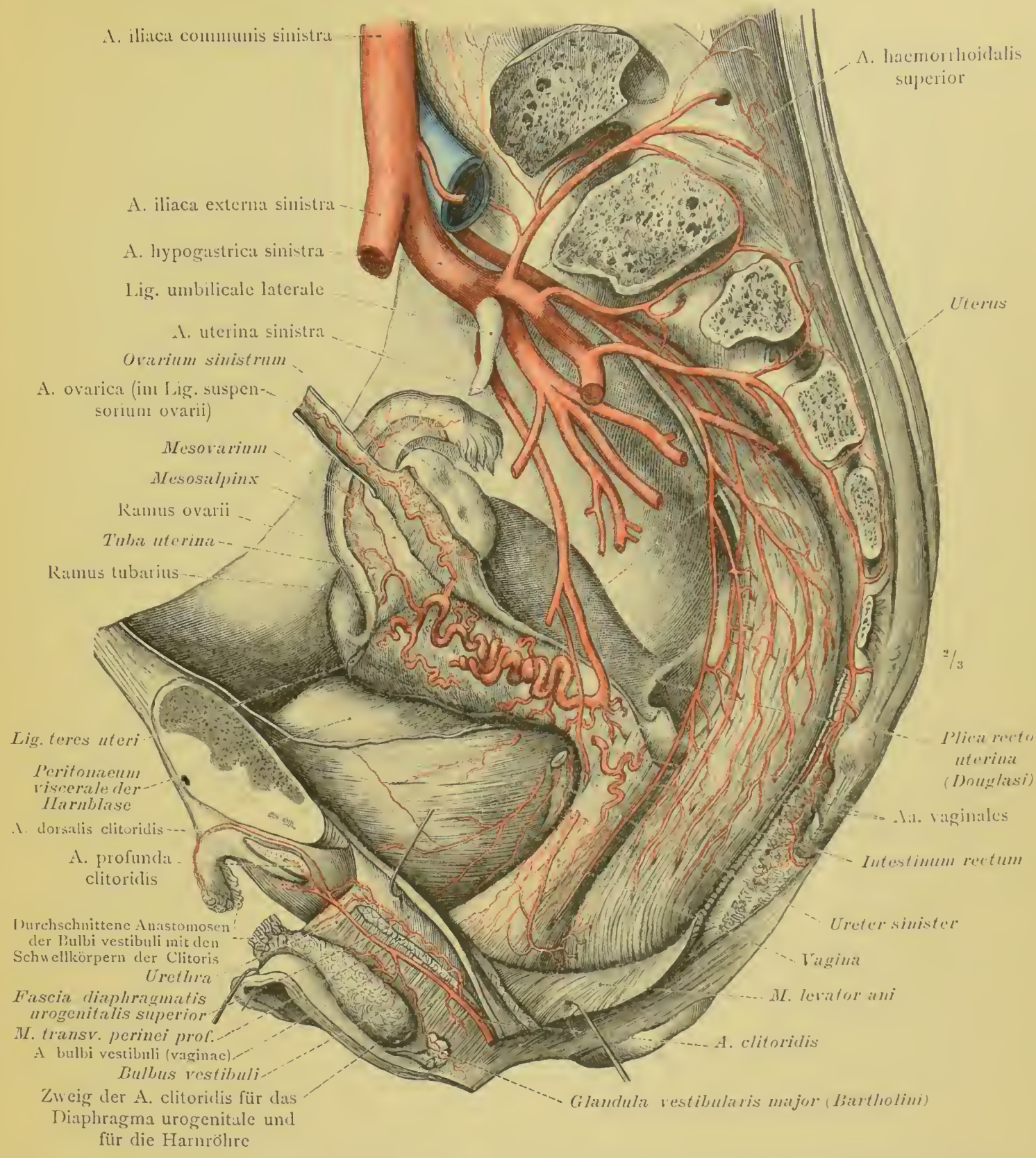

Fig. 996. Die Vertheilung der Arteriae sacrales laterales, der Arteria haemorrhoidalis superior, der Arteria uterina, der Arteria ovarica und der Arteria clitoridis.
(Am Präparat der Fig. 995 wurde das Peritonaeum parietale an seinem Uebergang auf den Mastdarm und auf die Harnblase abgetragen und das Mesometrium entlang seiner Haftlinie an der Gebärmutter durchgeschnitten, der Eileiter sammt seinem Gekröse, sowie das Aufhängeband des Eierstockes medial und aufwärts, das Mesovarium auf- und rückwärts umgelegt, die untere Platte des letzteren abgetragen und die A. ovarica sammt ihren Eierstockzweigen und ihrer Anastomose mit der A. uterina dargestellt. Vom Diaphragma urogenitale wurde die obere Fascie abgelöst und nach aufwärts abgezogen, um den innerhalb desselben nach vorne verlaufenden Zweig der A. clitoridis blosszulegen. Aus einer queren Anastomose dieses Zweiges mit einem entsprechenden Zweig der anderen Seite entspringen mehrere Aestchen, welche der Urethra entlang nach vorne ziehen. Durch Entfernung der unteren Fascie des Diaphragma urogenitale wurde die Kitzlerarterie bis zu ihrer Endtheilung blossgelegt.)

Die Arterien der weiblichen Beckeneingeweide.

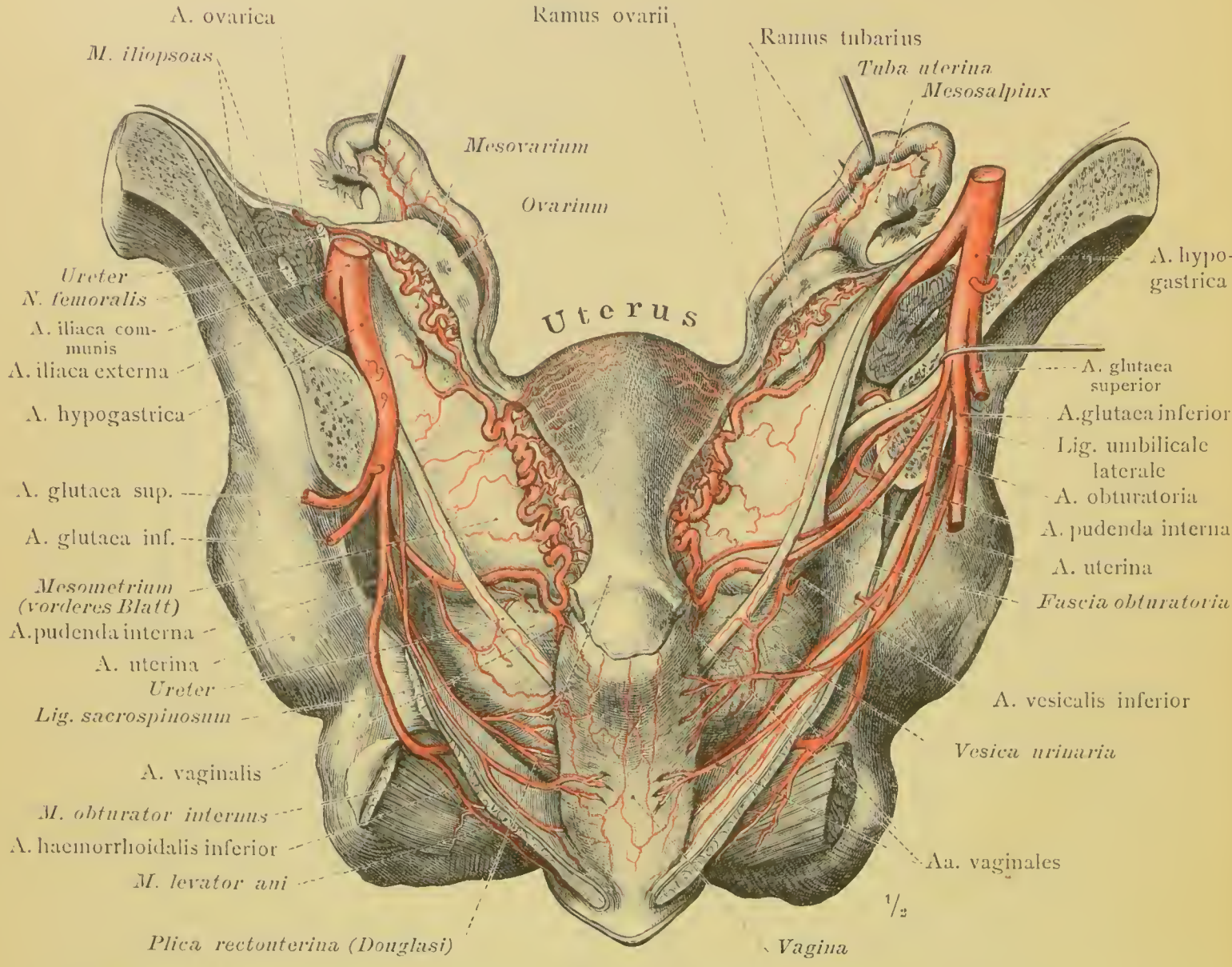

Fig. 997. Die Arterien der Gebärmutter, der Eierstöcke, der Eileiter, der Scheide und der Harnblase, von hinten dargestellt: Die Eierstockarterie, Arteria ovarica (A. spermatica interna); die Gebärmutterarterie, Arteria uterina, sammt ihren Zweigen für den Eierstock, für den Eileiter, für die Scheide und für die Harnblase, Ramus ovarii, Ramus tubarius, Aa. vaginales und A. vesicalis inferior; Arteria pudenda interna und ihre Zweige für die Scheide. Der Beckentheil des Harnleiters und dessen Lagebeziehungen zur Arteria uterina, zum Gebärmutterhals, zur Scheide und zur Harnblase. (Mittels eines frontalen, beiderseits durch das Foramen ischiadicum majus geführten Schnittes wurde die hintere Beckenwand abgetragen, um nach Entfernung des Mastdarms den Uterus und die Scheide, sowie die Seitentheile der Harnblase blosszulegen. Gebärmutter und Eileiter wurden emporgezogen, die Eierstöcke nach oben und vorne umgelegt; die untere Platte des Mesovarium und die hintere Platte des Mesometrium wurden entfernt und die blossgelegten Harnleiter möglichst in ihrer natürlichen Lage erhalten. Die rechte Beckenarterie wurde lateral und rückwärts abgezogen, um den Abgang ihrer Zweige und des seitlichen Nabelbandes besser zur Ansicht zu bringen. Die hinteren Aeste der Beckenarterien wurden kurz abgeschnitten und die Arteria pudenda interna auf beiden Seiten bis zu ihrem Durchtritt durch das Foramen ischiadicum minus verfolgt.)

Die Arterien der weiblichen Beckeneingeweide.

ARTERIAE COLLI ET CAPITIS.

DIE ARTERIEN DES HALSES UND DES KOPFES.

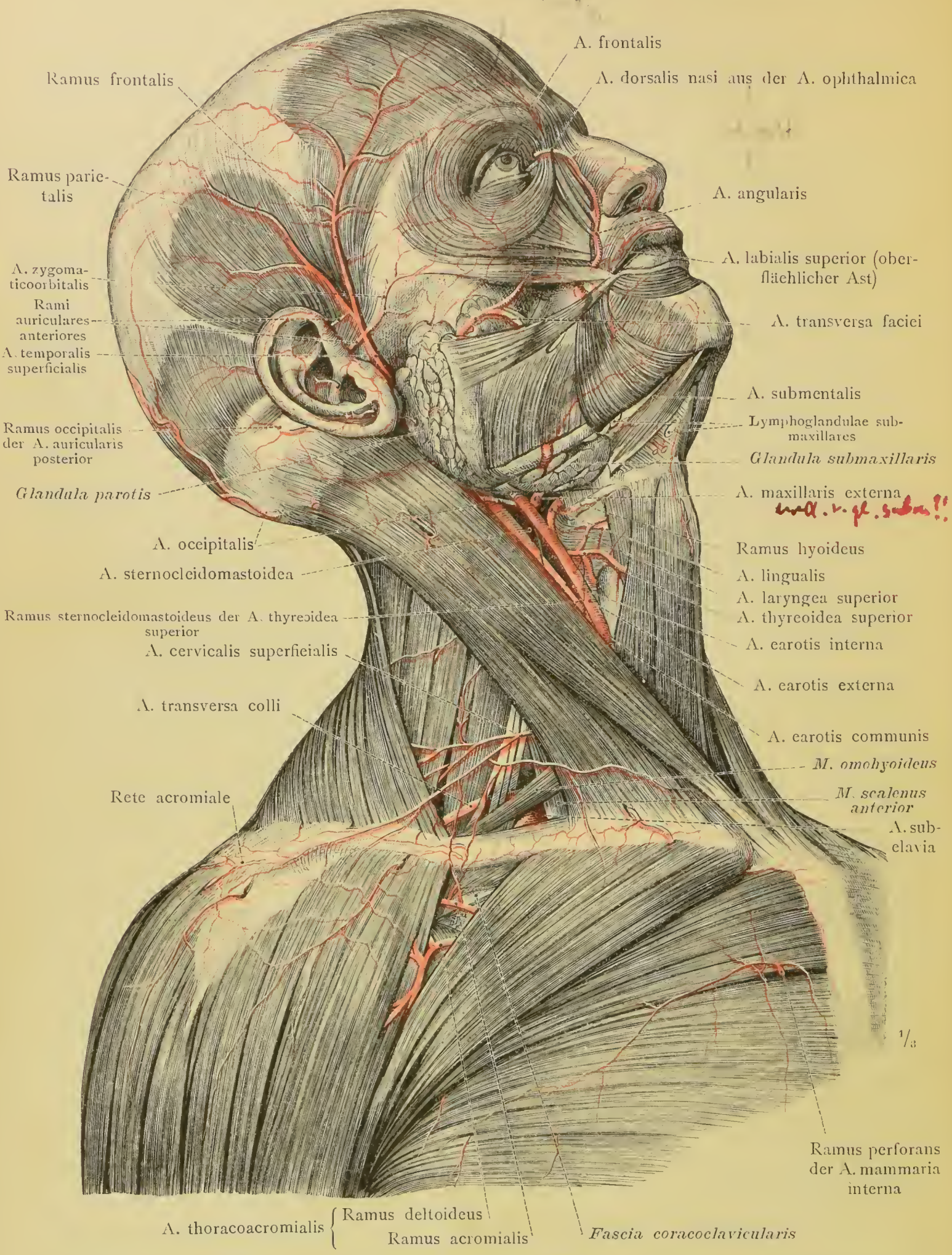

Fig. 998. Die oberflächlichen Arterien des Halses und des Kopfes, der oberen Brust- und Schultergegend; Ansicht von der rechten Seite.
(Auf dem vorderen Theil der Ohrspeicheldrüse wurde die Fascia parotideomasseterica erhalten. Das untere Ende des M. quadratus labii superioris wurde entfernt, um die A. maxillaris externa und den Ursprung der A. labialis superior blosszulegen.)

Die oberflächliche Verästelung der Aa. carotis externa, subclavia und axillaris.

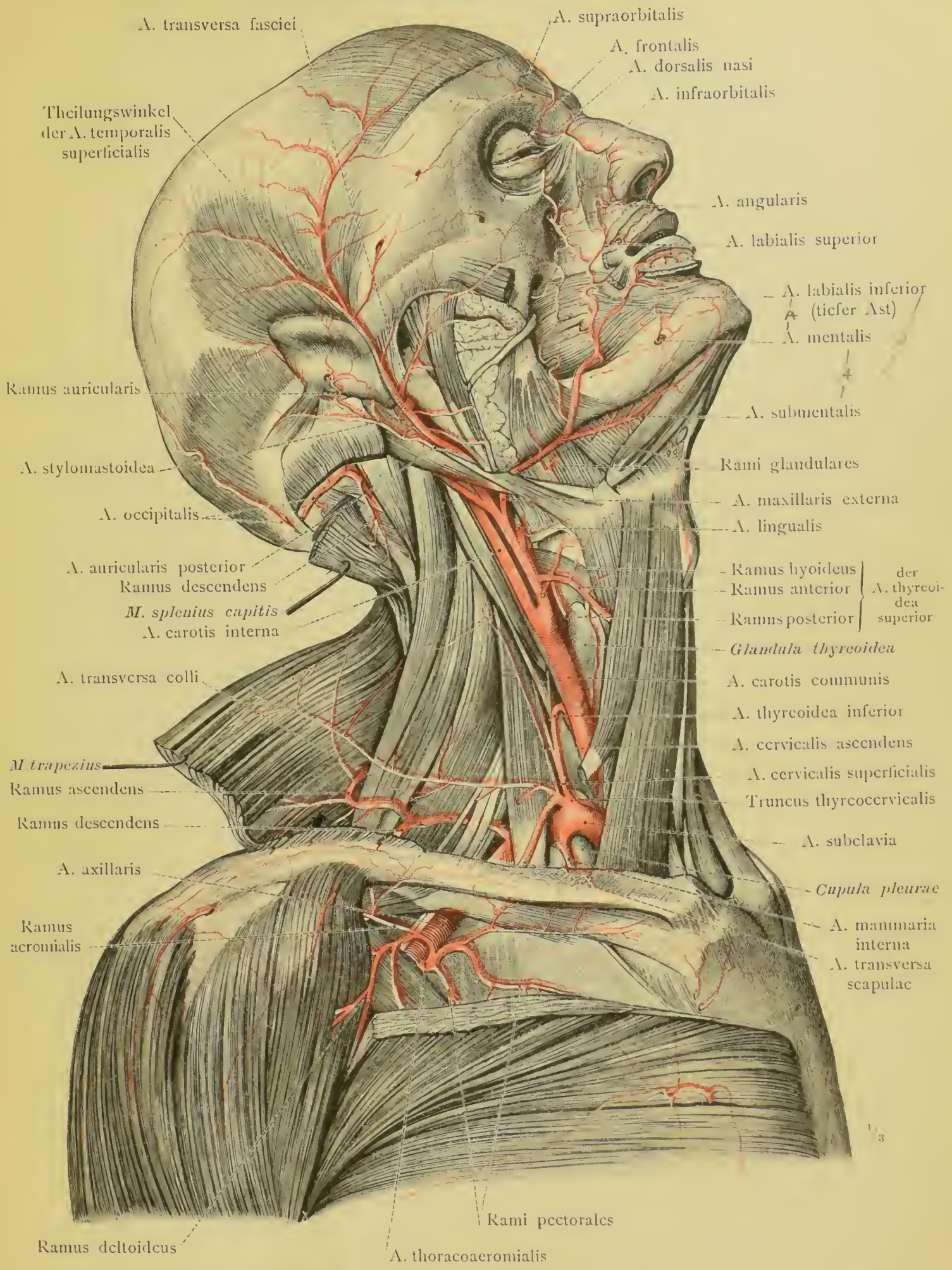

Fig. 999. Am Präparat der Fig. 998 wurden die oberflächlichen Gesichtsmuskeln, der hintere Theil der Ohrspeicheldrüse, sowie die Unterkieferspeicheldrüse, der Kopfwender und der untere Bauch des M. omohyoideus, ferner der obere Theil der Pars clavicularis des grossen Brustmuskels und das tiefe Blatt der Brustfascie entfernt. Der Schliessmuskel des Mundes wurde parallel der Mundspalte durchgeschnitten und bis zur Schichte der Lippendrüsen zurückpräparirt, um die Lippenarterien blosszulegen.

Die tieferen Aeste der Aa. carotis externa, subclavia und axillaris.

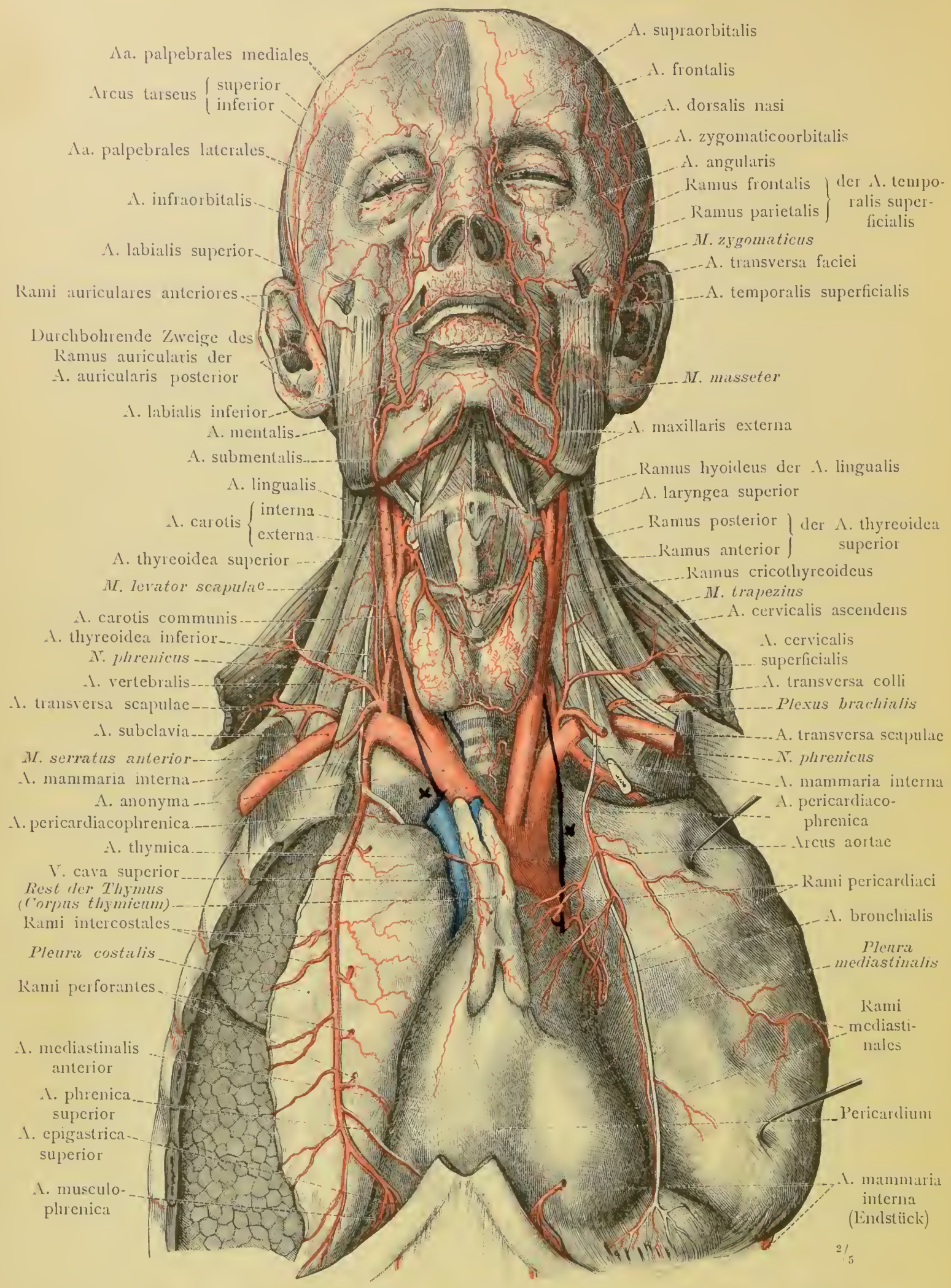

Fig. 1000. Auf der rechten Körperseite wurde das Rippenfell sammt der Lunge etwas zurückgedrängt und lateral von der inneren Brustarterie entfernt. Die Lamina mediastinalis sinistra wurde bis an die Lungenwurzel abgelöst und sammt der Lunge lateral umgelegt.

Die Vertheilung der Aeste des Aortenbogens am Hals und am Kopf und die A. mammaria interna.

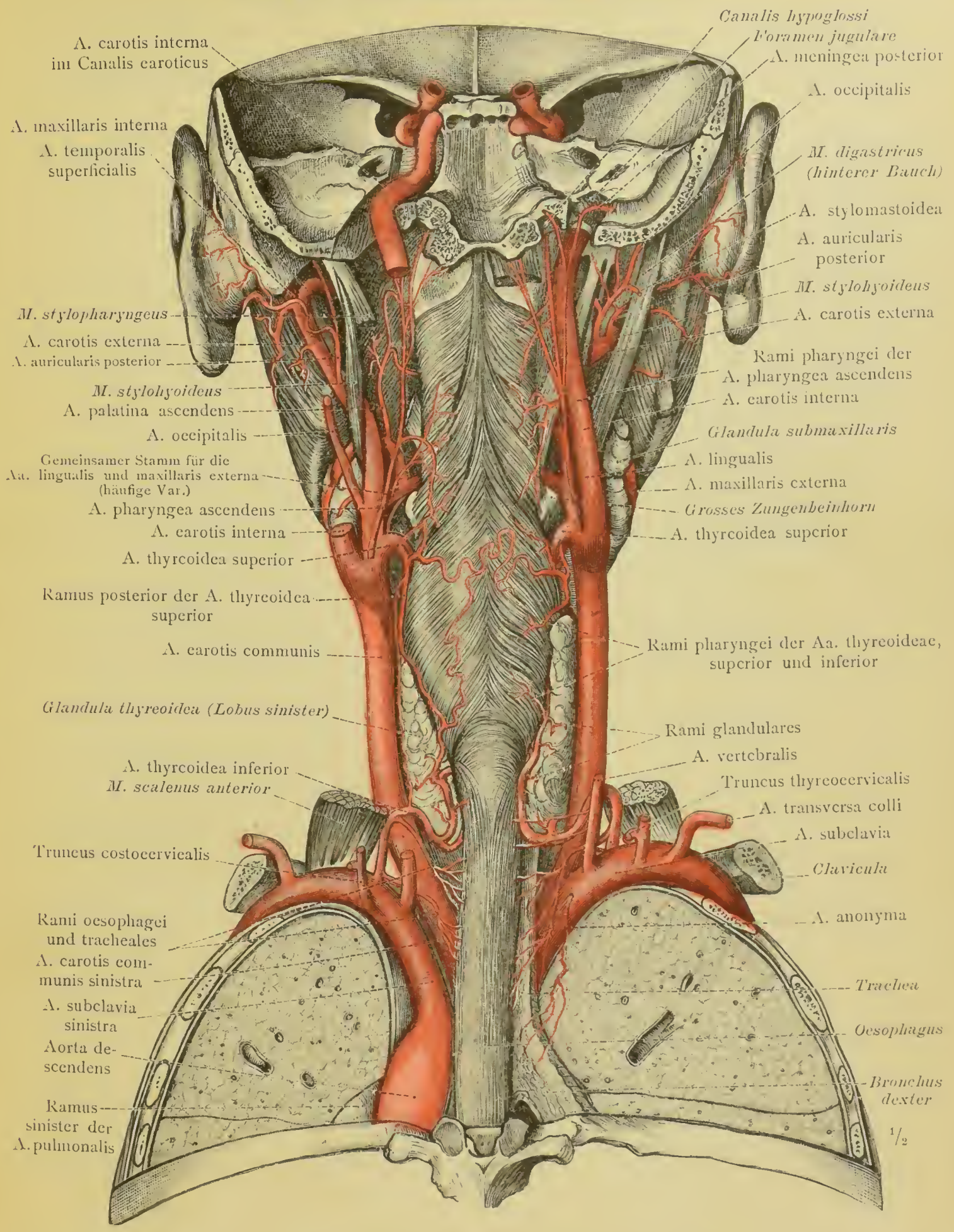

Fig. 1001. Die Aeste des Aortenbogens und die Arterien des Halses in der Ansicht von hinten. Die Arterien des Schlundkopfes: Die aufsteigende Schlundkopfarterie, A. pharyngea ascendens, ihre Schlundkopfzweige, Rami pharyngei, und die hintere Arterie der harten Hirnhaut, A. meningea posterior; die Schlundkopfzweige, Rami pharyngei, der oberen und der unteren Schilddrüsenarterie; die Speisenröhren- und Luftröhrenzweige der A. thyreoidea inferior.

A. subclavia, A. carotis communis, A. carotis interna; die Arterien des Schlundkopfes, der Luft- und Speiseröhre.

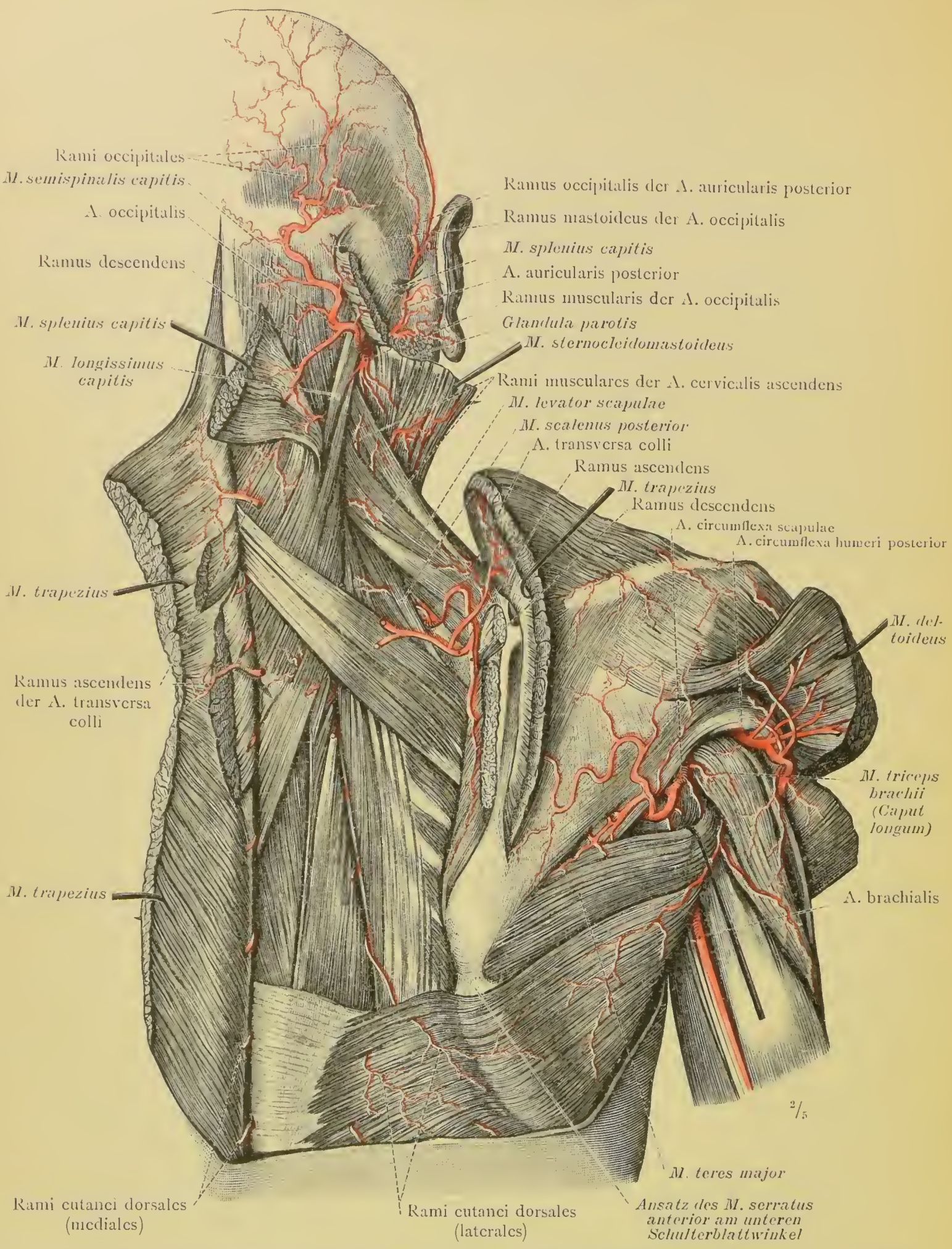

Fig. 1002. Die tiefen Arterien der rechten Nacken- und Schultergegend; Ansicht von hinten. (Das Schulterblatt wurde etwas vom Rumpf abgezogen, der Deltamuskel an seinem hinteren Rand eingeschnitten und zurückgelegt und der grosse runde Armmuskel etwas nach unten gezogen; von der A. circumflexa scapulae wurde nur die oberflächliche Verästelung auf der Fascia infraspinata blossgelegt; ihre unter dem M. infraspinatus gelegene tiefe Verzweigung ist in der Fig. 1010 dargestellt.)

Aa. occipitalis, transversa colli, circumflexa scapulae und circumflexa humeri posterior.

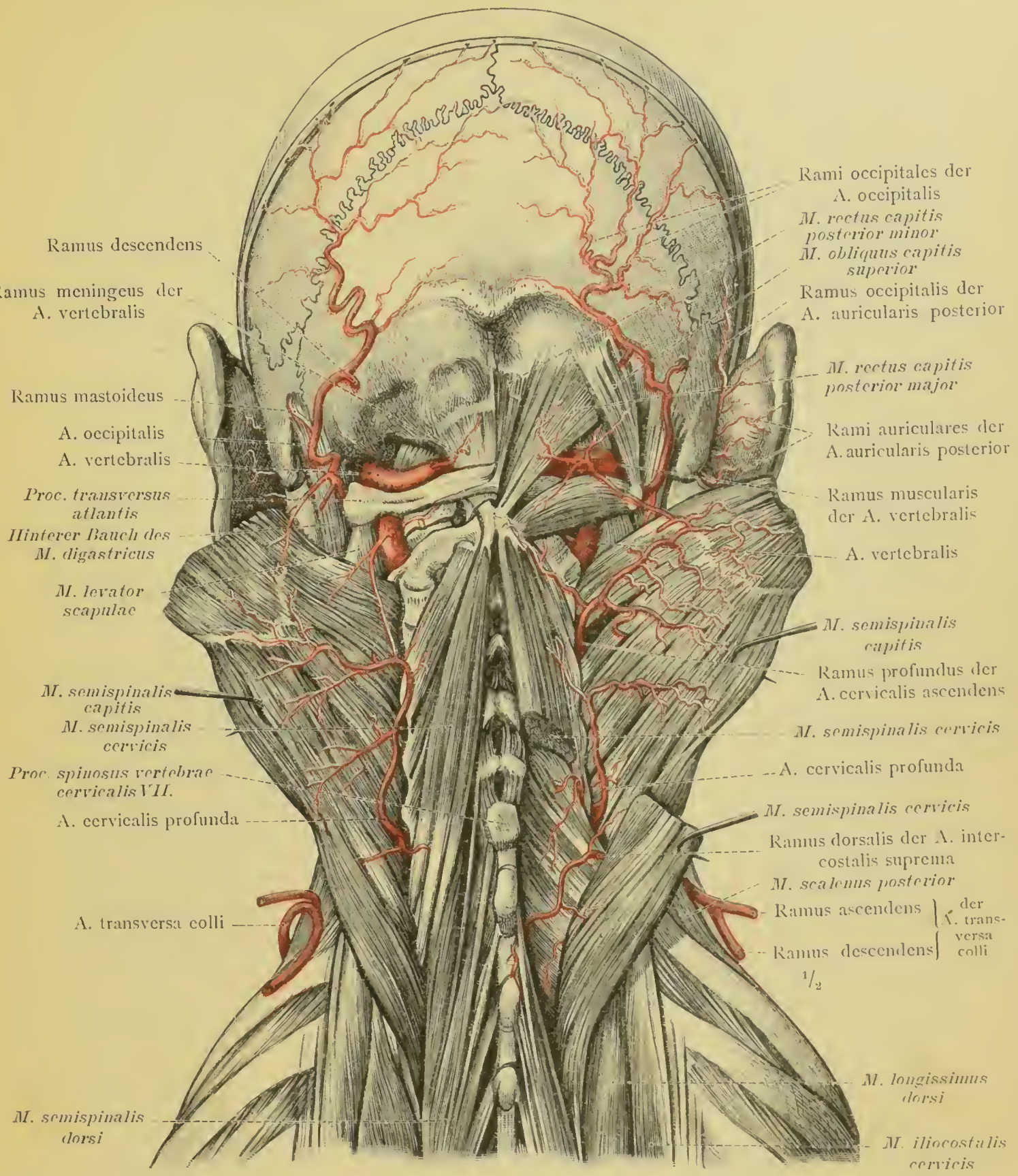

Fig. 1003. Die Arterien der Hinterhauptgegend und die tiefsten Arterien des Nackens; Ansicht von hinten. Auf der linken Seite versieht die A. cervicalis profunda auch den oberen Theil des Halbdornmuskels des Kopfes, welcher auf der rechten Seite durch einen stärkeren Muskelzweig (Ramus profundus) der A. cervicalis ascendens versorgt wird. Die rechte A. transversa colli durchsetzt den M. scalenus posterior (häufige Variante). (Am Präparat der Fig. 1002 wurde der M. semispinalis capitis auf beiden Seiten an seinem Schädelansatz abgeschnitten und lateral umgelegt. Rechts wurde der M. semispinalis cervicis etwas oberhalb seiner Mitte quer durchgeschnitten und sein unterer Stumpf lateral abgezogen, um den Durchtritt der A. cervicalis profunda zwischen dem 7. Hals- und dem 1. Brustwirbel zur Ansicht zu bringen. Auf der linken Seite wurden die hinteren kurzen Drehmuskeln des Kopfes entfernt und dadurch die Wirbelarterie ober- und unterhalb des Atlas vollends freigelegt.)

Aa. cervicalis profunda, vertebralis und occipitalis.

Die Arterien des Halses und des Kopfes.

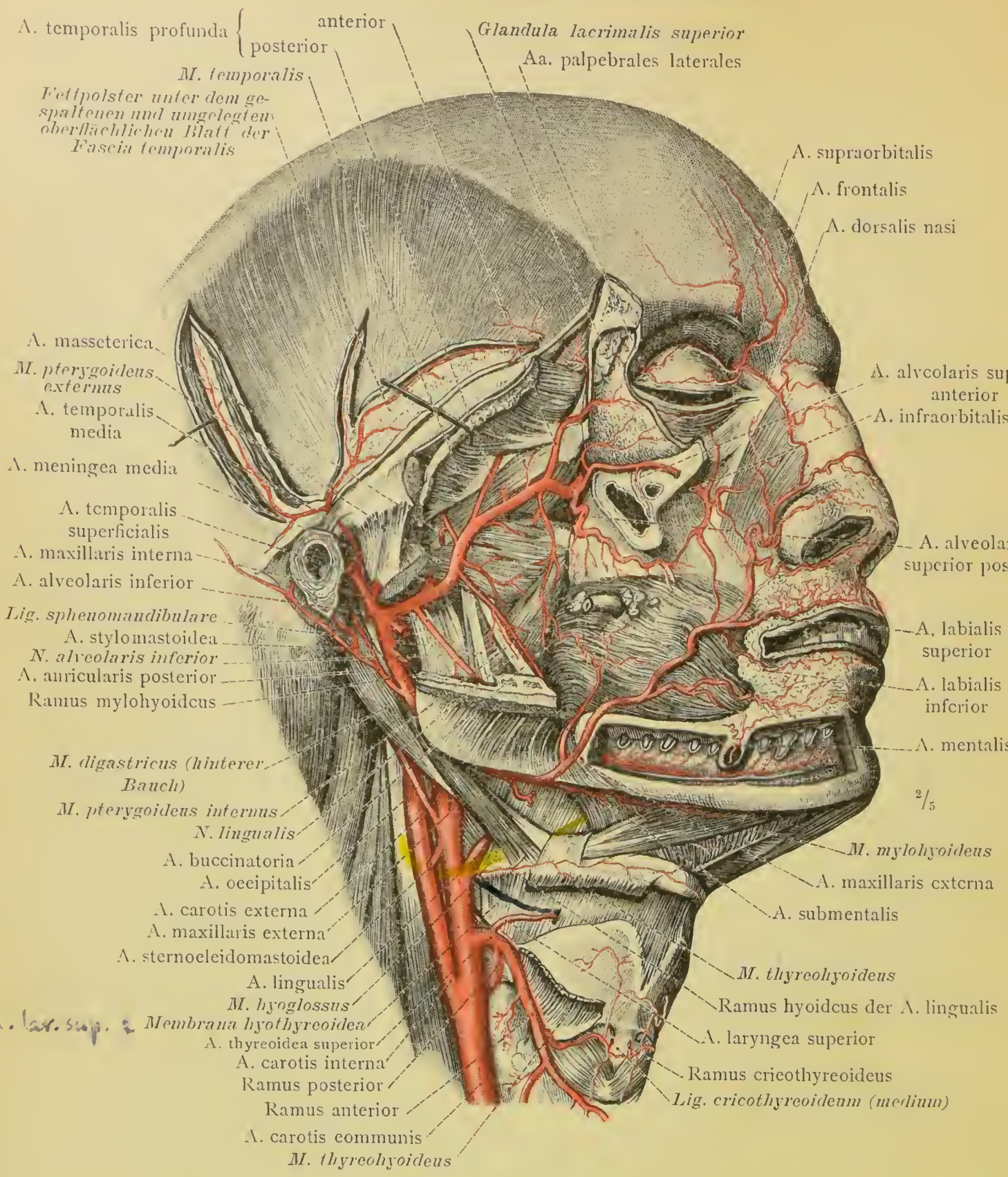

Fig. 1004. Die Arterien der oberen Halsgegend, der Fossa retromandibularis und der Fossa infratemporalis; Ansicht von der rechten Seite.

(Am Präparat der Fig. 999 wurde die Ohrmuschel abgeschnitten und die A. temporalis superficialis oberhalb des Abganges der A. temporalis media entfernt. Der Jochbogen wurde sammt dem grössten Theil des M. masseter abgetragen und der Unterkieferast von dem Unterkieferhals bis unterhalb seiner Mitte entfernt, das Lig. sphenomandibulare jedoch erhalten. Der vordere Theil der lateralen Augenhöhlenwand wurde mit Schonung der Periorbita abgetragen, der erhaltene Stumpf des Schläfenmuskels nach oben umgelegt und durch Spaltung des oberflächlichen Blattes der Schläfenbinde das unterliegende Fettpolster, sowie der vordere Ast der A. temporalis media blossgelegt; der hintere Ast dieser Arterie wurde durch Spaltung der Schläfenbinde und des Schläfenmuskels zur Ansicht gebracht. Der M. thyreohyoideus wurde grösstentheils entfernt, um den Durchtritt der A. laryngea superior durch die Membrana hyothyreoidea zur Ansicht zu bringen.)

Die innere Kieferarterie, A. maxillaris interna.

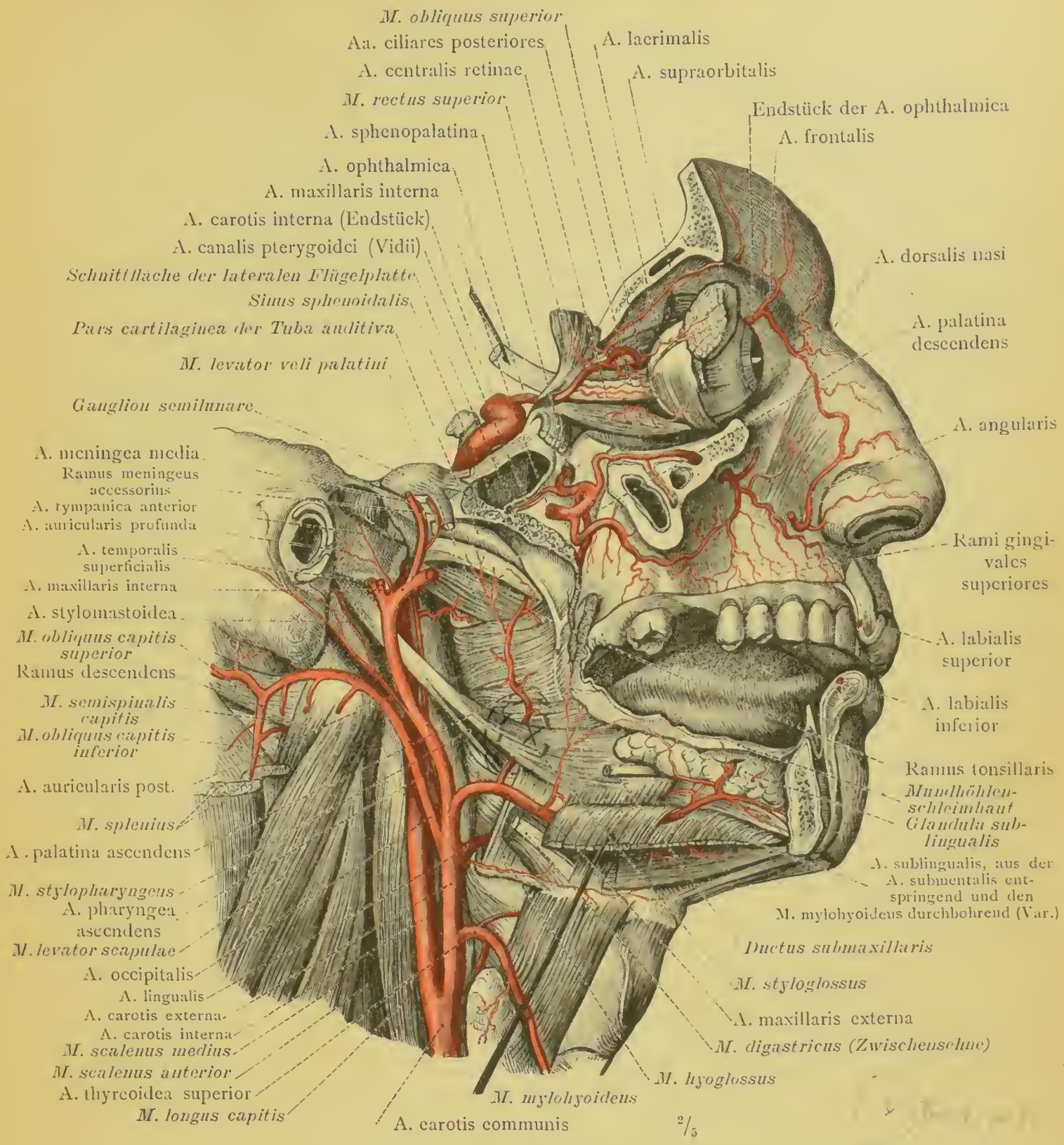

Fig. 1005. Die Arterien der Augenhöhle, die Endäste der inneren Kieferarterie, die Arterien des Schlundkopfes und der Unterzungengegend: Ansicht von der rechten Seite. (Am Präparat der Fig. 1004 wurde die rechte Unterkieferhälfte bis zum Ansatz des M. digastricus sammt den beiden Flügelmuskeln und dem mittleren Abschnitt der inneren Kieferarterie entfernt und durch Zurückschlagen des M. mylohyoideus die Glandula sublingualis blossgelegt. Mittels eines sagittalen Schnittes, welcher den Canalis infraorbitalis eröffnete, wurde die laterale Hälfte der Augenhöhle entfernt, ihr Inhalt jedoch geschont. Durch einen Schnitt, welcher den vorderen Theil des Canalis pterygoideus, die rechte Keilbeinhöhle, sowie die Foramina rotundum, ovale und spinosum eröffnete, wurde der grösste Theil des Bodens der mittleren Schädelgrube abgetragen und nach Entfernung der lateralen Flügelplatte sammt dem M. tensor veli palatini die Verzweigung der inneren Kieferarterie in der Flügelgaumengrube dargestellt.)

A. maxillaris interna. A. ophthalmica. Aa. pharyngea und palatina ascendens. A. sublingualis.

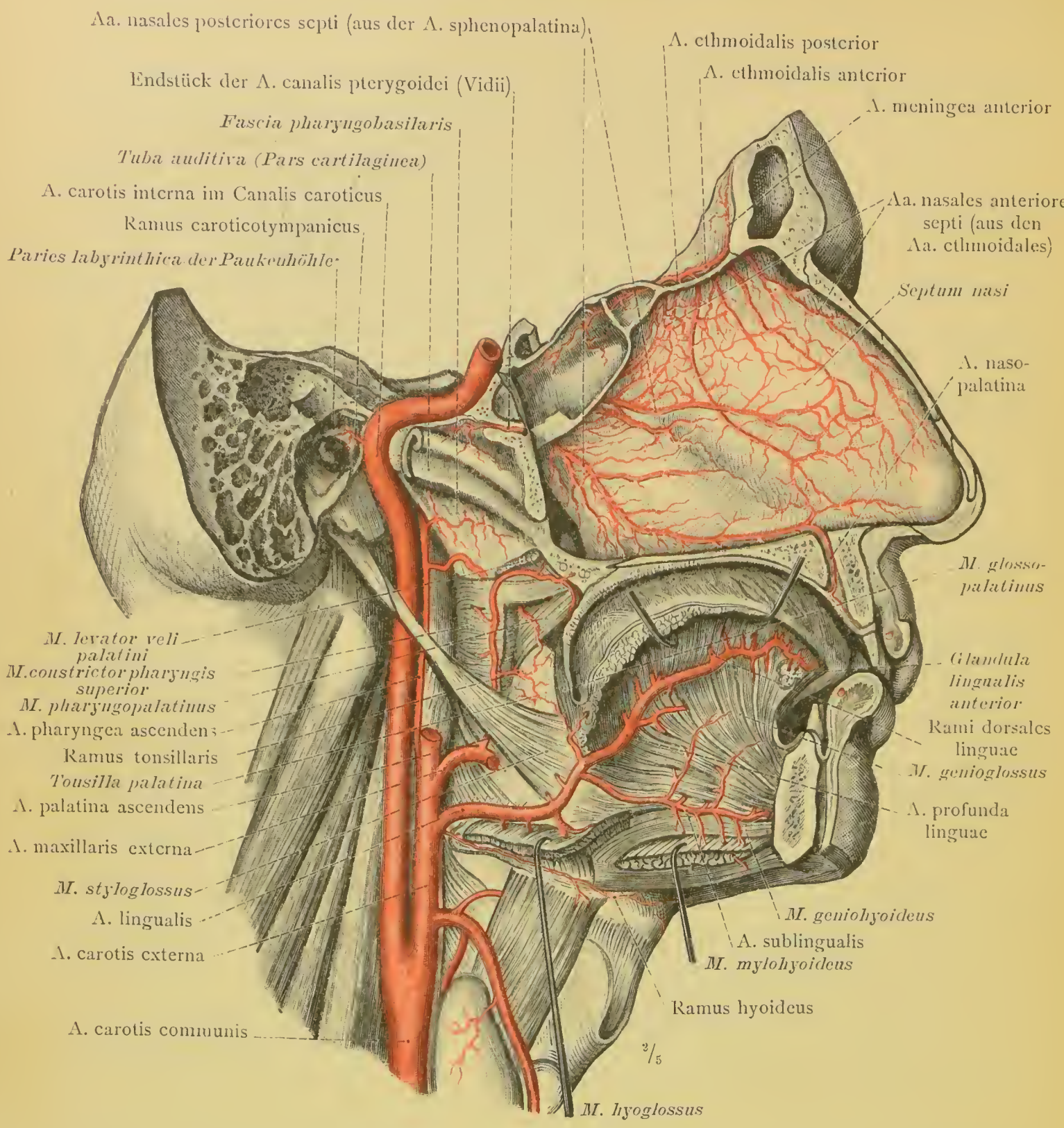

Fig. 1006. Am Präparat der Fig. 1005 wurde durch einen ein wenig rechts von der Mittelebene geführten sagittalen Schnitt die rechte Seite der Nasenscheidewand blossgelegt; durch einen etwas weiter rechts von der Mittelebene geführten Schnitt wurde der untere Theil der medialen Flügelplatte entfernt und der Vidi'sche Canal bis zu seiner hinteren Ausmündung eröffnet. Mittels eines annähernd in der Richtung der Achse der Pyramide durch das Schläfenbein geführten Schnittes wurde das Mittelohr und sodann der Canalis caroticus durch Entfernung seiner lateralen Wand eröffnet. Der hinterste Theil der knorpeligen Ohrtrompete wurde entfernt, der M. levator veli palatini dicht über seinem Eintritt in das Gaumensegel abgetragen und die Fascia pharyngobasilaris bis zum oberen Rand des M. constrictor pharyngis superior blossgelegt. Durch Entfernung des vorderen Theiles dieses Muskels wurde die laterale Fläche der Gaumenmandel freigelegt. Durch theilweise Entfernung des M. hyoglossus und Hinabschlagen seines unteren Stumpfes wurde die A. lingualis und durch theilweise Abtragung des Fleischkörpers der Zunge die A. profunda linguae blossgelegt.

Arterien der Nasenscheidewand. A. lingualis. Aa. pharyngea und palatina ascendens. A. carotis interna.

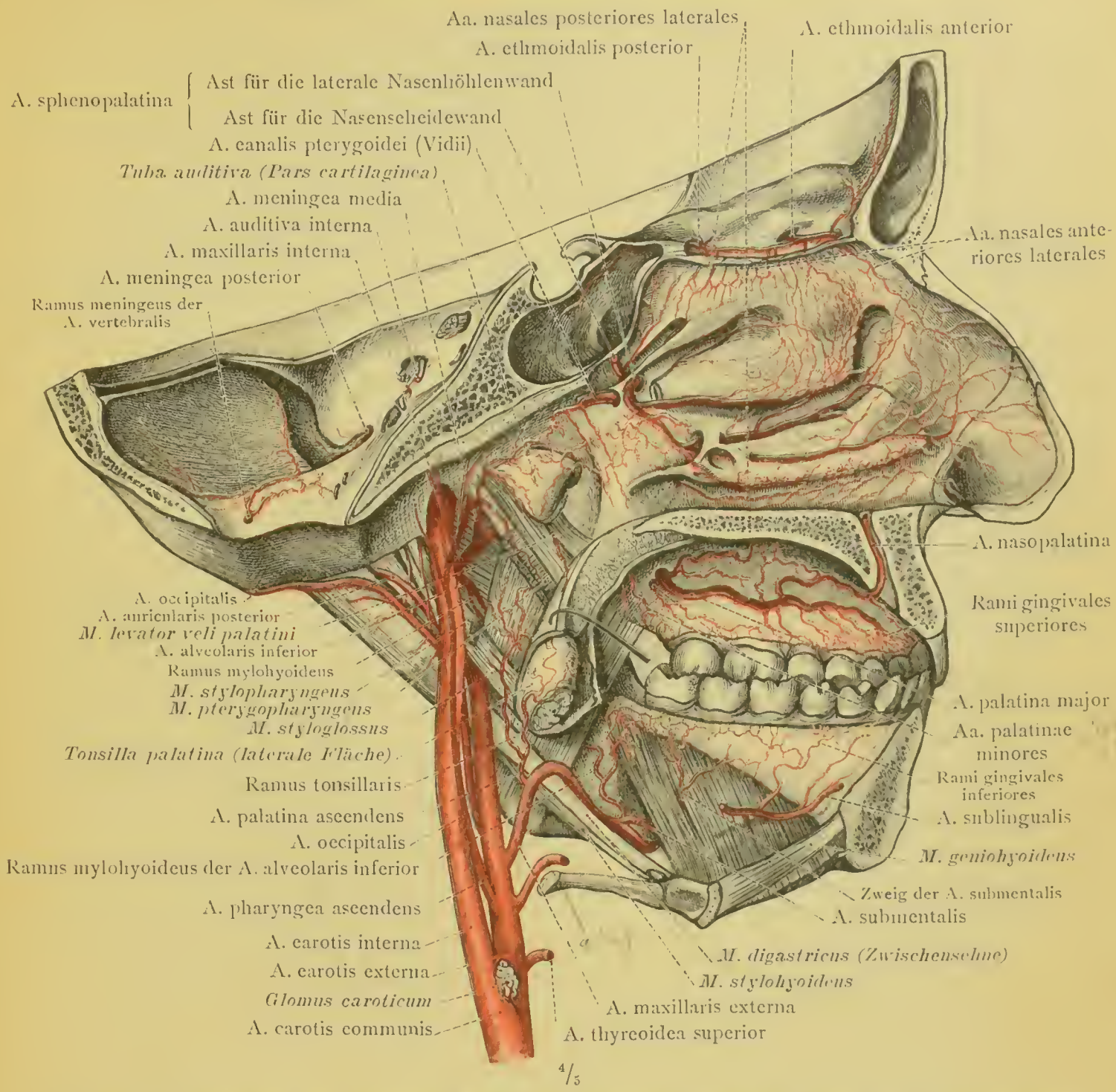

Fig. 1007. Die Arterien der lateralen Wand der Nasenhöhle, der knorpeligen Ohrtrompete, des harten Gaumens, der Gaumenmandel, und der lateralen Wand der Mundhöhle; die kleineren Arterien der harten Hirnhaut; die innere und die äussere Kopfschlagader und die Astfolge dieser letzteren. Ansicht der linken Kopfhälfte von der medialen Seite. (Durch einen links neben der Mittelebene geführten sagittalen Schnitt wurde die rechte Hälfte des Kopfes entfernt, von welchem vorher die Wirbelsäule abgetrennt worden war. Nach Abtragung des Schlundkopfes wurden die äussere und die innere Kopfschlagader der linken Seite, sowie die Aeste der erstgenannten Arterie von innen her blossgelegt. Die linke Gaumensegelhälfte und die linke Gaumenmandel wurden erhalten und diese letztere etwas nach vorne umgelegt, um die Verästelung des Ramus tonsillaris der A. palatina ascendens an derselben zur Ansicht zu bringen. Hinter dem M. levator veli palatini wurde ein schmaler Streifen des M. pterygopharyngeus erhalten. Die hintere Spitze der mittleren Nasenmuschel wurde abgetragen, um den unteren Ast der A. sphenopalatina freizulegen. In der Mundhöhle wurden die Zunge und die Unterzungendrüse entfernt, die Mm. mylohyoideus und geniohyoideus, sowie der vordere Theil der A. sublingualis erhalten und die von dieser Arterie, sowie von einem durchbohrenden Zweig der A. submentalis und von dem Ramus mylohyoideus der A. alveolaris inferior entspringenden unteren Zahnfleischarterien dargestellt.

Arterien der lateralen Nasenhöhlenwand.

A. pterygopalatina. A. canalis pterygoidei. Aa. pharyngea und palatina ascendens.

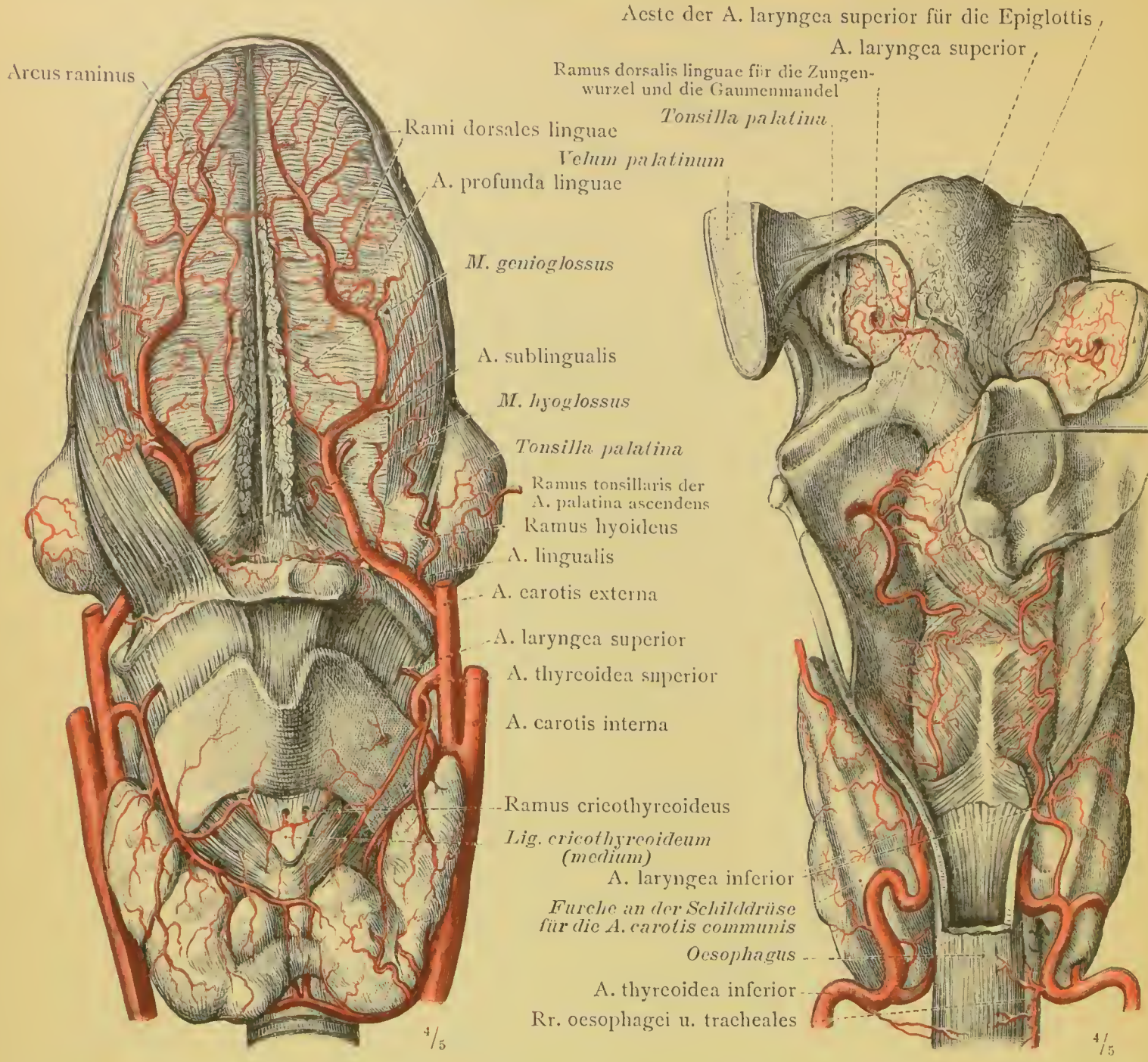

Fig. 1008. Zunge, Kehlkopf und Schilddrüse in der Ansicht von der ventralen Seite. Die Vertheilung der tiefen Zungenarterie, A. profunda linguae, und die quere Anastomose zwischen den beiderseitigen Arterien, Arcus raninus; die Zungenarterie, A. lingualis, mit ihrem Zungenbeinast, Ramus hyoideus; die Arterien der Gaumenmandel; die obere Schilddrüsenarterie, A. thyreoidea superior, mit der oberen Kehlkopfarterie, A. laryngea superior, und dem Ramus cricothyreoideus. (An der rechten Zungenhälfte wurde der M. hyoglossus erhalten, an der linken entfernt und so die Zungenarterie vollends blossgelegt. Die Unterzungenarterie, A. sublingualis, wurde beiderseits kurz abgeschnitten, die dorsalen Zungenzweige wurden durch theilweise Abtragung der Zungenmusculatur weit hinein in die Zungensubstanz verfolgt.)

Fig. 1009. Zungenwurzel, Kehlkopf und Pars laryngea des Schlundkopfes mit dem angrenzenden Theil der Speiseröhre und mit der Schilddrüse in der Ansicht von der dorsalen Seite.

(Nach Entfernung der hinteren Wand des Schlundkopfes wurde die Schleimhautauskleidung des linken Recessus piriformis und der vorderen Wand des Schlundkopfes bis zum Anfang der Speiseröhre entfernt und die obere und untere Kehlkopfarterie blossgelegt. Der Kehldeckel wurde nach rechts abgezogen, um die ihn versorgenden Zweige der oberen Kehlkopfarterie zur Ansicht zu bringen. Auf beiden Seiten wurde die Schleimhaut der Zungenwurzel und der Gaumenmandel theilweise abgetragen, um den Durchtritt des hintersten Ramus dorsalis linguae und dessen oberflächliche Vertheilung darzustellen.)

Arterien der Zunge, des Kehlkopfes, der Gaumenmandel und der Schilddrüse.

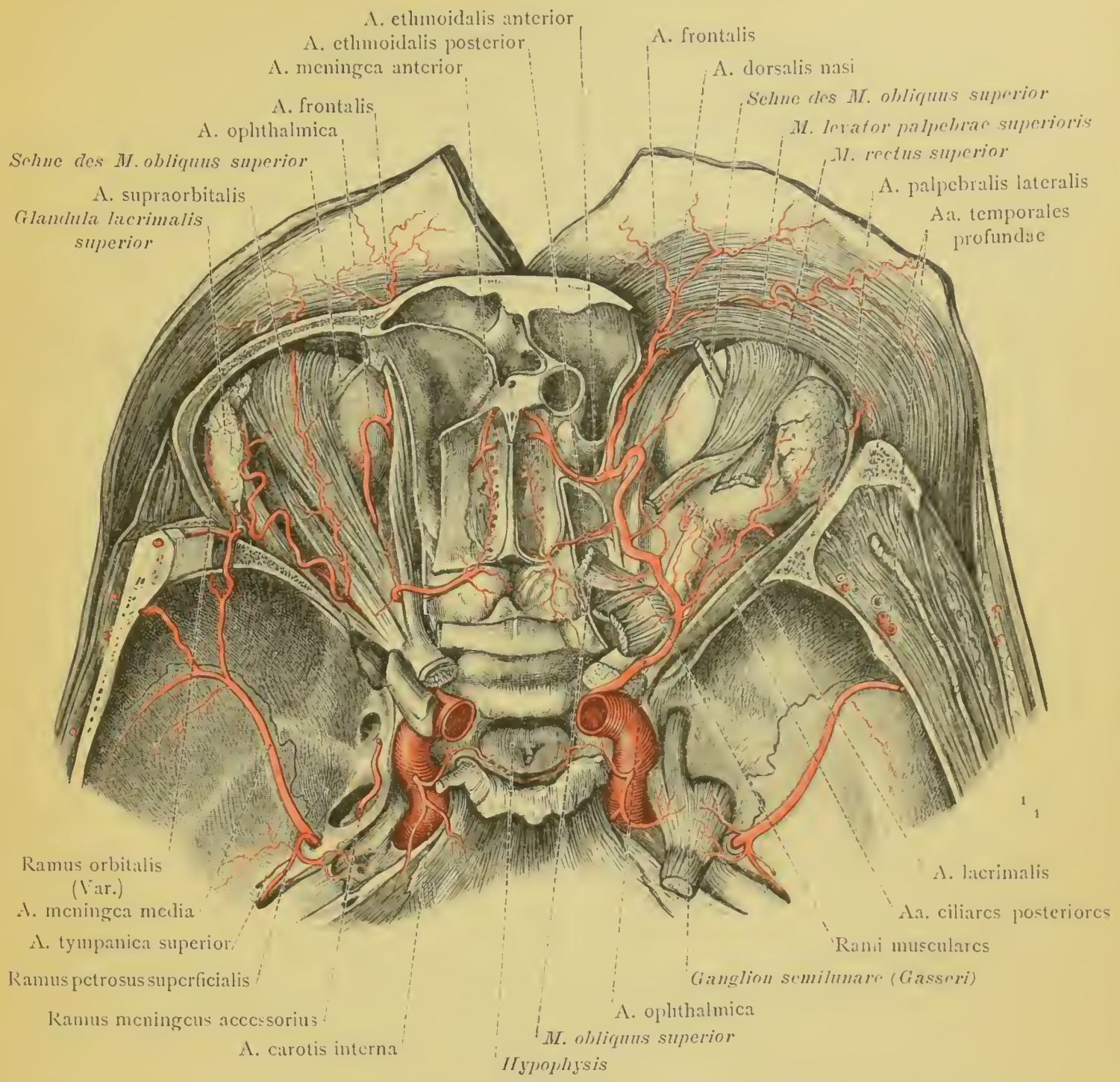

Fig. 1010. Der craniale Abschnitt der inneren Kopfschlagader, A. carotis interna, und die Vertheilung der Augenhöhlenarterie, A. ophthalmica. Ansicht von oben.

Die A. meningea media sinistra schickt durch die laterale Augenhöhlenwand hindurch einen Zweig an die Thränendrüse (häufige Varietät). Auf der linken Seite ist die hintere Siebbeinarterie stärker als die vordere und verläuft quer über (statt unter) dem M. obliquus superior hinweg (Var.).

(Von den beiden Augenhöhlen wurde das Dach und von der rechten auch der obere Theil der lateralen Wand abgetragen. An der hinteren Fläche des von der Stirnbeinschuppe abgelösten und etwas hinabgelegten Haut-Muskellappens wurden die unter dem Margo supraorbitalis austretenden Aeste der A. ophthalmica, die Aa. supraorbitalis, frontalis und dorsalis nasi, freigelegt. Auf der rechten Seite wurden die Mm. levator palpebrae superioris, rectus superior und obliquus superior theilweise entfernt und ihre Ursprungsstümpfe nach hinten umgelegt, um den ganzen Verlauf der A. ophthalmica, ihre Zweige für die Augenmuskeln und für den Augapfel und den Abgang der Siebbeinarterien zur Ansicht zu bringen. Die rechte vordere Siebbeinarterie wurde von ihrem Ursprung bis zu ihrem Austritt aus der Schädelhöhle blossgelegt; durch theilweise Abtragung der oberen Wand der Keilbeinhöhle mit Schonung ihrer Schleimhautauskleidung wurde in dieser letzteren die Verzweigung der hinteren Siebbeinarterie dargestellt.)

Arterien der Augenhöhle, der vorderen und mittleren Schädelgrube.

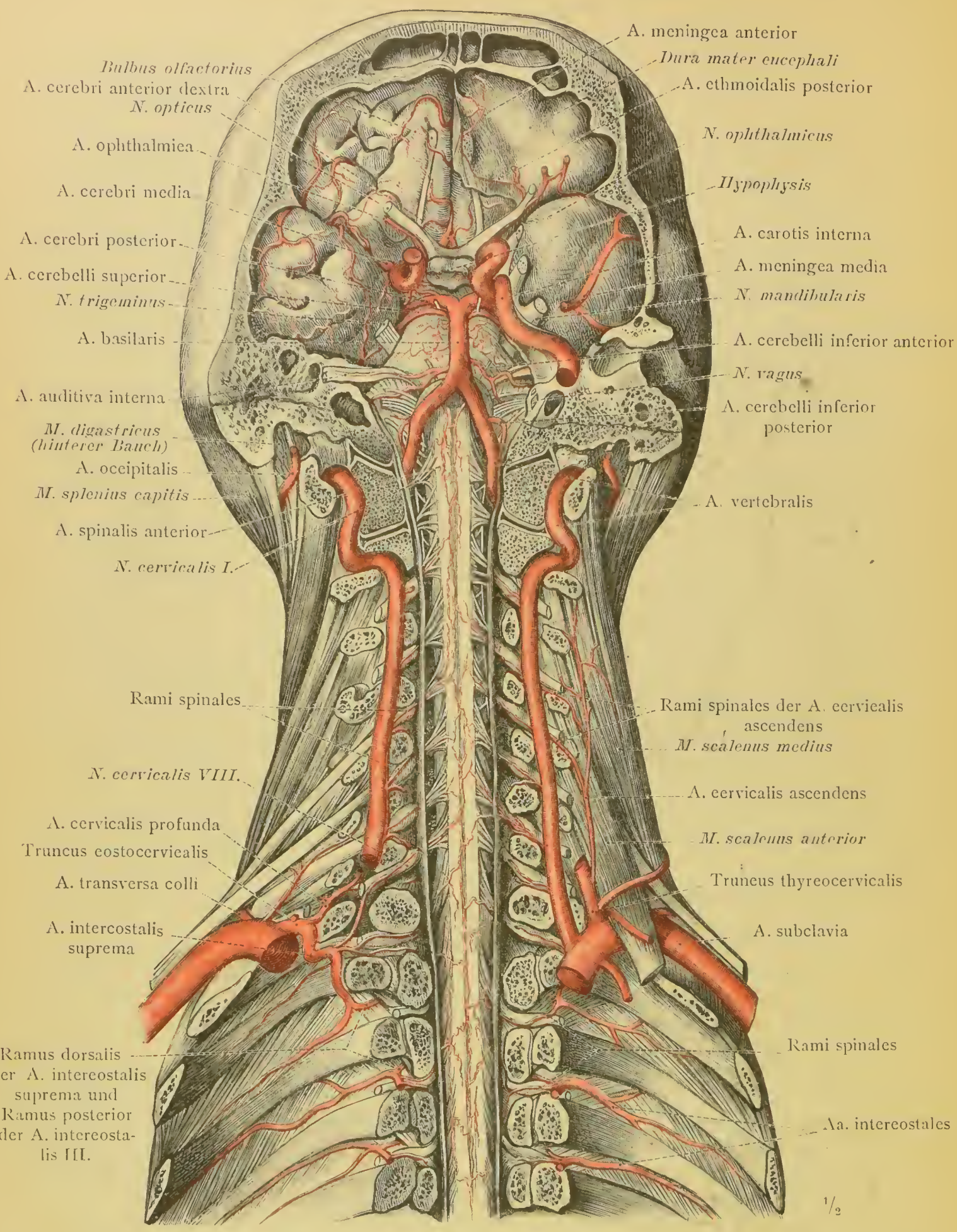

Fig. 1011. An der Brust wurden die Wirbelkörper mit den Rippenköpfchen, am Halse die Wirbelkörper und die vorderen Spangen der Querfortsätze abgetragen und so die A. vertebralis und nach Beseitigung der Dura mater spinalis die Rami spinales dargestellt. Am Kopf wurde der grösste Theil der Schädelbasis und auf der rechten Körperseite auch der vorliegende Theil der Dura mater encephali abgetragen und so die Arterien der Gehirnbasis dargestellt. Ansicht von vorne. Die A. auditiva interna entspringt in diesem Falle von der A. cerebelli inferior anterior (häufige Variante).

A. vertebralis. A. basilaris. A. carotis interna.

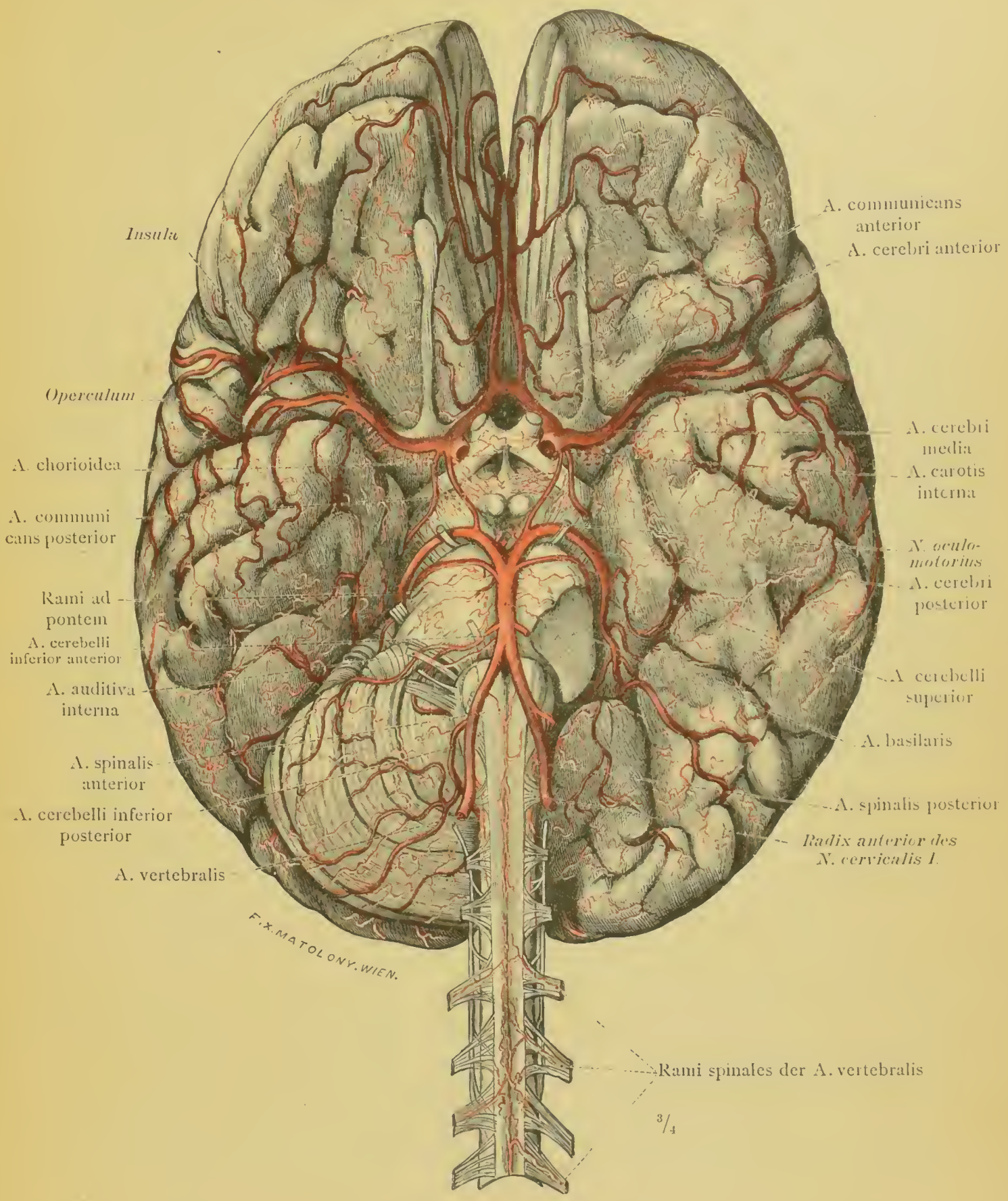

Fig. 1012. Die Vertheilung der Arterien an der Gehirnbasis und der *Willis*'sche Arterienkranz, Circulus arteriosus *(Willisi)*.

(Die Stirnlappen wurden etwas auseinandergedrängt, um den Verlauf der beiden vorderen Grosshirnarterien bis zum Balkenknie ersichtlich zu machen; die Fissura cerebri lateralis dextra wurde etwas erweitert, um die Verästelung der mittleren Grosshirnarterie verfolgen zu können. Nach Abtragung der linken Kleinhirnhemisphäre wurde die Vertheilung der hinteren Grosshirnarterie an der basalen Fläche des Hinterhaupt- und Schläfenlappens dargestellt.)

Arterien des Gehirnes.

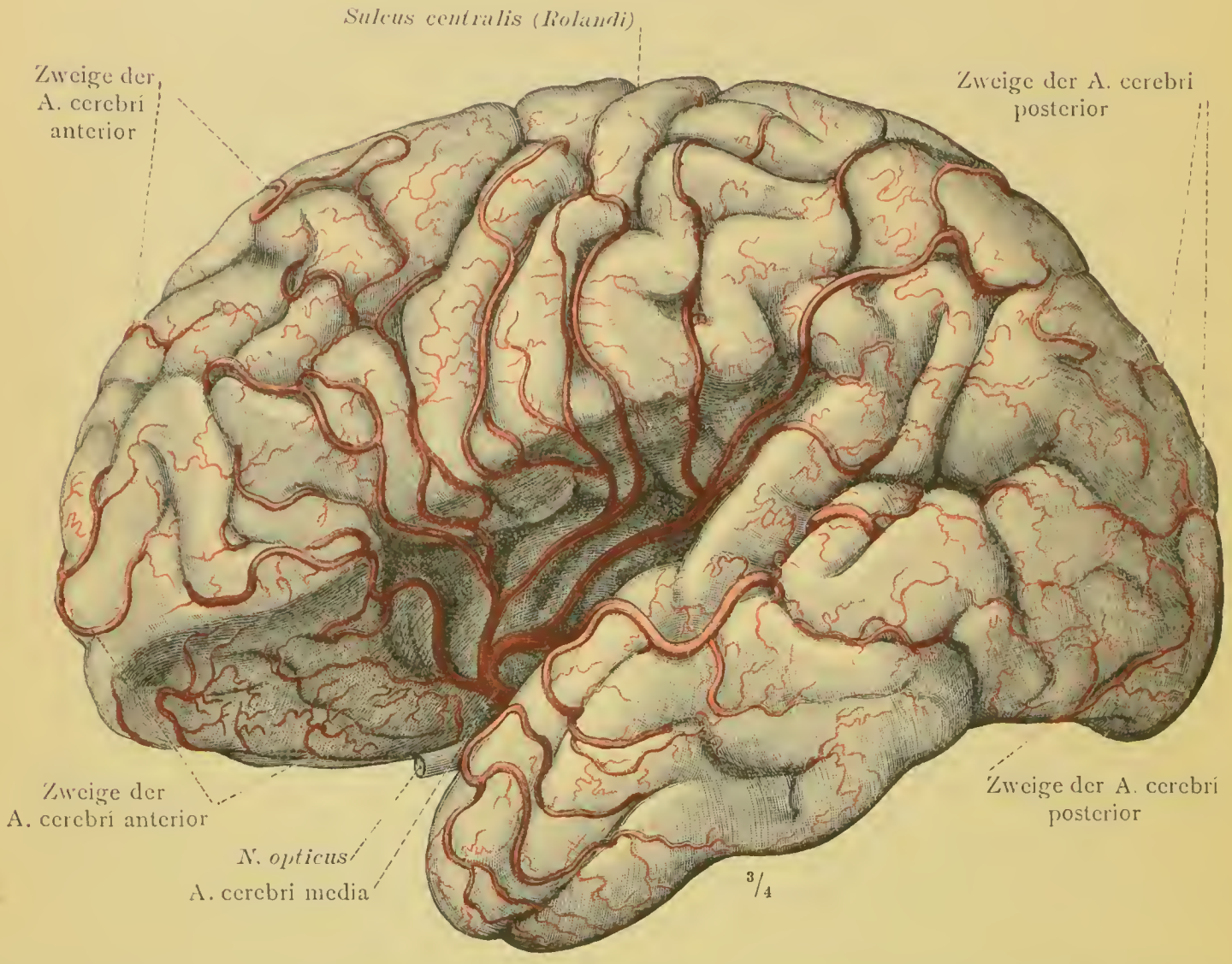

Fig. 1013. Die Vertheilung der Grosshirnarterien, Arteriae cerebri, an der convexen Fläche der linken Grosshirnhemisphäre und des Stammlappens, sowie an der basalen Fläche des Stirnlappens. Ansicht der linken Grosshirnhemisphäre von der lateralen Seite.

(Die Fissura cerebri lateralis (Sylvii) wurde durch starkes Auseinanderdrängen der angrenzenden Lappen der Grosshirnhemisphäre bedeutend erweitert, um in der Tiefe derselben die Verästelung der A. cerebri media zur Ansicht zu bringen.)

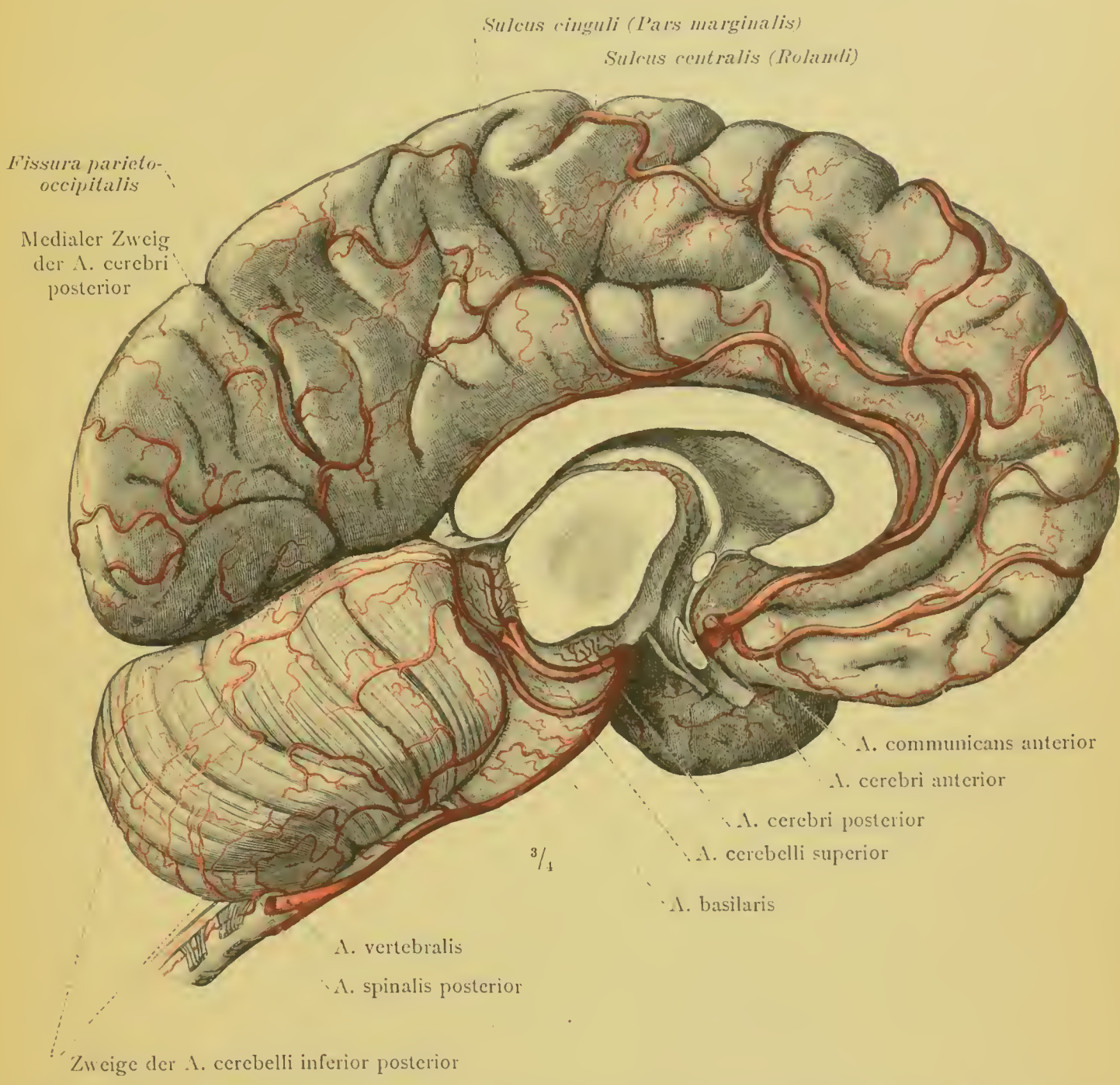

Fig. 1014. Die Vertheilung der vorderen und hinteren Grosshirnarterie, Aa. cerebri, anterior und posterior, an der medialen Fläche der linken Grosshirnhemisphäre, sowie die Verästelung der oberen und der hinteren unteren Kleinhirnarterie, Aa. cerebelli, superior und inferior posterior, an der oberen Fläche der rechten Kleinhirnhälfte. Die hintere Rückenmarksarterie, A. spinalis posterior; die Wirbelarterie, A. vertebralis, und die A. basilaris.

(Nachdem der Balken median durchgeschnitten worden war, wurde die rechte Grosshirnhemisphäre durch einen Schnitt, welcher den rechten Grosshirnstiel durchtrennte, abgetragen, um den Verlauf der Aa. cerebri, anterior und posterior, und der A. cerebelli superior, sowie die in den Gehirnstamm und in die Tela chorioidea ventriculi tertii eintretenden Zweige der hinteren Grosshirnarterie zur Ansicht zu bringen.)

Arterien des Gehirnes.

Fig. 1015. Querschnitt durch den Hals, in der Höhe der Stimmritze und durch den Körper des fünften Halswirbels geführt; untere Schnittfläche.

Fig. 1016. Querschnitt durch den Hals, nahe der unteren Endfläche des siebenten Halswirbelkörpers geführt; untere Schnittfläche.

Topographie des Halses.

ARTERIAE EXTREMITATUM SUPERIORUM ET INFERIORUM.

DIE ARTERIEN DER OBEREN UND UNTEREN GLIEDMASSEN.

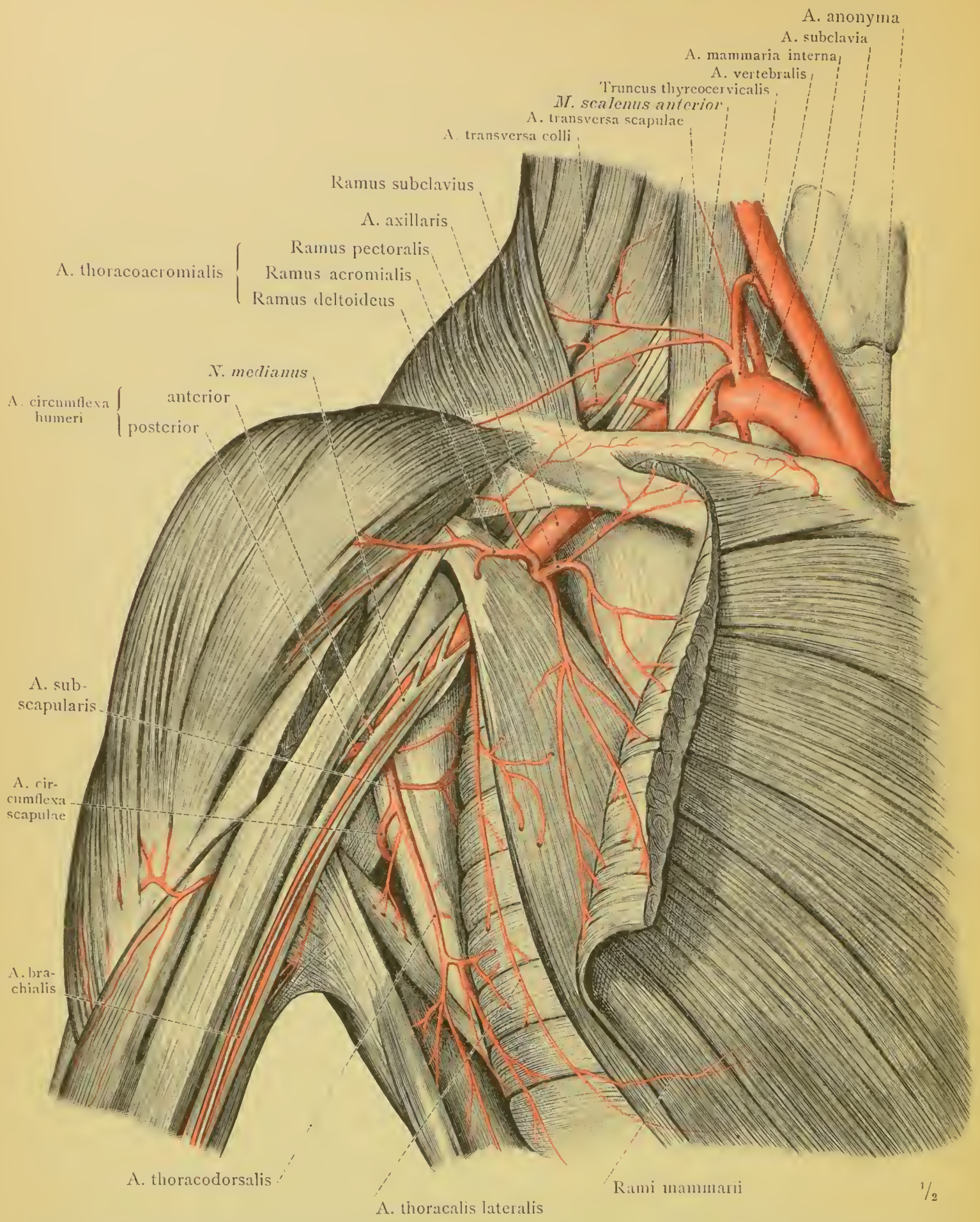

Fig. 1017. Die Unterschlüsselbeinarterie und die Achselarterie der rechten Seite und ihr Verhältnis zum Armnervengeflecht; Ansicht von vorne und von der medialen Seite. Die Theilung der ungenannten Arterie in die Aa. subclavia und carotis communis dextra. Das Bruststück der A. subclavia mit den Abgängen der Wirbelarterie, des Truncus thyreocervicalis und der inneren Brustarterie; das Halsstück der A. subclavia mit dem Abgang der queren Halsarterie. Von den Zweigen der Achselarterie sieht man: die Aeste der A. thoracoacromialis: Ramus pectoralis mit dem Ramus subclavius, Ramus acromialis und Ramus deltoideus; die seitliche Brustwandarterie; die A. subscapularis und ihre Theilung in die Aa. circumflexa scapulae und thoracodorsalis; die vordere und die hintere umschlungene Oberarmarterie, Aa. circumflexae humeri, anterior und posterior.

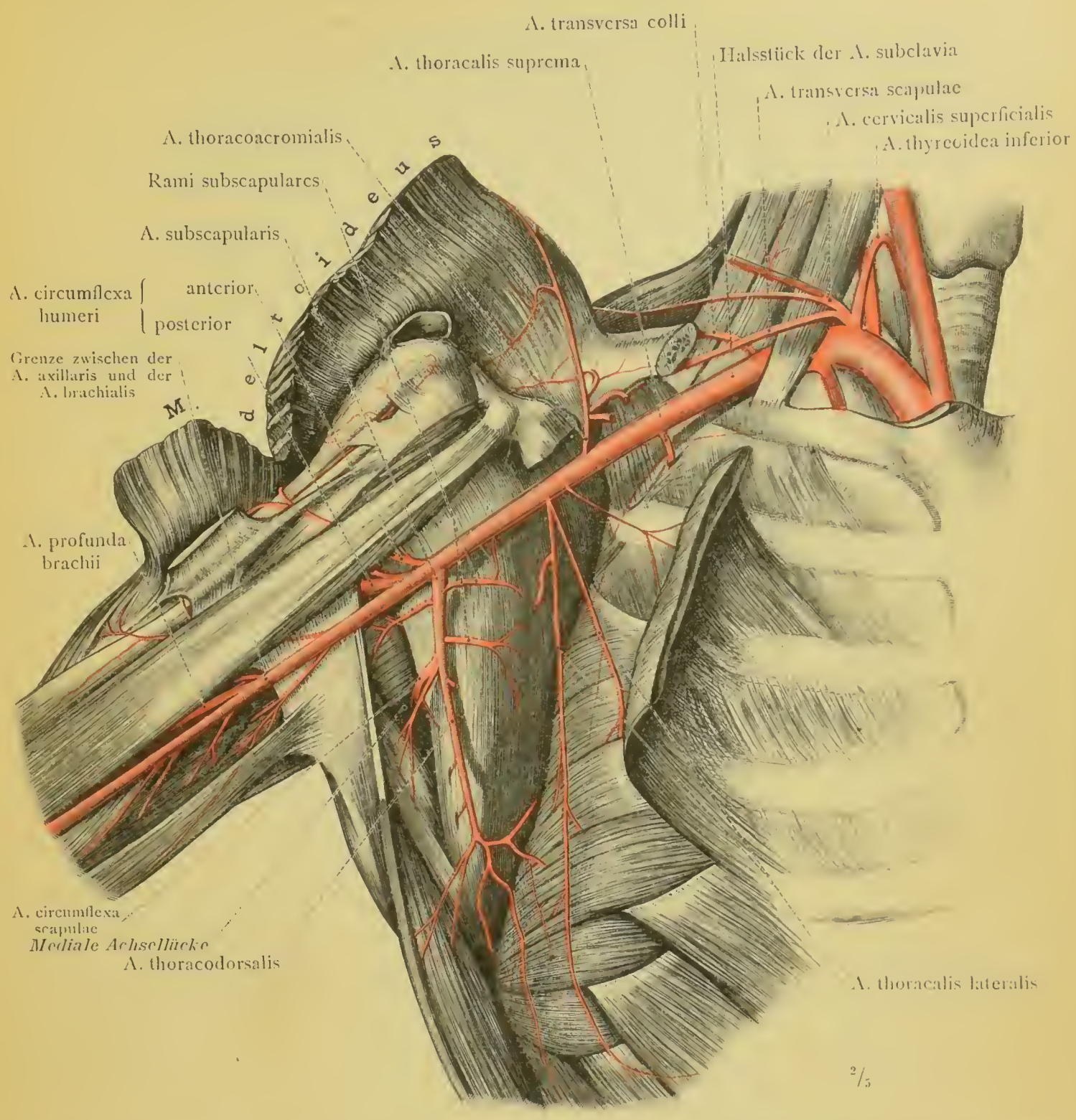

Fig. 1018. Die Verzweigung der Arteria axillaris nach vollständiger Entfernung der vorderen Wand der Achselhöhle und des Armnervengeflechtes dargestellt; Ansicht von vorne und von der medialen Seite. Die oberste Brustwandarterie, A. thoracalis suprema; die A. thoracoacromialis; die seitliche Brustwandarterie, A. thoracalis lateralis; die Unterschulterblattarterie, A. subscapularis, mit den Rami subscapulares und ihre Theilung in die A. thoracodorsalis und die A. circumflexa scapulae; die vordere und die hintere umschlungene Oberarmarterie, Aa. circumflexae humeri, anterior und posterior.

(Am Präparat der Fig. 1017 wurden das sternale Endstück des Schlüsselbeins und der grosse Brustmuskel abgetragen; der kleine Brustmuskel wurde durchgeschnitten, sein medialer Antheil gegen die Mittellinie umgelegt und das Armnervengeflecht entfernt. Der Arm wurde vom Rumpf abgezogen und der Deltamuskel an seinem vorderen Rand eingeschnitten und lateral umgelegt, um den Verlauf der A. circumflexa humeri anterior und ihren Zweig für das Schultergelenk zur Ansicht zu bringen.)

Die Arterien der oberen Gliedmassen.

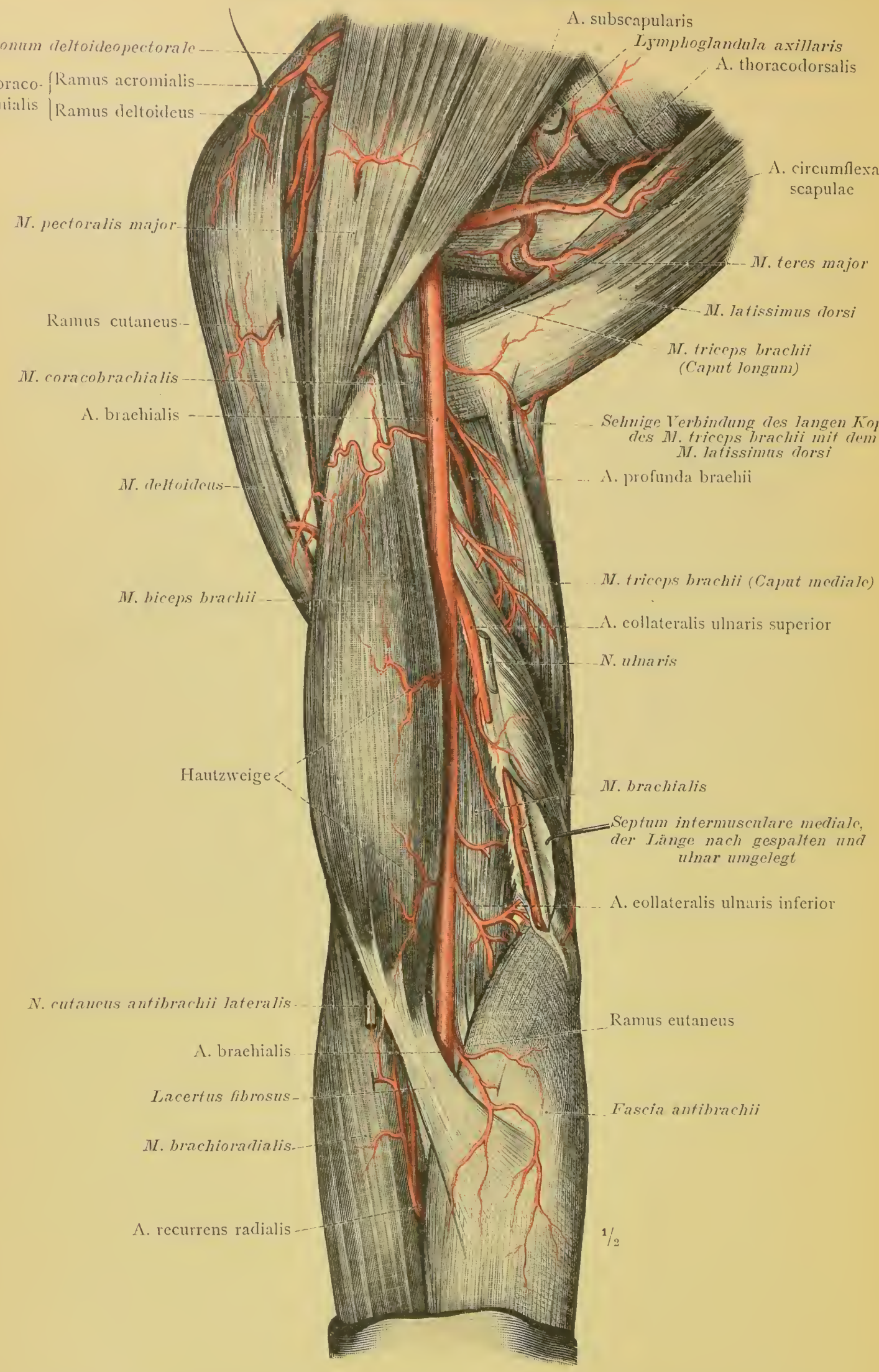

Fig. 1019. Die Arterien des rechten Oberarmes, der Schulter und der Achselgegend; Ansicht von der vorderen und medialen Seite.

Arterien des Oberarmes und der Schulter.

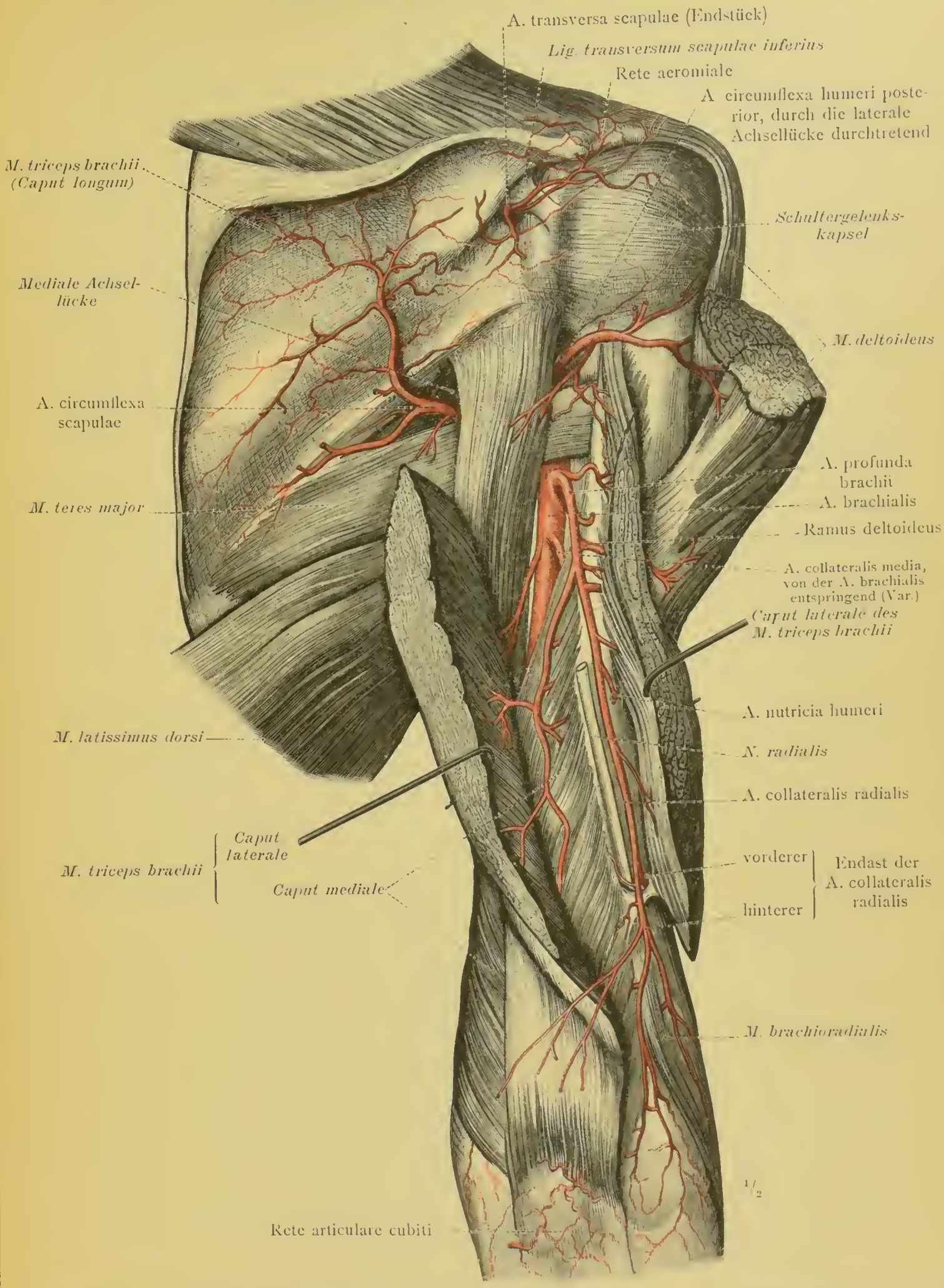

Fig. 1020. Die tiefen Arterien an der hinteren Seite des rechten Oberarmes und der Schulter; das Ellbogennetz, Rete articulare cubiti.
(Der hintere Theil des Deltamuskels, sowie die Mm. infraspinatus und teres minor wurden entfernt und der laterale Kopf des M. triceps brachii der Länge nach gespalten und auseinandergelegt.)

Arterien des Oberarmes und der Schulter.

Die Arterien der oberen Gliedmassen.

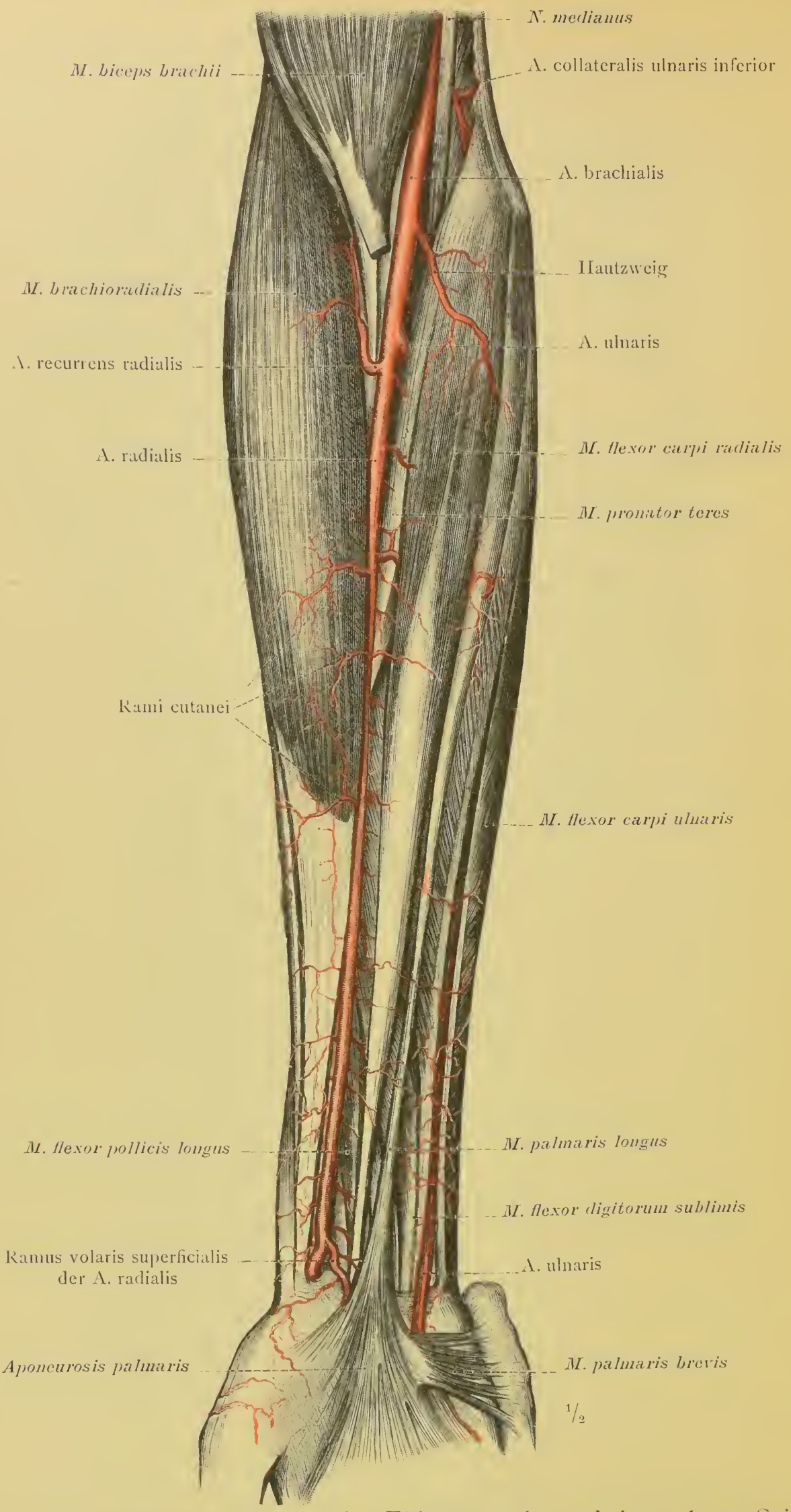

Fig. 1021. Die oberflächlichen Arterien der Ellbogengrube und der volaren Seite des rechten Unterarmes.

Volare Arterien des Unterarmes und der Hand.

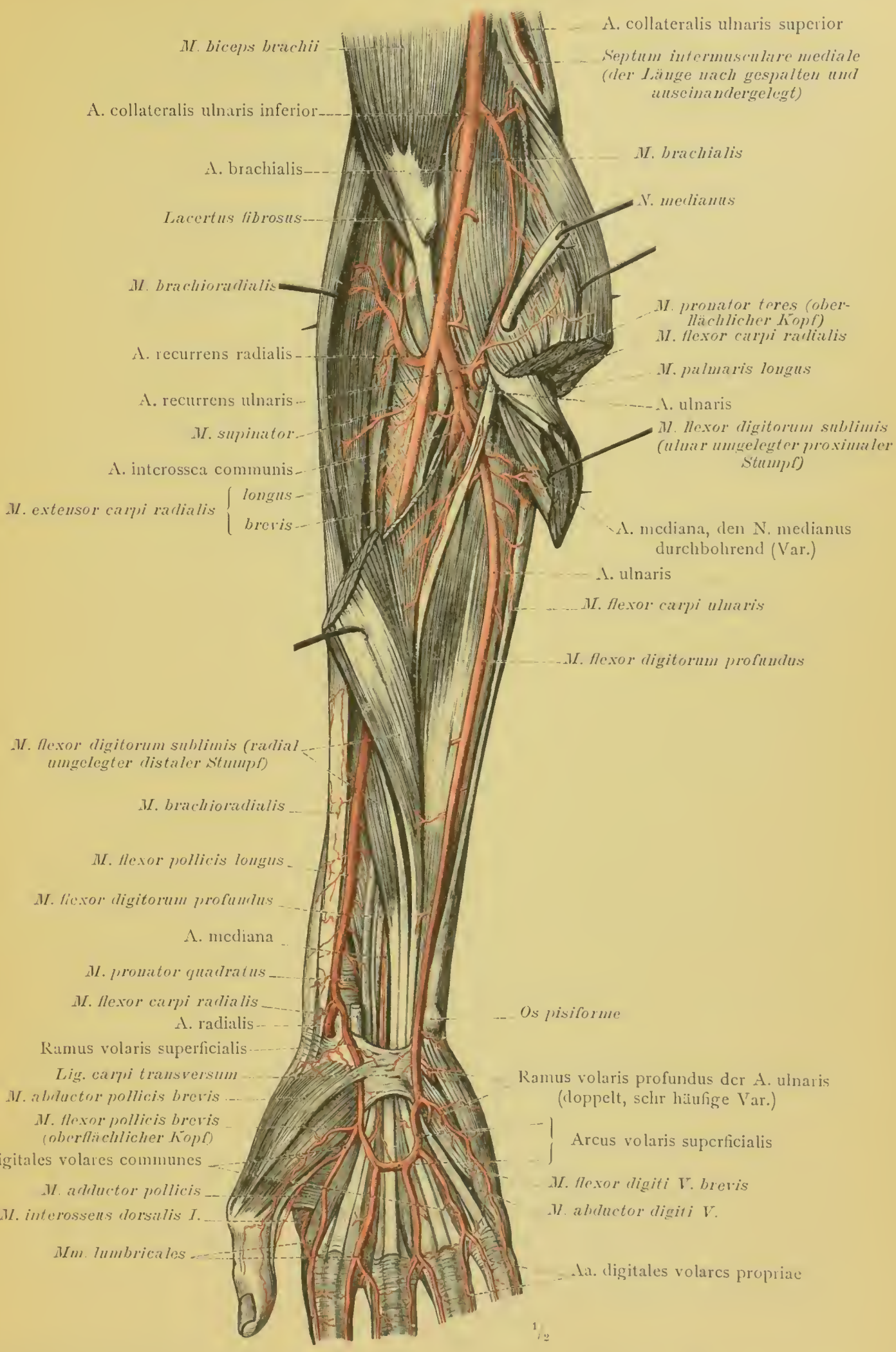

Fig. 1022. Die Speichen- und die Ellenarterie und der oberflächliche Hohlhandbogen. Die stärker entwickelte A. mediana durchbohrt in diesem Falle den N. medianus.

Volare Arterien des Unterarmes und der Hand.

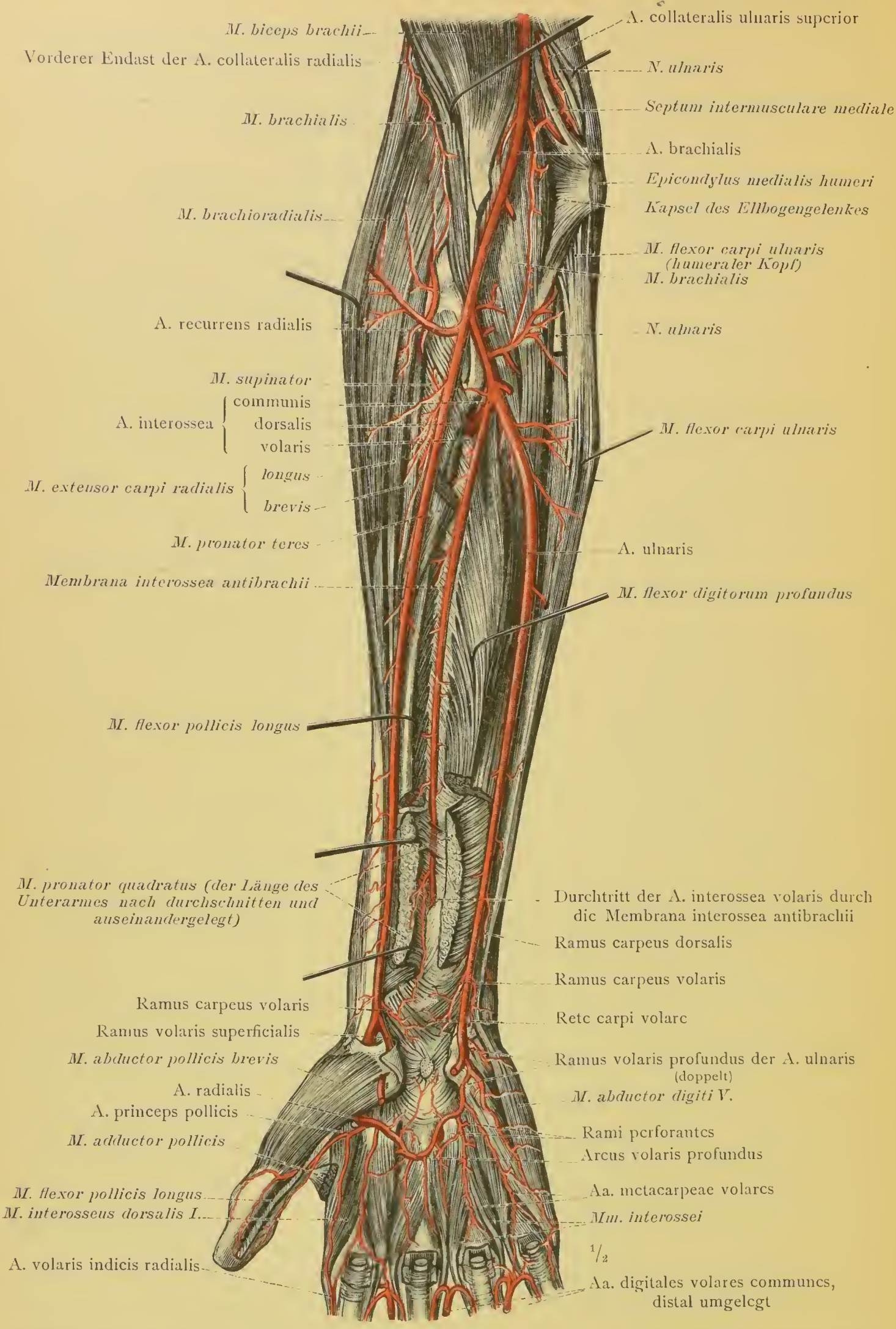

Fig. 1023. Die volare Zwischenknochenarterie des rechten Unterarmes und der tiefe Hohlhandbogen; Ansicht von der volaren Seite.

Volare Arterien des Unterarmes und der Hand.

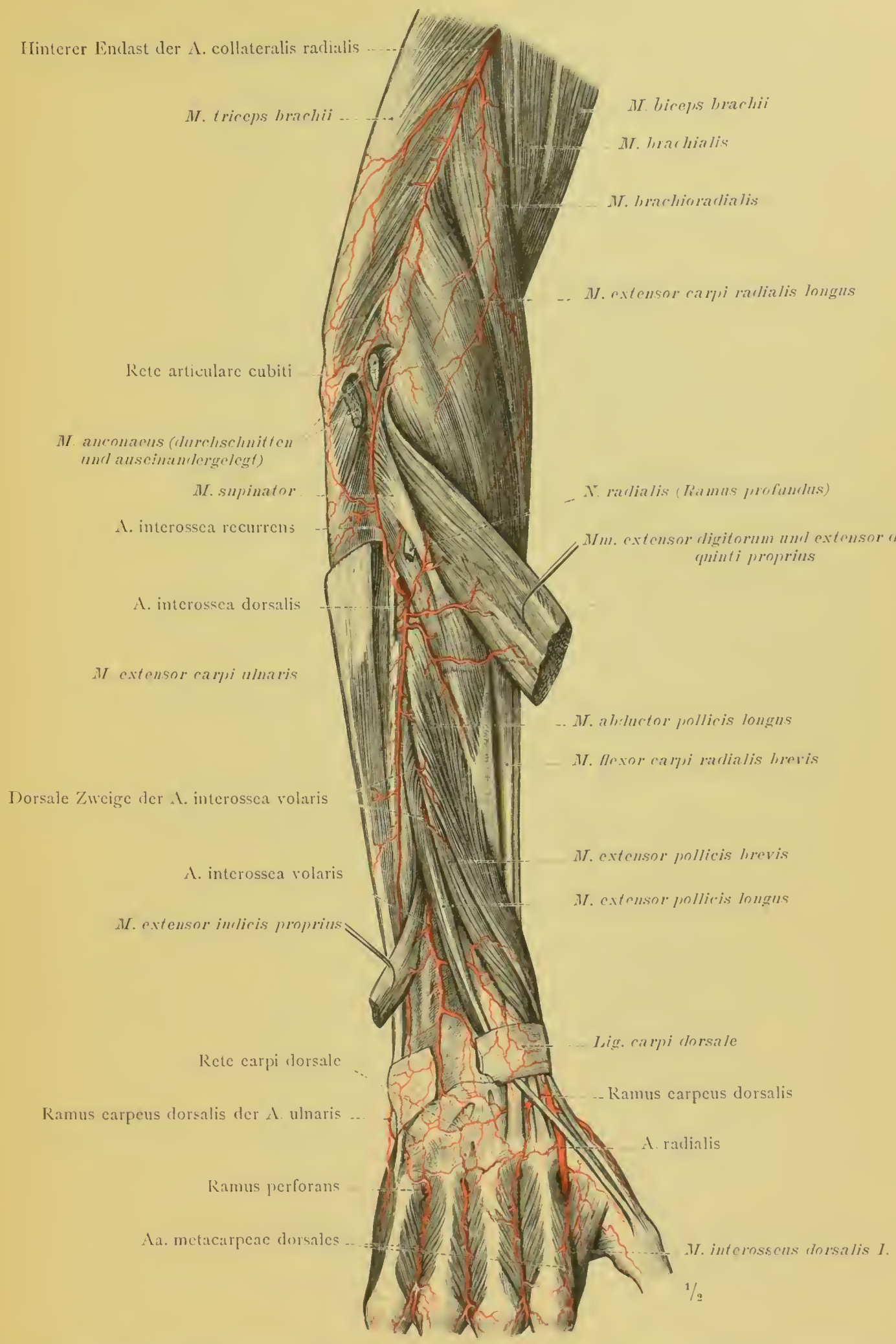

Fig. 1024. Die Aa. interossea dorsalis und interossea recurrens; der dorsale Ast der A. interossea volaris; die tiefen Arterien des Handrückens.

Dorsale Arterien des Unterarmes und der Hand.

Die Arterien der oberen Gliedmassen.

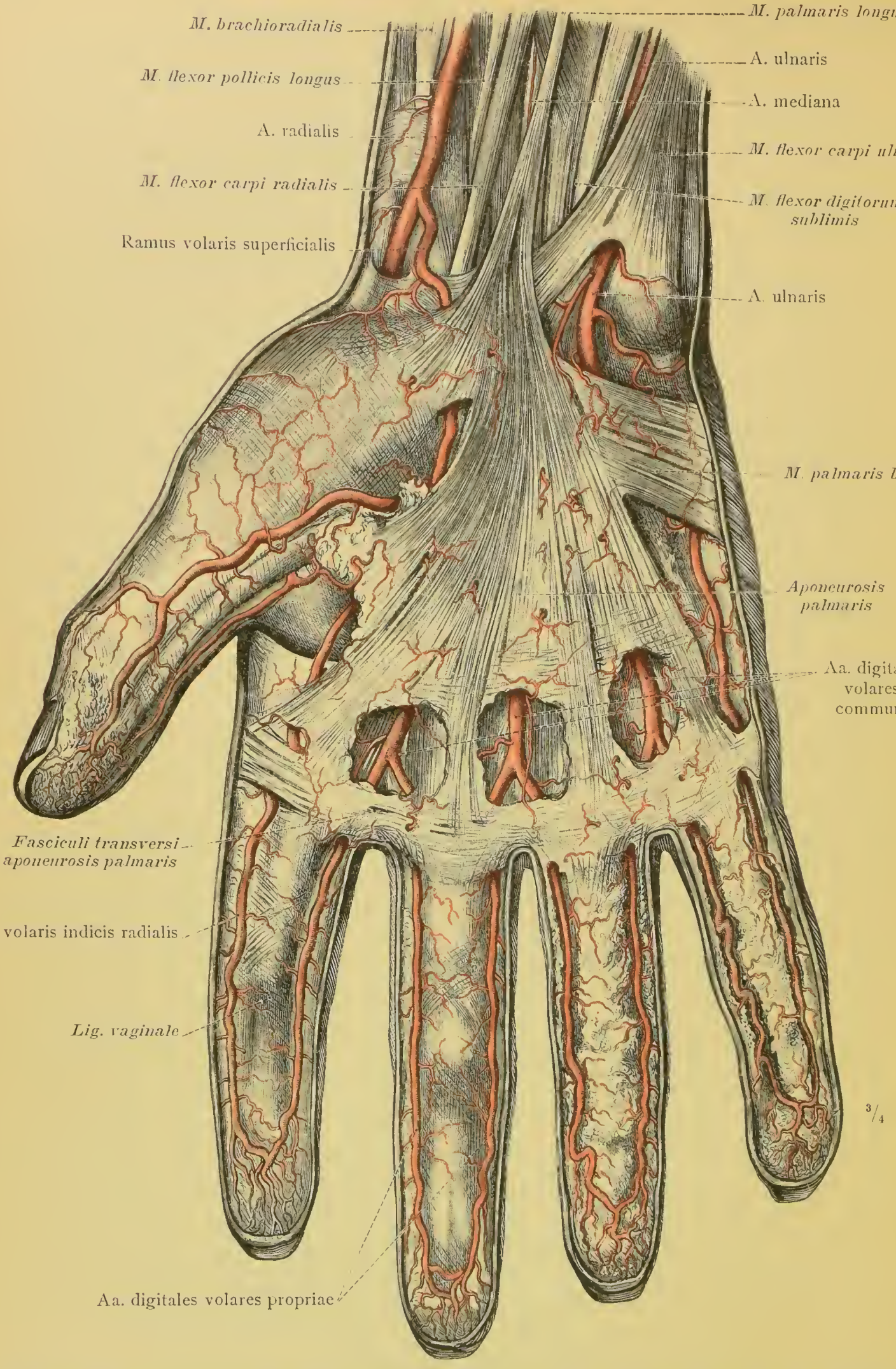

Fig. 1025. Die oberflächlichen Arterien der Hohlhand; die volaren Arterien der Finger. (An den drei ersten Fingern wurde die Haut der Volarseite sammt dem Unterhautbindegewebe entfernt und so die Ligg. vaginalia blossgelegt. An dem 4. und 6. Finger wurde das Unterhautbindegewebe mit den in demselben sich verzweigenden Arterien erhalten.

Arterien der Hohlhand.

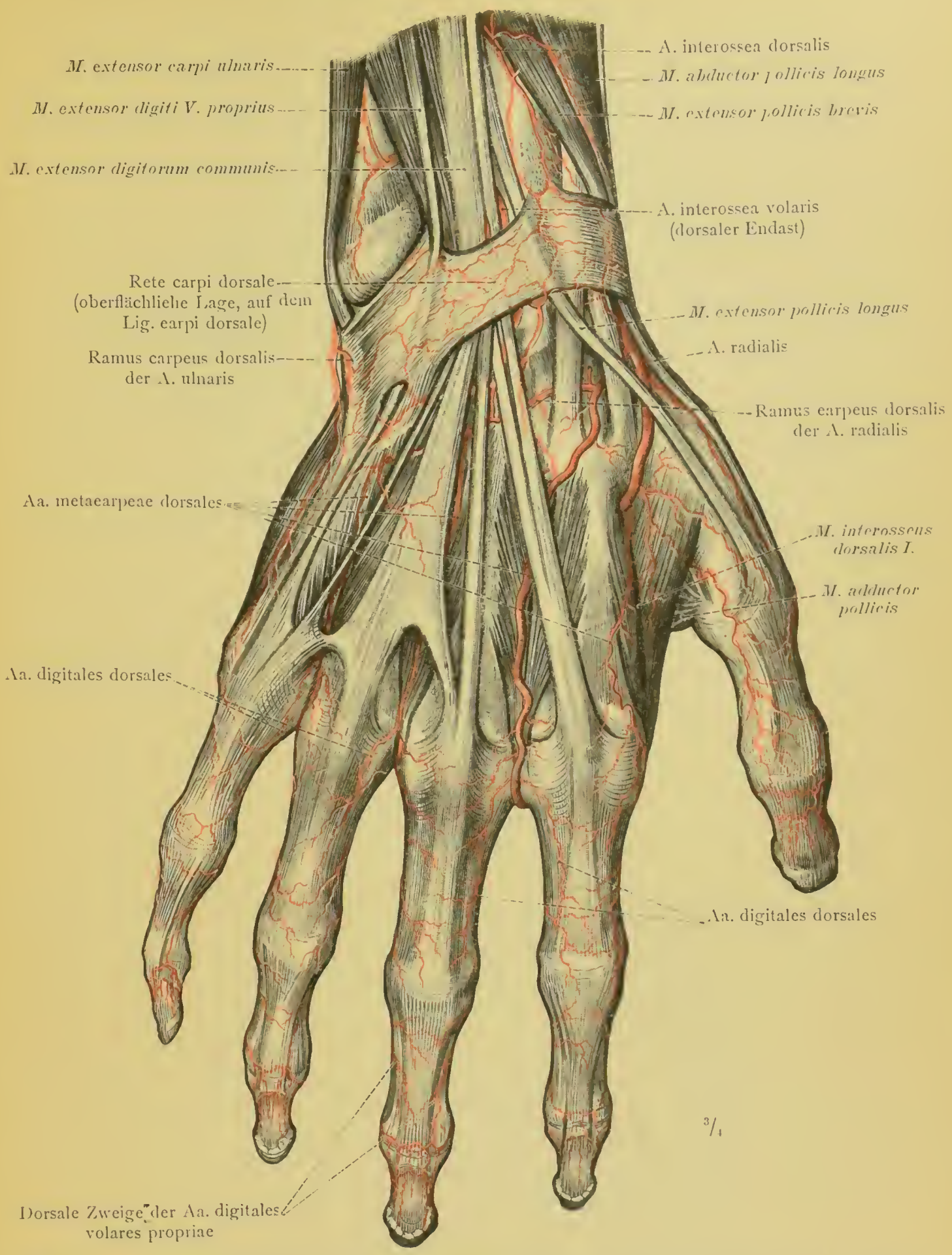

Fig. 1026. Die oberflächlichen Arterien des Handrückens: die Speichenarterie, A. radialis; der dorsale Handwurzelast, Ramus carpeus dorsalis, der Speichen- und Ellenarterie; der dorsale Endzweig der A. interossea volaris; das oberflächliche dorsale Handwurzelnetz, Rete carpi dorsale; die dorsalen Mittelhandarterien, Aa. metacarpeae dorsales; die zweite derselben ist auffallend stark entwickelt (häufige Var.). Die dorsalen Fingerarterien, Aa. digitales dorsales, und die dorsalen Zweige der Aa. digitales volares propriae. (Die rechte Hand mit dem distalen Endstück des Unterarmes; Ansicht von der dorsalen Seite.)

Arterien des Handrückens.

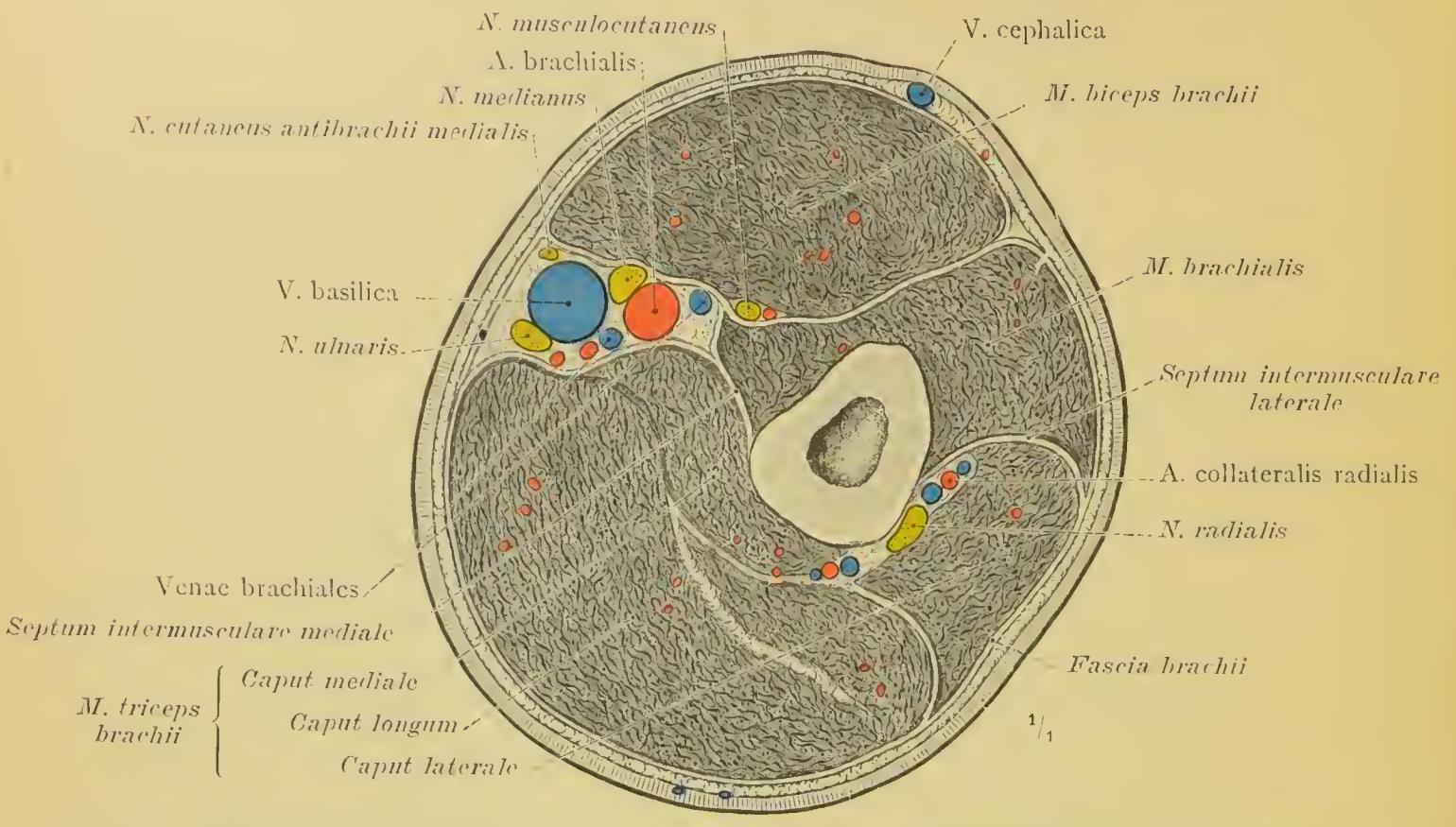

Fig. 1027. Querschnitt durch die Mitte des rechten Oberarmes; distale Schnittfläche.

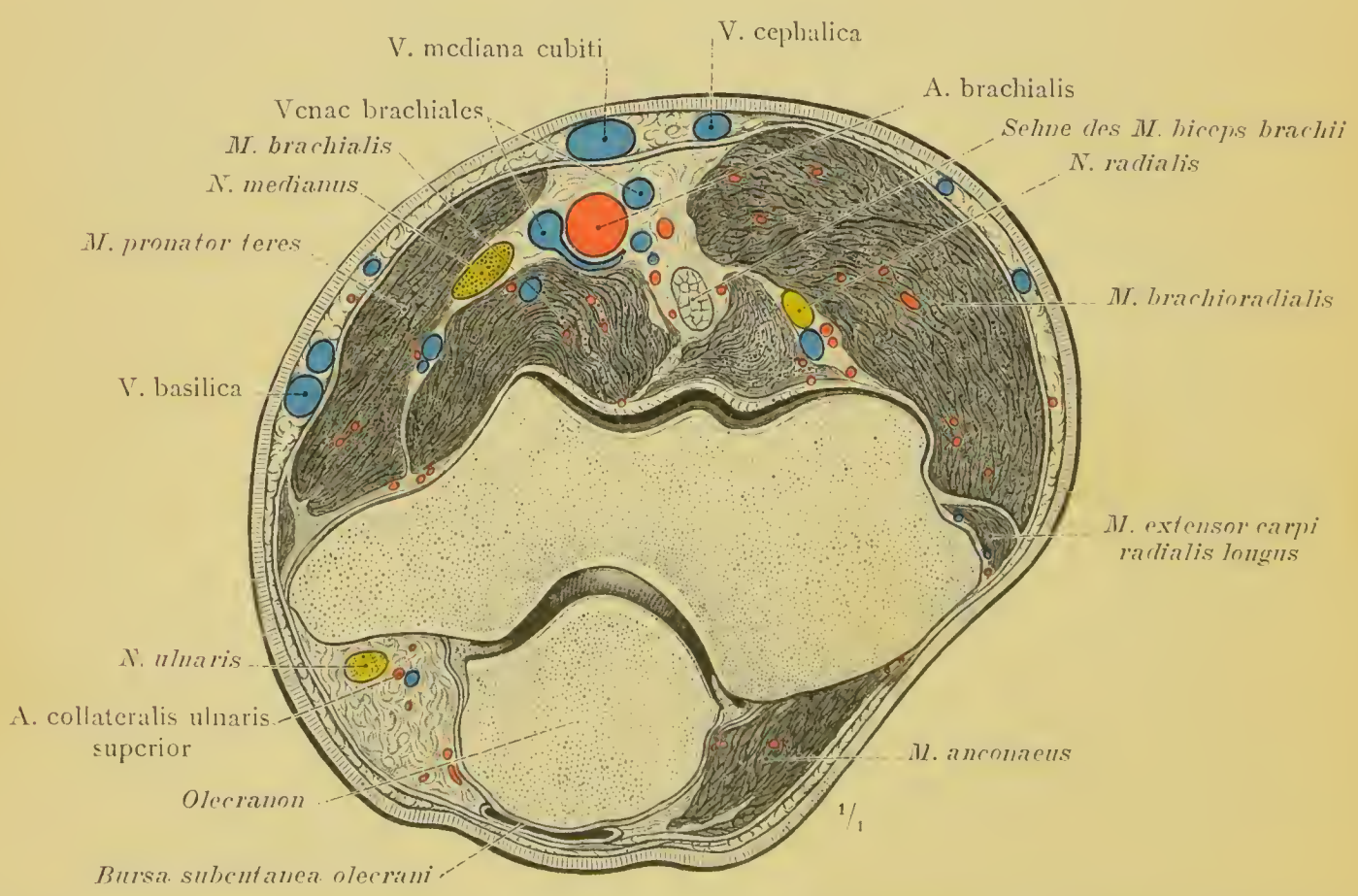

Fig. 1028. Querschnitt durch den gestreckten rechten Ellbogen in der Höhe der beiden Nebenknorren; distale Schnittfläche.

Topographie des Oberarmes und des Ellbogens.

Fig. 1029. Querschnitt durch den rechten Unterarm, etwas oberhalb seiner Mitte (in der Höhe des Ansatzes des M. pronator teres) geführt; distale Schnittfläche.

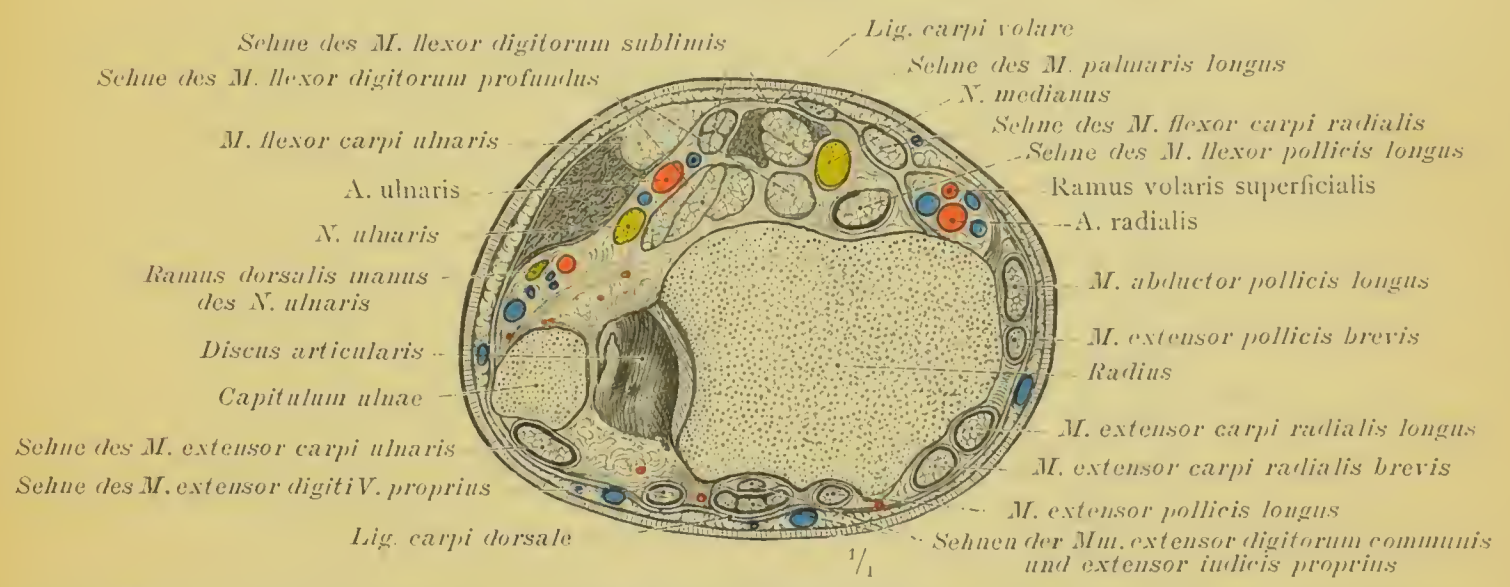

Fig. 1030. Querschnitt durch das distale Ende des rechten Unterarmes; distale Schnittfläche.

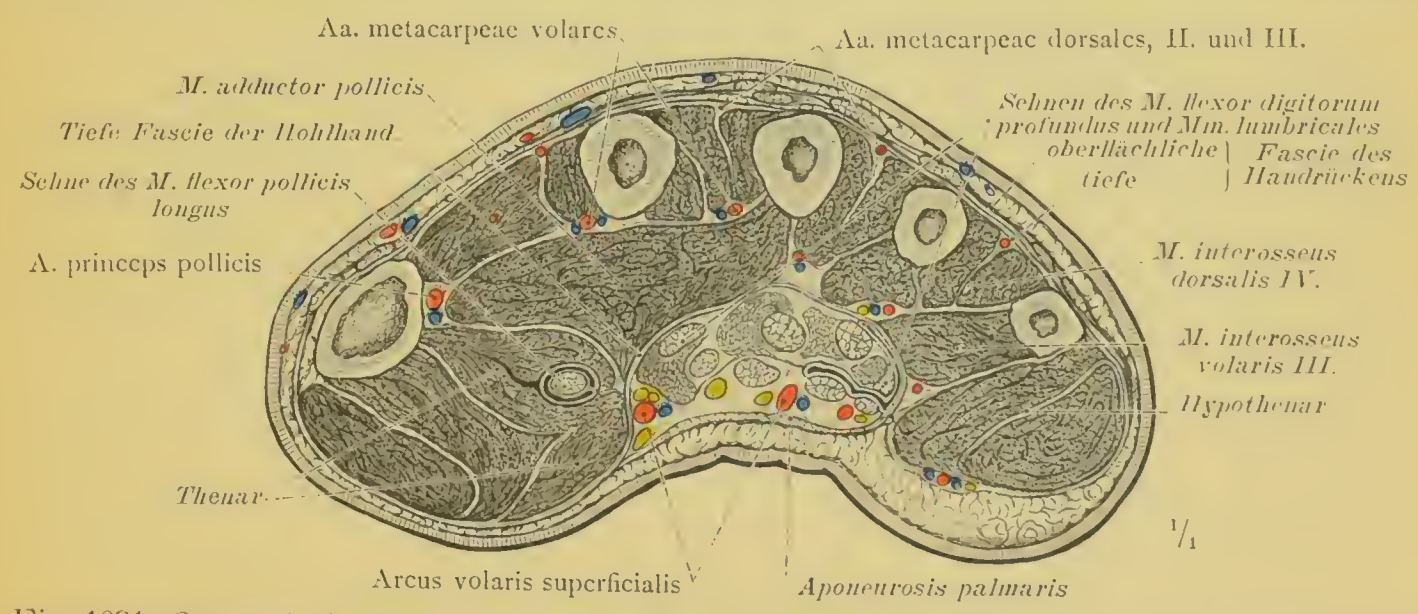

Fig. 1031. Querschnitt durch die rechte Hand, unmittelbar distal von den Basaltheilen der Mittelhandknochen geführt; distale Schnittfläche.

Topographie des Unterarmes und der Hand.

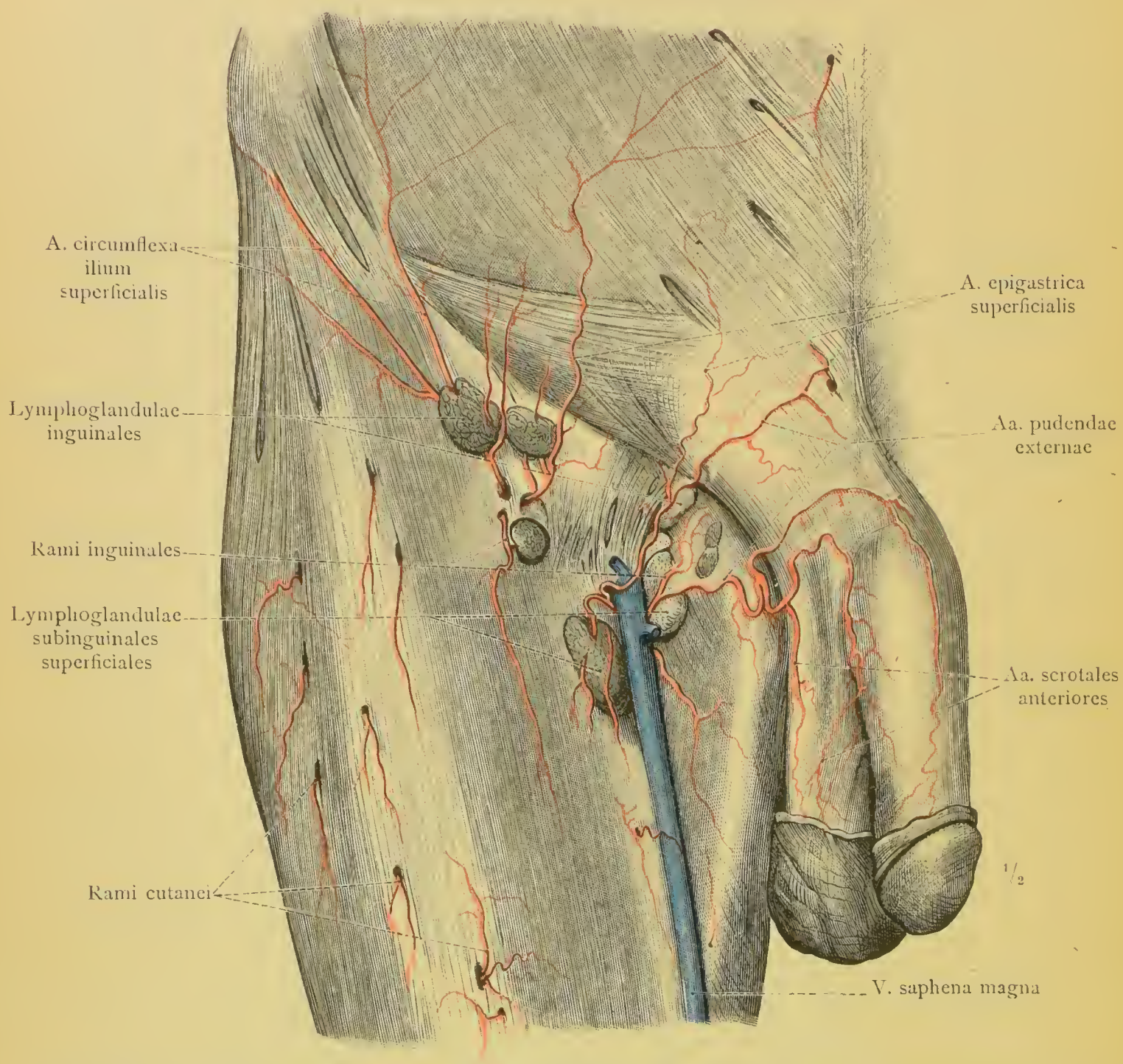

Fig. 1032. Die subcutanen Arterien der Regio hypogastrica, der Leistengegend, der äusseren männlichen Geschlechtstheile, der Fossa subinguinalis und der angrenzenden Gegenden des rechten Oberschenkels; die Lymphoglandulae inguinales und subinguinales superficiales und der proximale Abschnitt der grossen Rosenvene, V. saphena magna; Ansicht von vorne.
(Die Fascia cribrosa, die Fascia cremasterica und die Fascia penis wurden erhalten.)

Arterien der vorderen Seite des Oberschenkels.

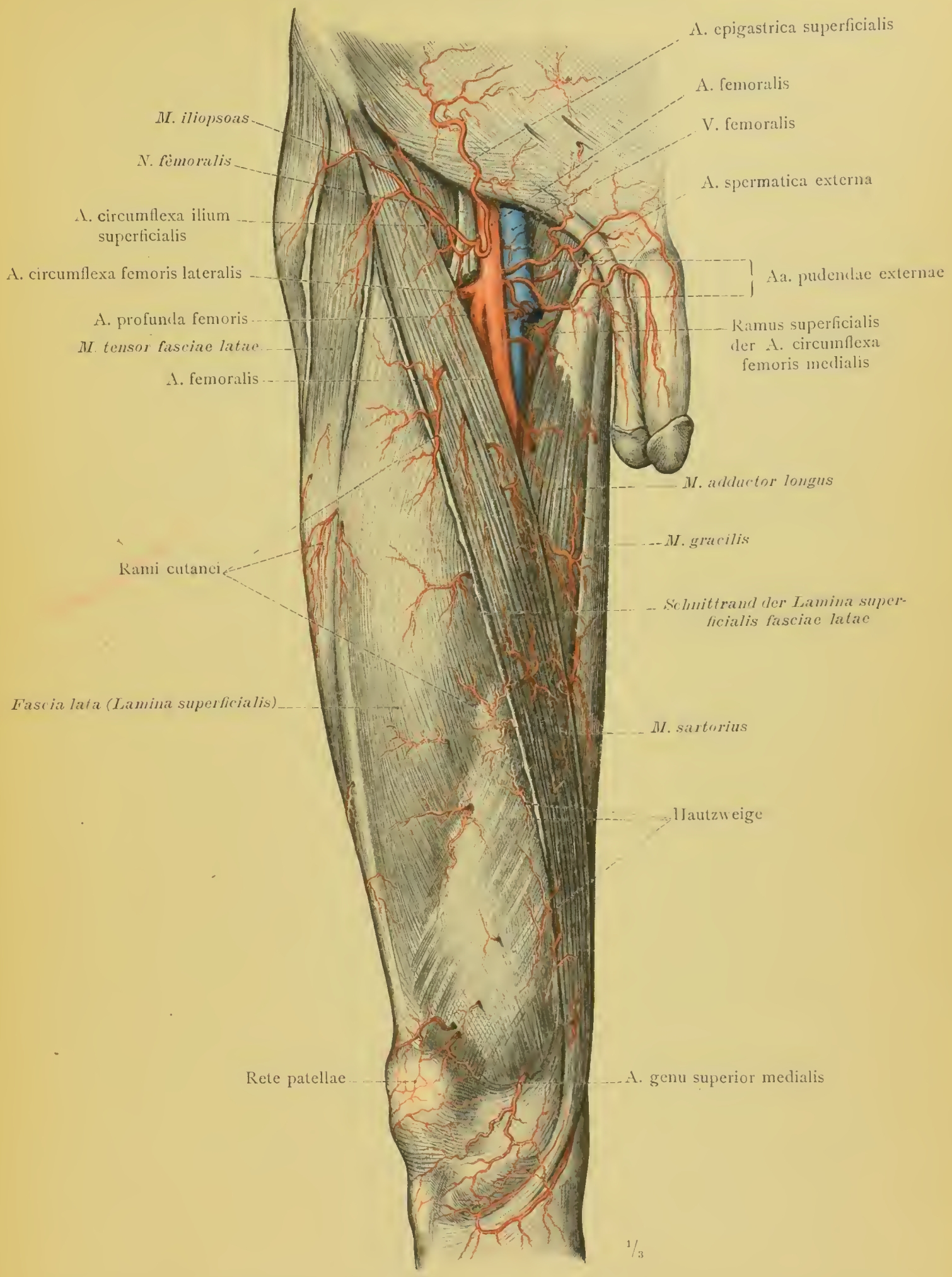

Fig. 1033. Die Topographie des Trigonum femorale (Fossa Scarpae major) und die subcutanen Arterien der Vorderseite des rechten Oberschenkels, der Kniegelenkgegend, der äusseren männlichen Geschlechtstheile und der Regio hypogastrica; Ansicht von vorne. (Im Bereich des Trigonum femorale und der Mm. sartorius, adductor longus und tensor fasciae latae wurde das oberflächliche Blatt der Fascia lata abgetragen.)

Arterien der vorderen Seite des Oberschenkels.

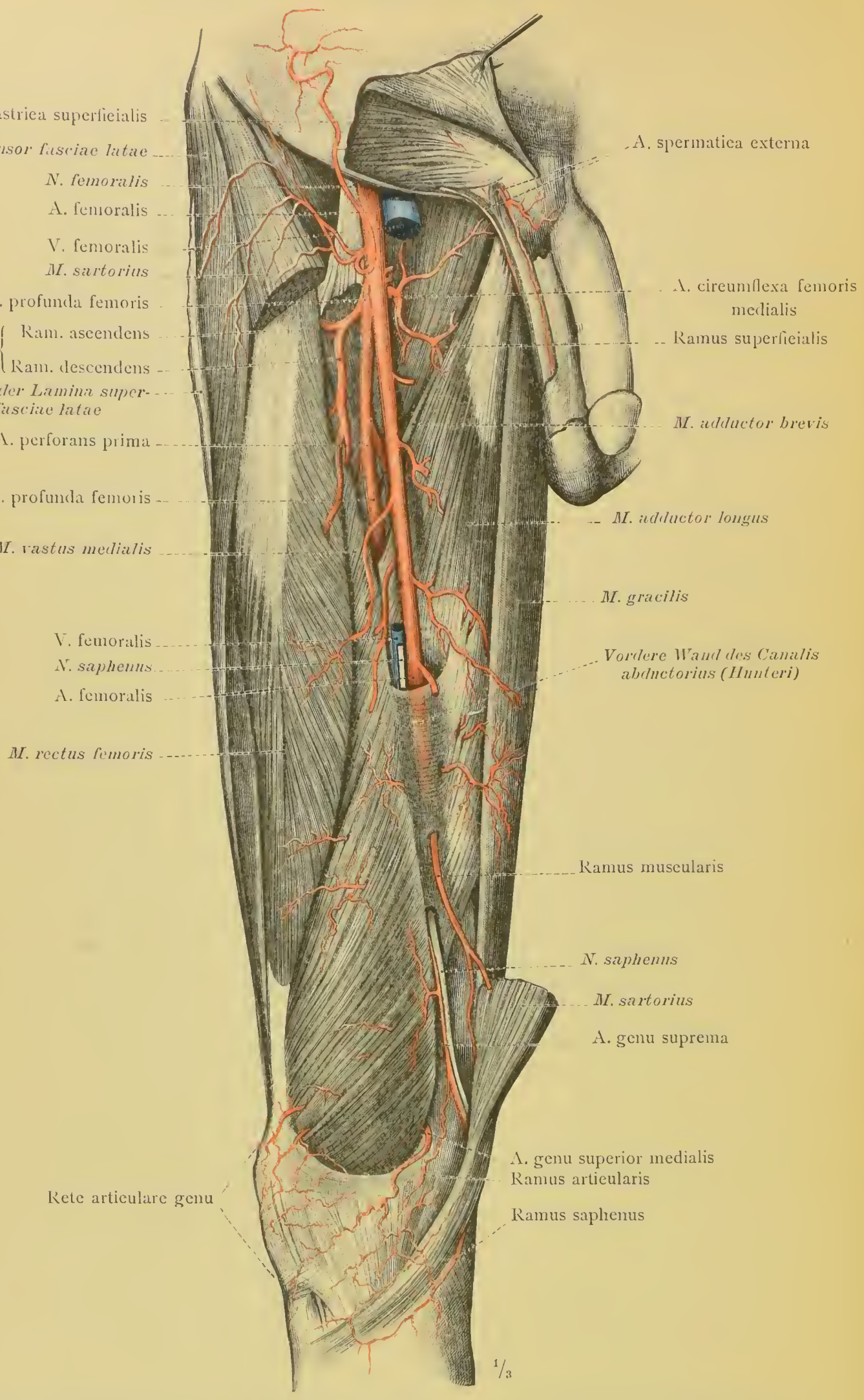

Fig. 1034. Die Schenkelarterie, A. femoralis, bis zu ihrem Eintritt in den *Hunter*'schen Canal und die A. profunda femoris.
(Das Mittelstück des Schneidermuskels ist abgetragen worden.)

Arterien der vorderen Seite des Oberschenkels.

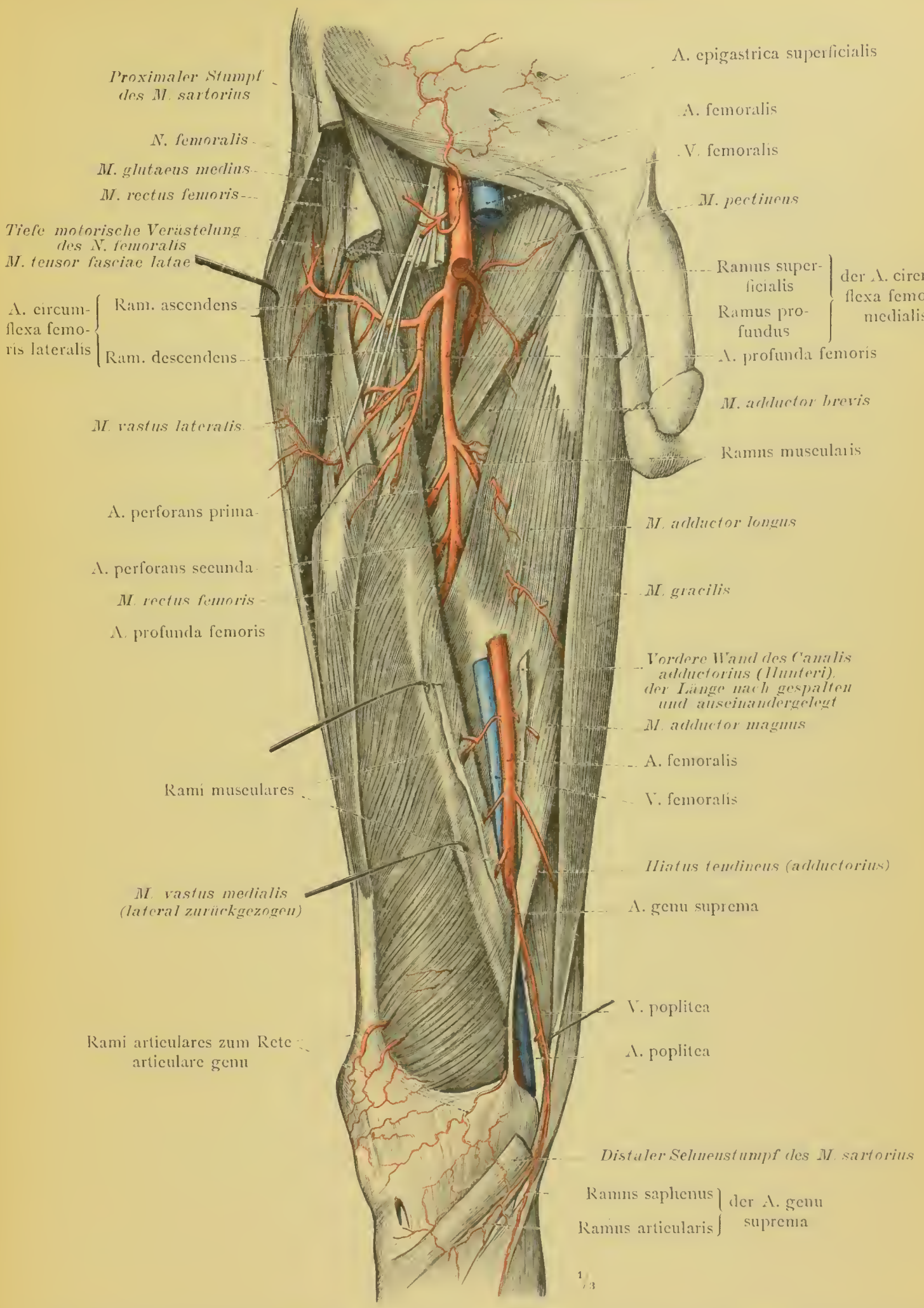

Fig. 1035. Die tiefe Schenkelarterie, A. profunda femoris, nach theilweiser Entfernung der A. femoralis freigelegt; die Arteria und Vena femoralis in dem von vorne her eröffneten *Hunter*'schen Canal und ihr Durchtritt durch den Hiatus tendineus (adductorius); Ansicht von vorne.

Arterien der vorderen Seite des Oberschenkels.

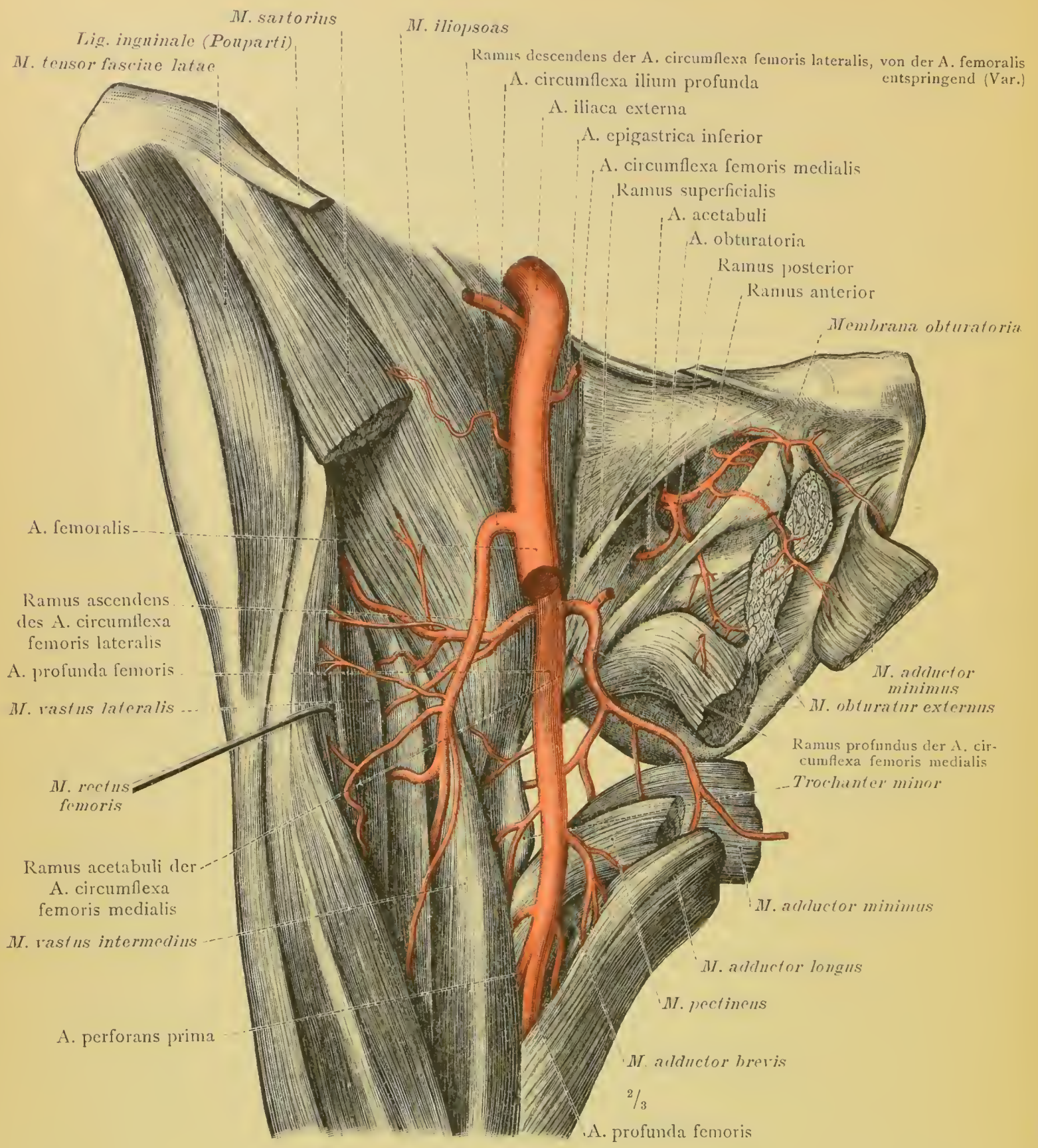

Fig. 1036. Die rechte Arteria obturatoria, ihre Theilung in den vorderen und hinteren Ast und die vom letzteren abgehende Pfannenarterie. Die tiefe Schenkelarterie, der tiefe Ast der A. circumflexa femoris medialis und dessen Pfannenzweig, Ramus acetabuli. Von den beiden Aesten der A. circumflexa femoris lateralis entspringt der aufsteigende aus der A. profunda femoris, der absteigende hingegen aus der A. femoralis (Var.). (Der Schneidermuskel wurde kurz abgeschnitten; von den durchgeschnittenen Mm. pectineus, adductor longus und adductor brevis wurden die distalen Stümpfe medial umgelegt, die proximalen Stümpfe entfernt. Der M. adductor magnus wurde gänzlich abgetragen, der M. adductor minimus entzweigeschnitten und auseinandergelegt. Der dadurch freigelegte M. obturator externus wurde an seinem oberen Rand eingeschnitten und medial-abwärts umgelegt.)

Arterien der vorderen Seite des Oberschenkels.

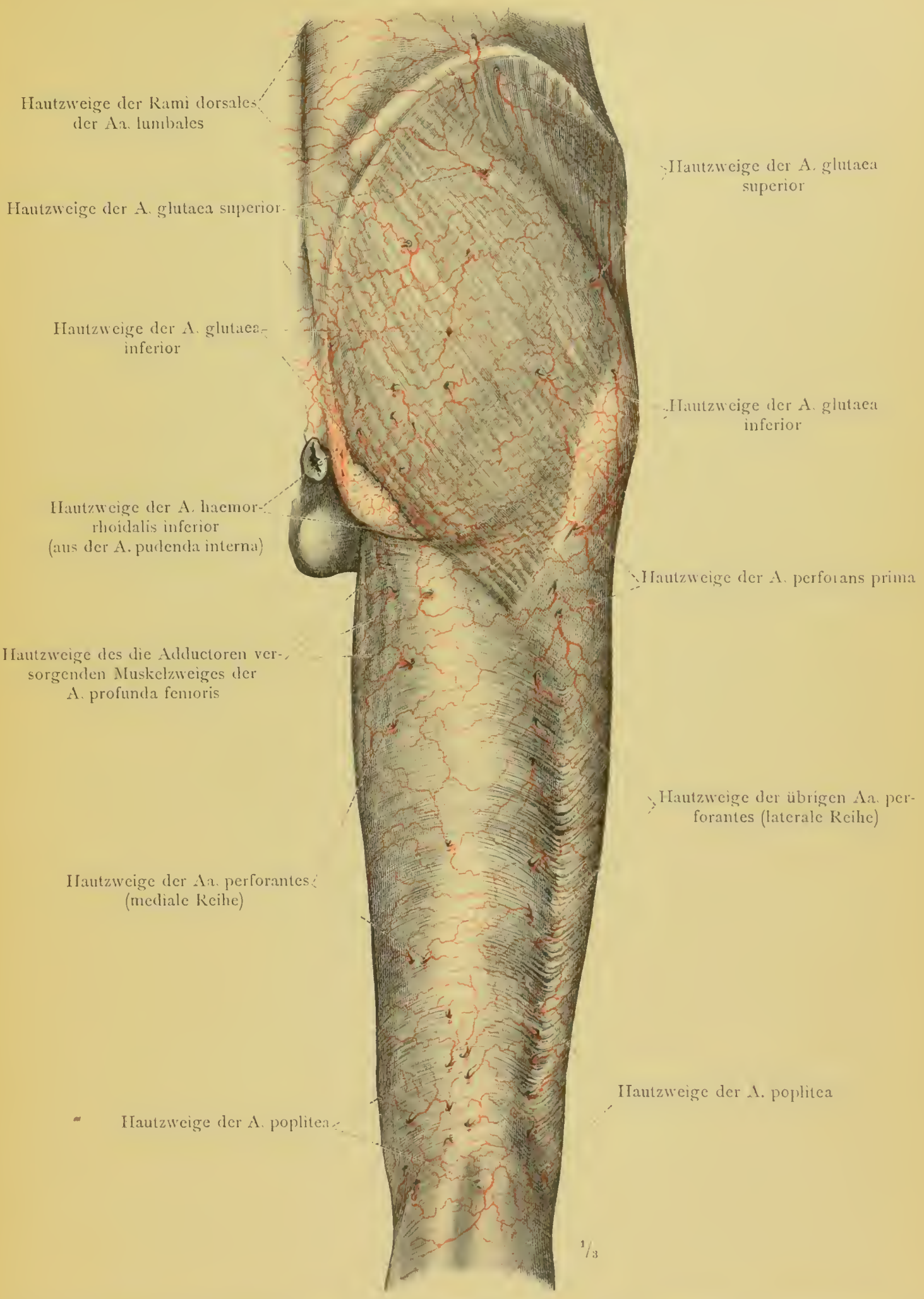

Fig. 1037. Die subcutanen Arterien der Gesässgegend, der hinteren Schenkelgegend und der Kniekehle. (Das rechte Bein in der Ansicht von hinten.)

Arterien der Gesässgegend und der hinteren Seite des Oberschenkels.

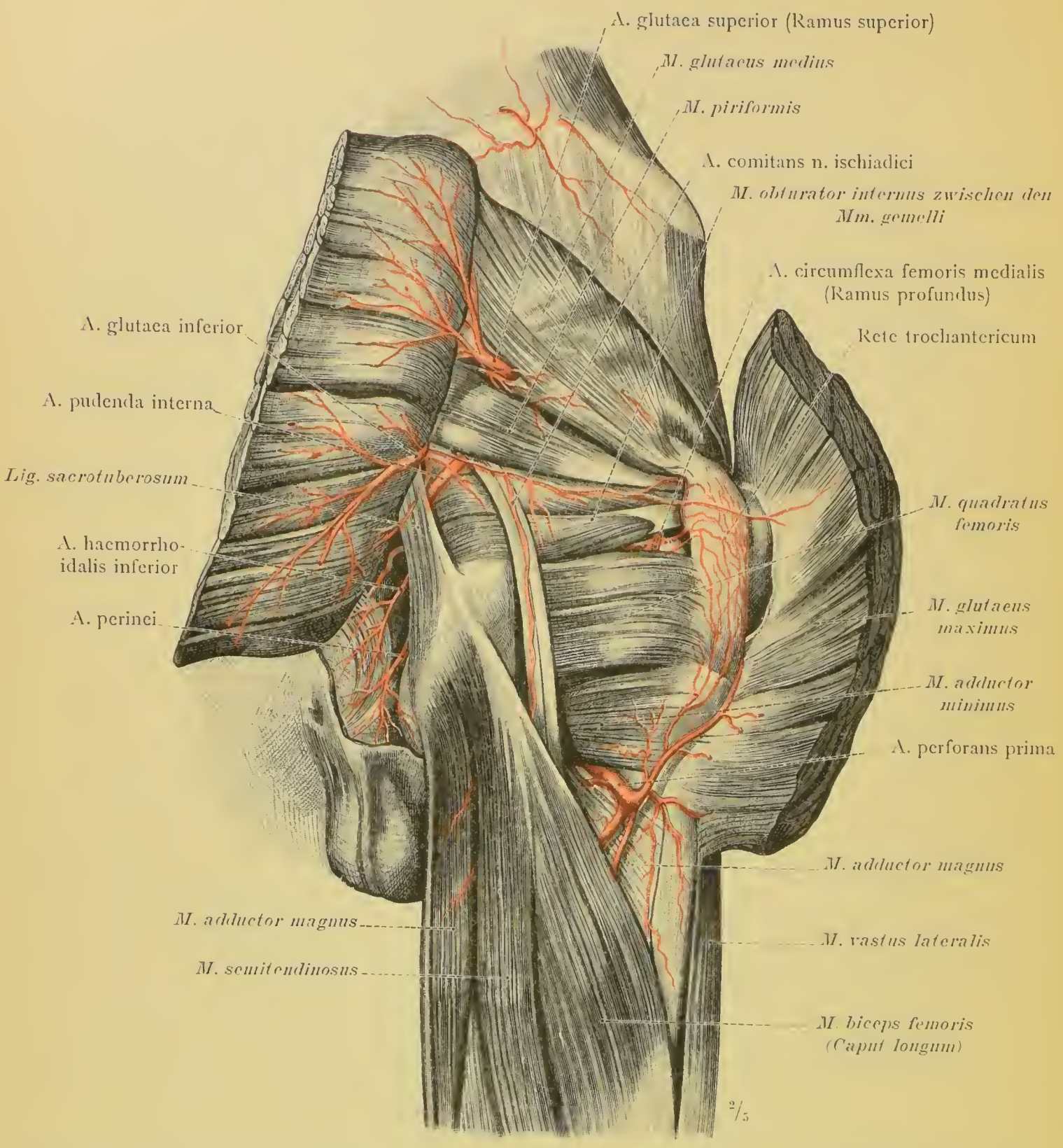

Fig. 1038. Die tiefen Arterien der rechten Gesässgegend; Ansicht von hinten. Der obere Ast, Ramus superior, der oberen Gesässarterie; die untere Gesässarterie, A. glutaea inferior, und die Begleitarterie des Hüftnerven, A. comitans nervi ischiadici; die innere Schamarterie, A. pudenda interna, von ihrem Austritt aus dem grossen Sitzbeinloch bis zu ihrem Eintritt in das kleine Sitzbeinloch; die untere Mastdarmarterie, A. haemorrhoidalis inferior, und die Mittelfleischarterie, A. perinei. Der Austritt der ersten durchbohrenden Arterie, A. perforans prima, zwischen dem M. adductor minimus und dem M. adductor magnus und ihre Theilung in einen auf- und absteigenden Ast; das Rollhöckernetz, Rete trochantericum.
(Der grosse Gesässmuskel wurde etwas unterhalb seiner Mitte entzweigeschnitten und auseinandergelegt.)

Arterien der Gesässgegend.

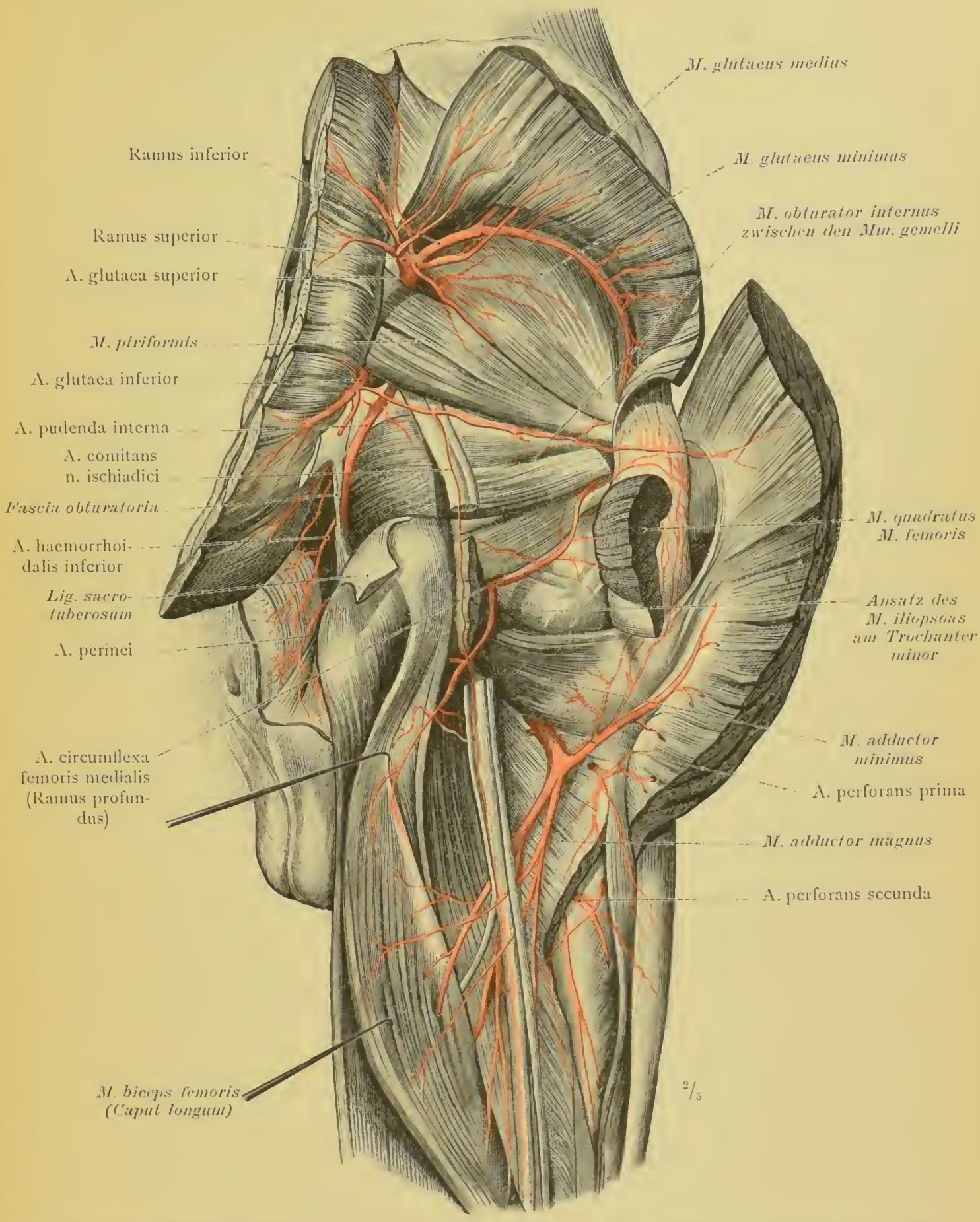

Fig. 1039. Die tiefen Arterien der rechten Gesässgegend und des angrenzenden Theils der hinteren Schenkelgegend.

(Am Präparat der Fig. 1037 wurde der mittlere Gesässmuskel nach oben umgelegt, das Lig. sacrotuberosum entzweigeschnitten, von der Fascia obturatoria abgetrennt und auseinandergelegt, um die A. pudenda interna im kleinen Sitzbeinloch blosszulegen. Nach theilweiser Entfernung des Hüftnerven und des vierseitigen Schenkelmuskels wurde der tiefe Ast der A. circumflexa femoris medialis unterhalb des M. obturator externus blossgelegt. Durch theilweise Abtragung des Schenkelansatzes des M. adductor magnus wurde auch die zweite durchbohrende Arterie blossgelegt.)

Arterien der Gesässgegend.

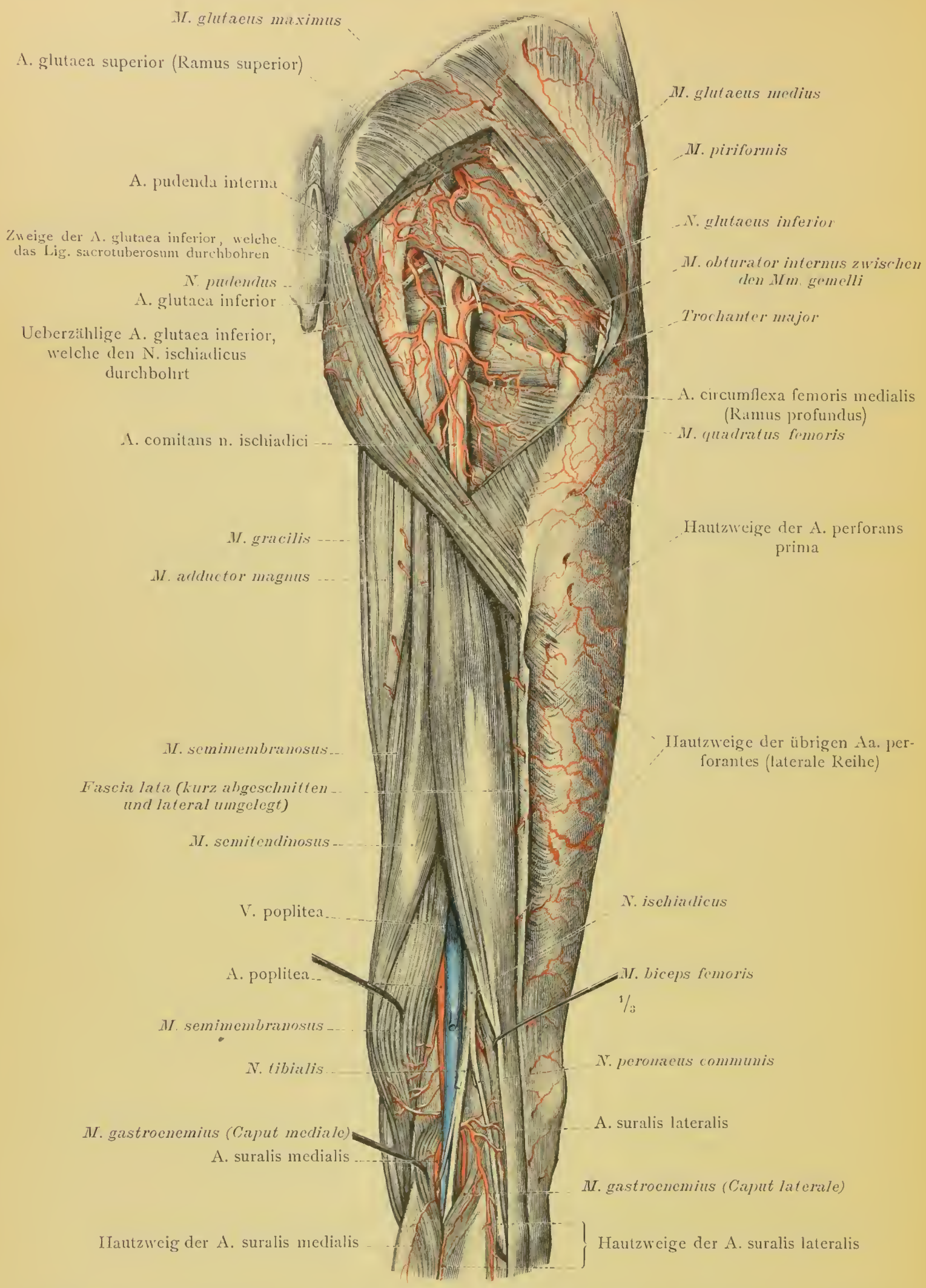

Fig. 1040. Die Topographie der Gesässgegend und der Kniekehle; die subcutanen Arterien an der hinteren lateralen Seite des rechten Oberschenkels; Ansicht von hinten.

Arterien der Gesässgegend, der hinteren Seite des Oberschenkels und der Kniekehle.

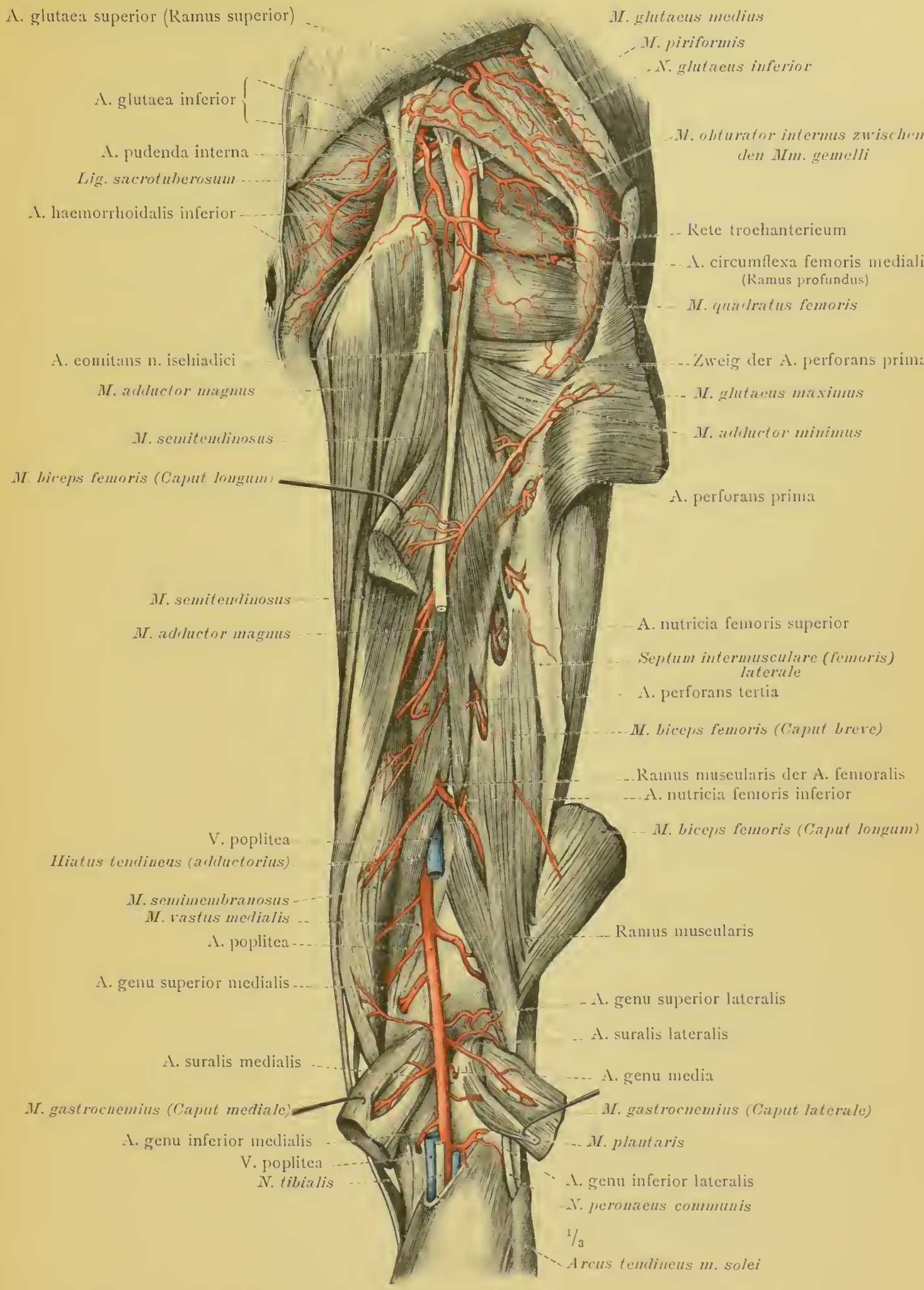

Fig. 1041. Die tiefen Arterien der Gesässgegend; die durchbohrenden Arterien, Aa. perforantes; die Kniekehlenarterie, A. poplitea, vom Adductorenschlitz bis zu ihrem Eintritt in den Canalis popliteus; ihre Muskel- und Gelenkzweige; Ansicht von hinten.

Arterien der Gesässgegend, der hinteren Seite des Oberschenkels und der Kniekehle.

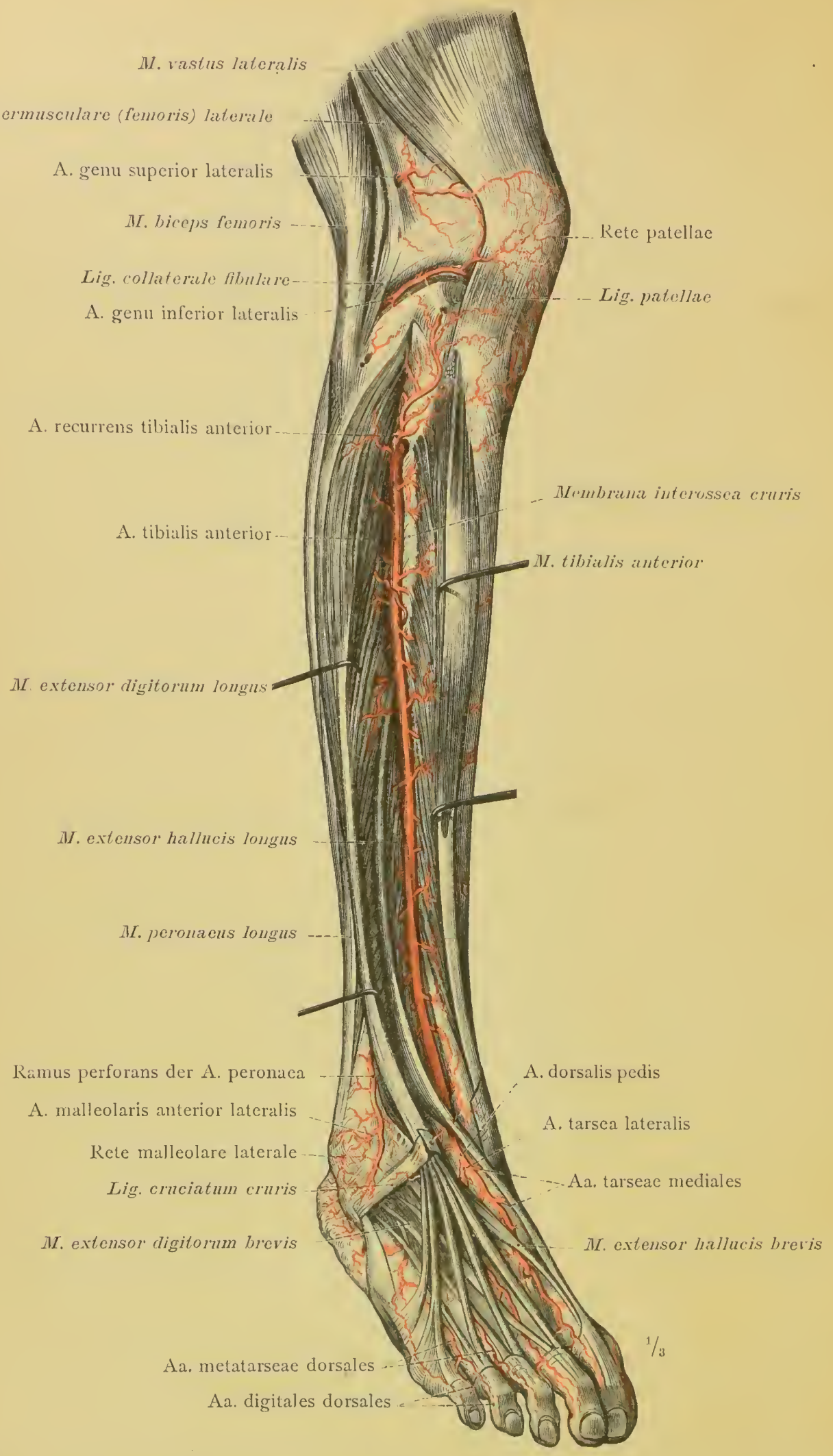

Fig. 1042. Die vordere Schienbeinarterie und ihr Uebergang in die Fussrückenarterie. (Der vordere Schienbeinmuskel und der lange Zehenstrecker wurden auseinandergezogen und der oberste Theil des erstgenannten Muskels entfernt. Das Kreuzband des Fusses wurde gespalten und der laterale Schenkel desselben umgelegt.)

Arterien der vorderen Seite des Unterschenkels und des Fussrückens.

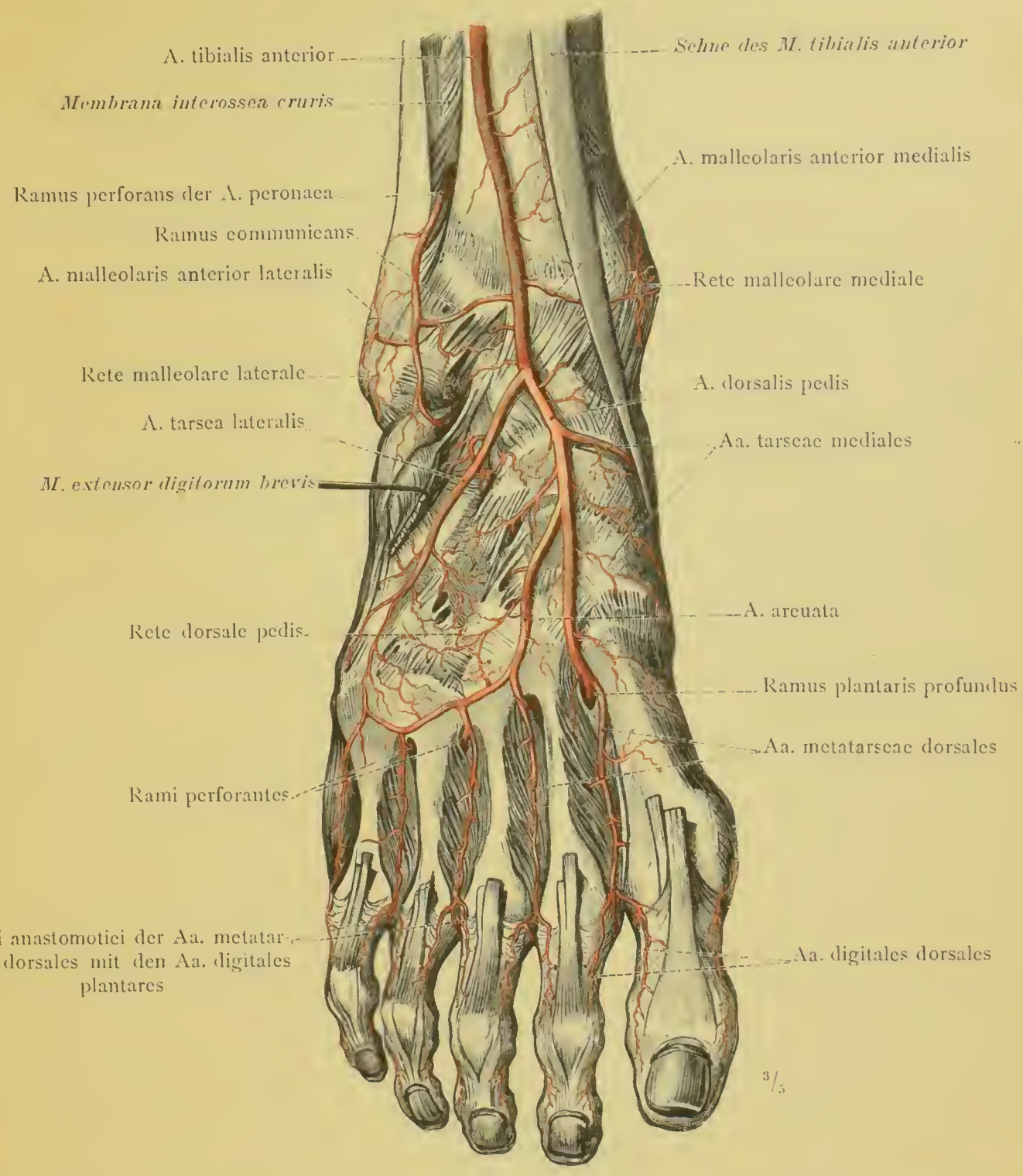

Fig. 1043. Das distale Endstück der vorderen Schienbeinarterie, seine Verbindung mit dem durchbohrenden Ast, Ramus perforans, der A. peronaea und seine Fortsetzung in die Fussrückenarterie, A. dorsalis pedis; die vordere mediale und laterale Knöchelarterie, Aa. malleolares anteriores, medialis und lateralis; das mediale und das laterale Knöchelnetz; die lateralen und die medialen Fusswurzelarterien, A. tarsea lateralis und Aa. tarseae mediales; die Bogenarterie, A. arcuata; das Fussrückennetz, Rete dorsale pedis; der tiefe Fusssohlenast, Ramus plantaris profundus, der A. dorsalis pedis; die dorsalen Mittelfussarterien, Aa. metatarseae dorsales, und ihre Verbindungen mit den durchbohrenden Aesten, Rami perforantes, aus dem Fusssohlenbogen; die dorsalen Zehenarterien, Aa. digitales dorsales, und ihre Anastomosen mit den plantaren Zehenarterien. (Der rechte Fuss mit dem distalen Endstück des Unterschenkels; Ansicht von der dorsalen Seite. Die Zehenstrecker wurden bis zu den Köpfchen der Mittelfussknochen und der dritte Wadenbeinmuskel ganz entfernt, um die Arterien am Fussrücken blosszulegen.

Arterien des Fussrückens.

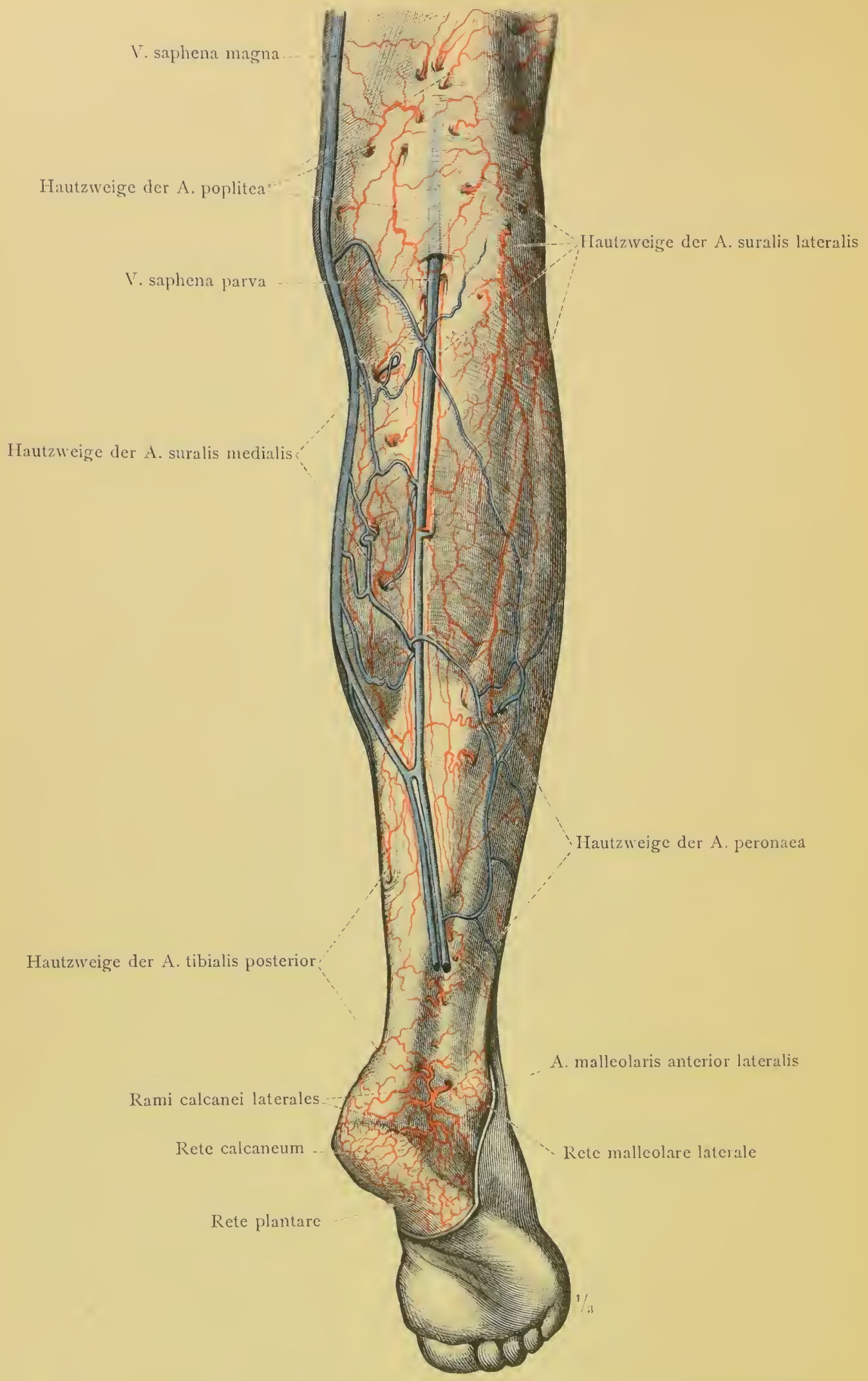

Fig. 1044. Die subcutanen Arterien der Wade und der Kniekehlengegend nebst Theilen der kleinen und der grossen Rosenvene, Vena saphena parva und Vena saphena magna; das Fersennetz und das laterale Knöchelnetz; der hintere Theil des Fusssohlennetzes. (Rechter Unterschenkel und Fuss; Ansicht von der hinteren und lateralen Seite.)

Arterien der hinteren Seite des Unterschenkels.

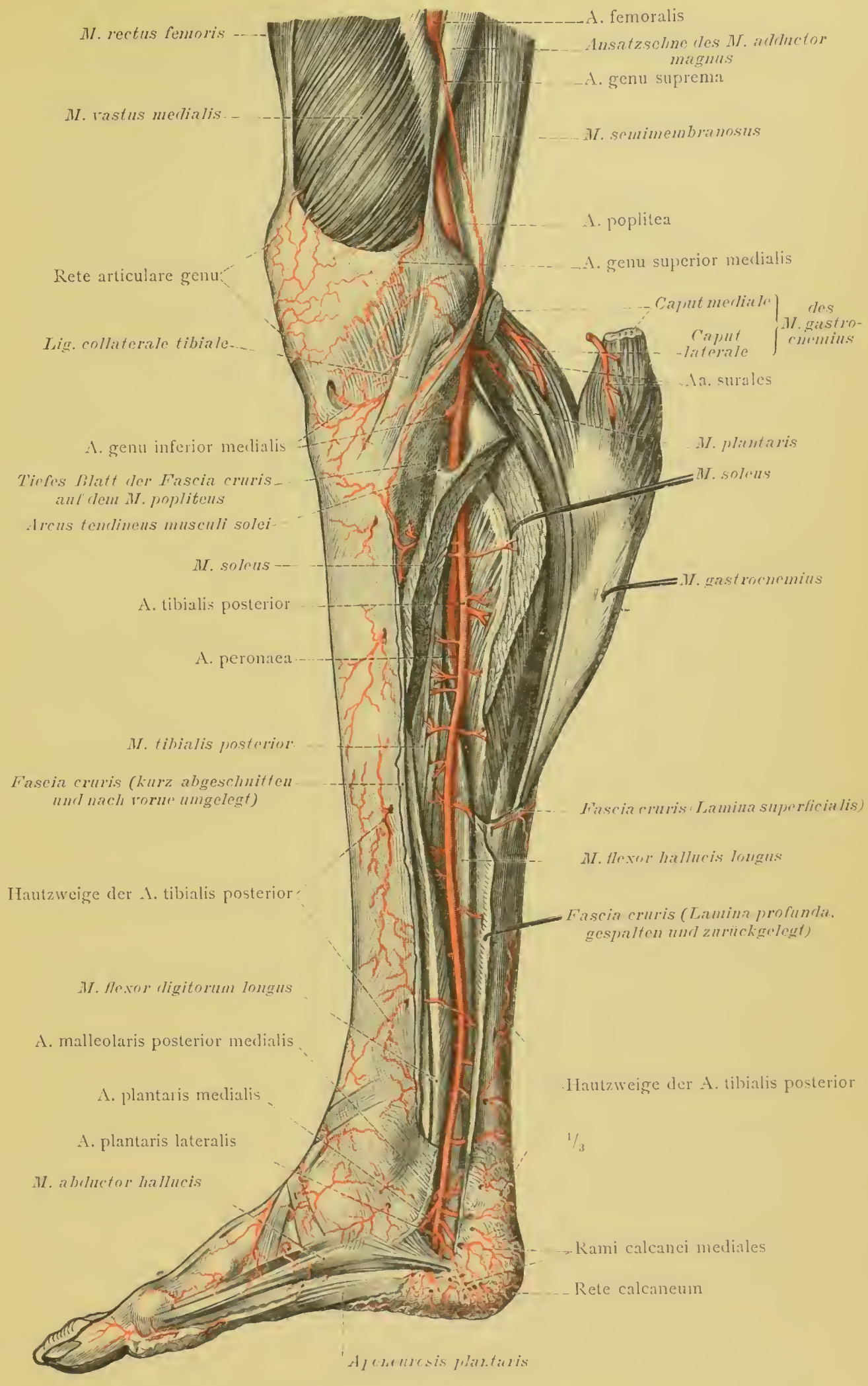

Fig. 1045. Die Kniekehlenarterie, ihr Durchtritt durch den Kniekehlencanal und die hintere Schienbeinarterie.

Arterien der hinteren Seite des Unterschenkels.

Die Arterien der unteren Gliedmassen.

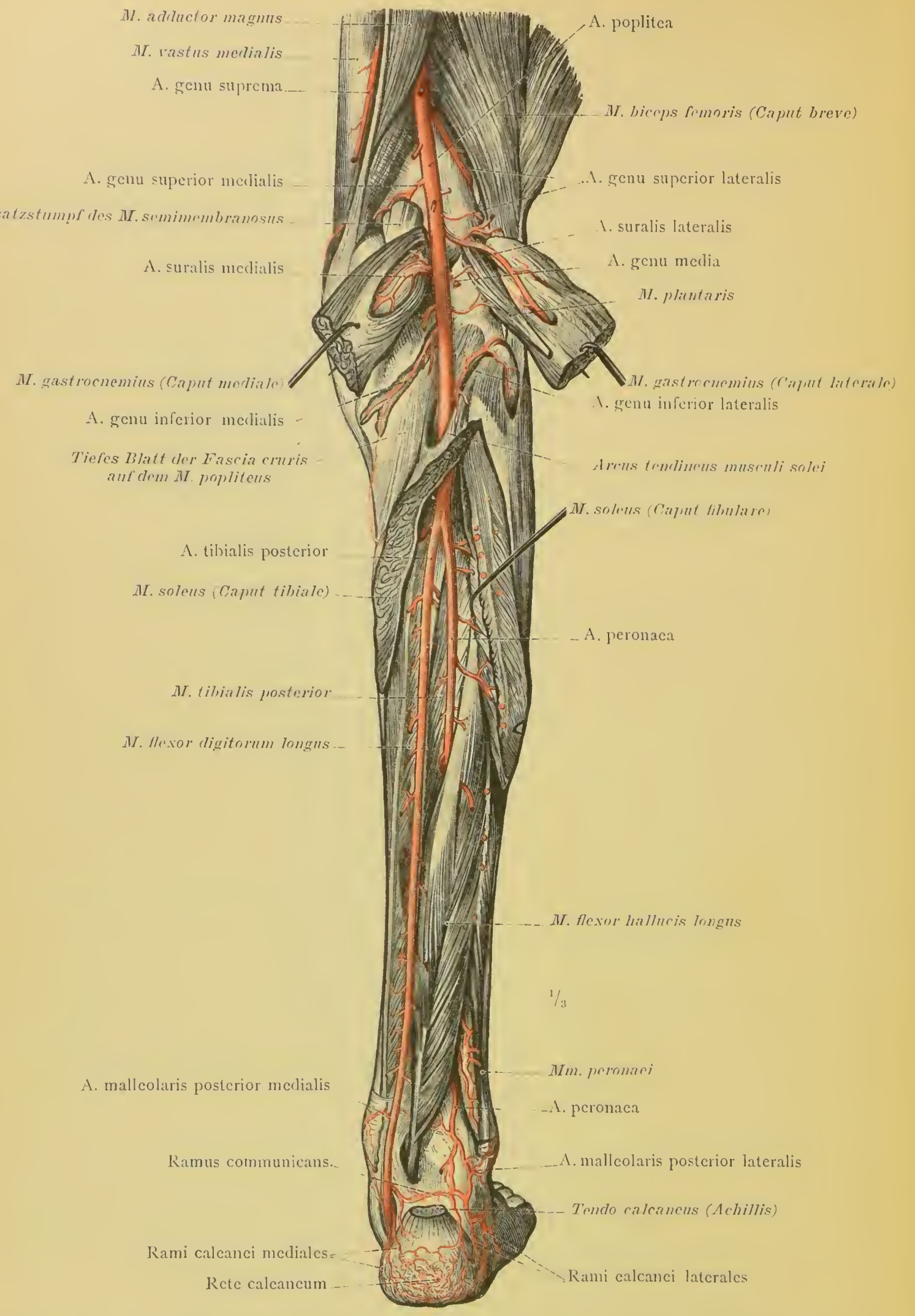

Fig. 1046. Die Kniekehlenarterie, Arteria poplitea; ihr Durchtritt durch den Canalis popliteus; die hintere Schienbeinarterie und die Wadenbeinarterie. (Rechter Unterschenkel und Fuss in der Ansicht von hinten.)

Arterien der hinteren Seite des Unterschenkels.

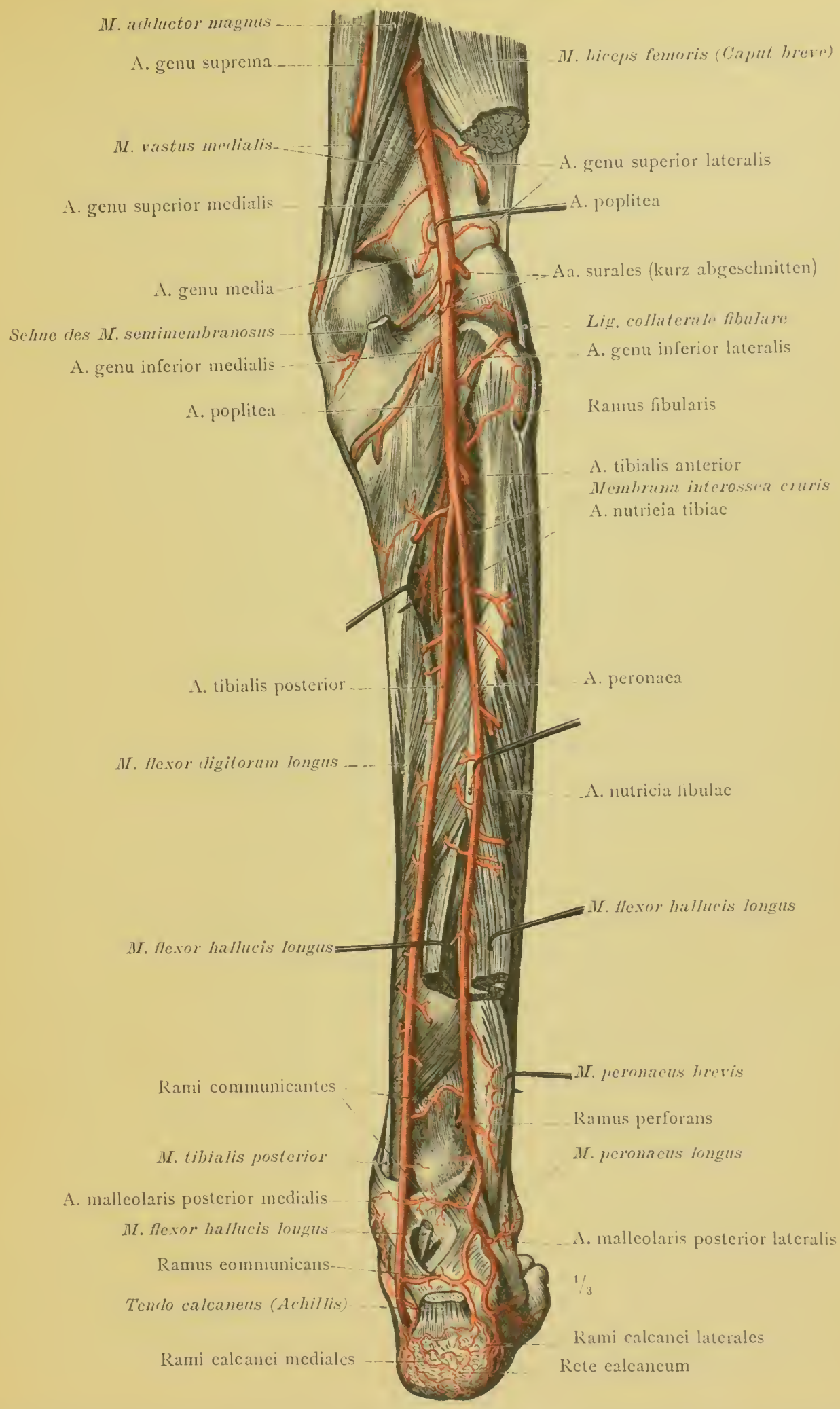

Fig. 1047. Die Gelenkzweige der Kniekehlenarterie; der Ursprung der vorderen Schienbeinarterie; die Aa. nutriciae, tibiae und fibulae; die Endtheilung der Wadenbeinarterie. (Rechter Unterschenkel und Fuss in der Ansicht von hinten.)

Arterien der hinteren Seite des Unterschenkels.

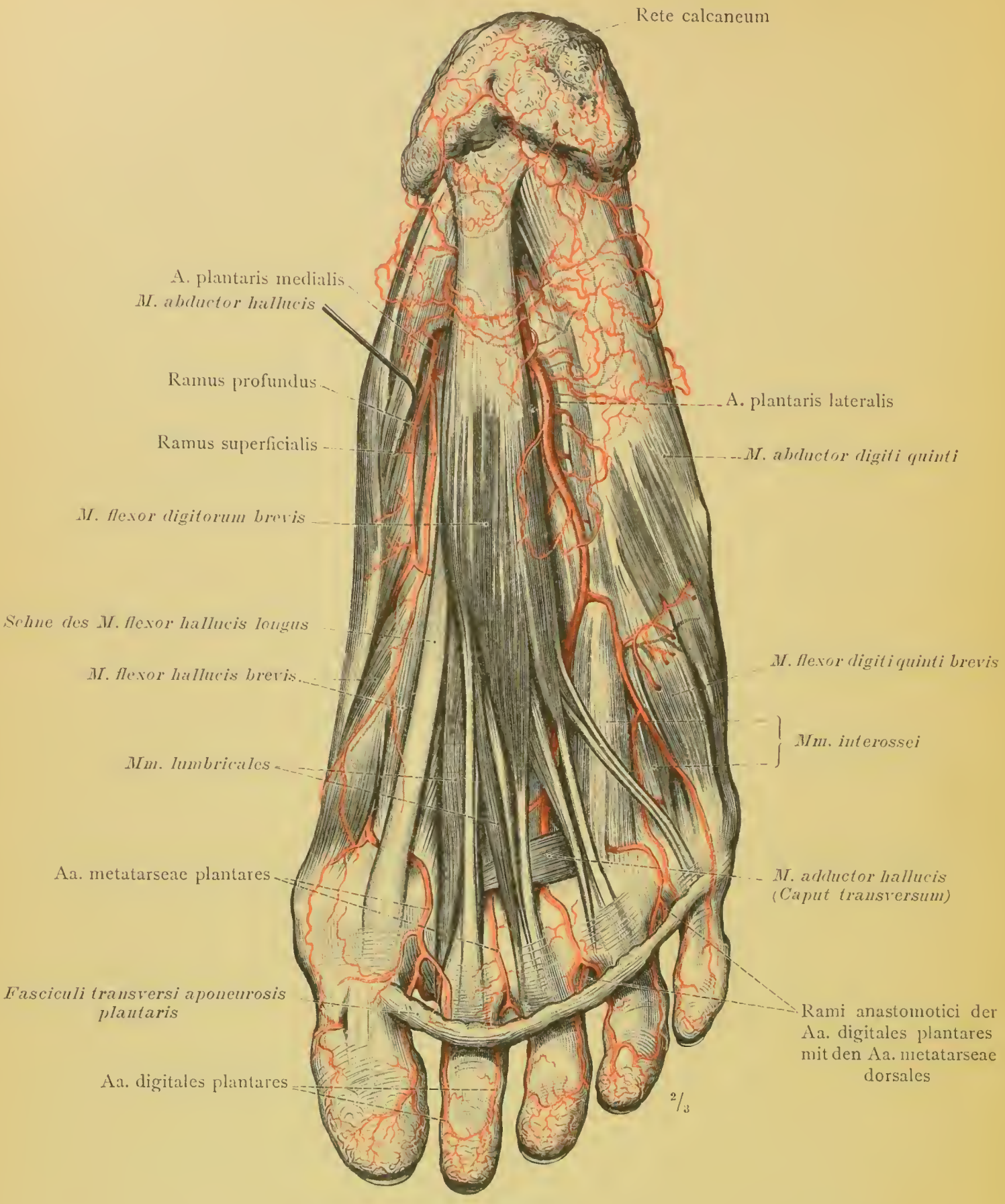

Fig. 1048. Die oberflächlichen Arterien der Fusssohle: Das Fersennetz, Rete calcaneum, und ein Theil des Fusssohlennetzes; die laterale Fusssohlenarterie, A. plantaris lateralis, und ihre oberflächliche Verzweigung; die mediale Fusssohlenarterie, A. plantaris medialis, und ihre Theilung in den oberflächlichen und tiefen Ast, Ramus superficialis und Ramus profundus; die plantaren Mittelfussarterien, Aa. metatarseae plantares; die plantaren Zehenarterien, Aa. digitales plantares, und ihre Verbindungsäste mit den dorsalen Mittelfussarterien.
(Rechter Fuss in der Ansicht von der plantaren Seite. Die Aponeurosis plantaris wurde bis auf ihre Fasciculi transversi entfernt; an der Ferse wurde das subcutane Fettpolster erhalten.)

Arterien der Fusssohle.

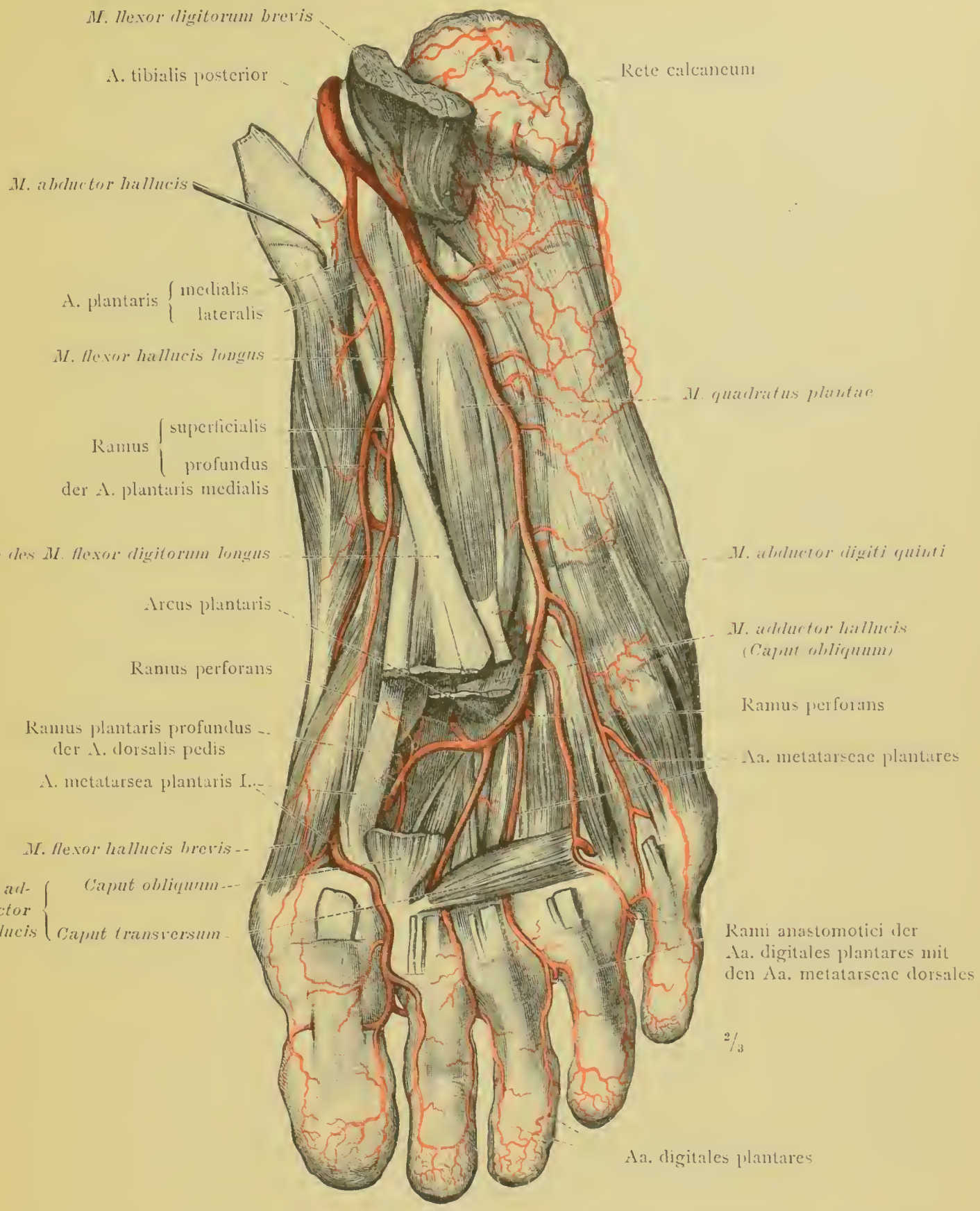

Fig. 1049. Die tiefen Arterien der Fusssohle: Der Fusssohlenbogen; die plantaren Mittelfuss- und Zehenarterien.

(Am Präparat der Fig. 1048 wurde, um die beiden Endäste der hinteren Schienbeinarterie vollends blosszulegen, der M. abductor hallucis vom Fersenbein abgelöst und lateral abgezogen, der kurze Zehenbeuger hinten quer durchgeschnitten, sein proximaler Stumpf nach hinten umgelegt, sein distaler Stumpf bis zu den Köpfchen der Mittelfussknochen beseitigt. Nach theilweiser Entfernung der Sehnen des langen Zehenbeugers und des langen Grosszehenbeugers, sowie des schiefen Kopfes des M. adductor hallucis wurde der Fusssohlenbogen sammt den durchbohrenden Aesten und den plantaren Mittelfussarterien blossgelegt.)

Arterien der Fusssohle.

Fig. 1050. Querschnitt durch den rechten Oberschenkel in der Höhe des kleinen Rollhöckers geführt; distale Schnittfläche.

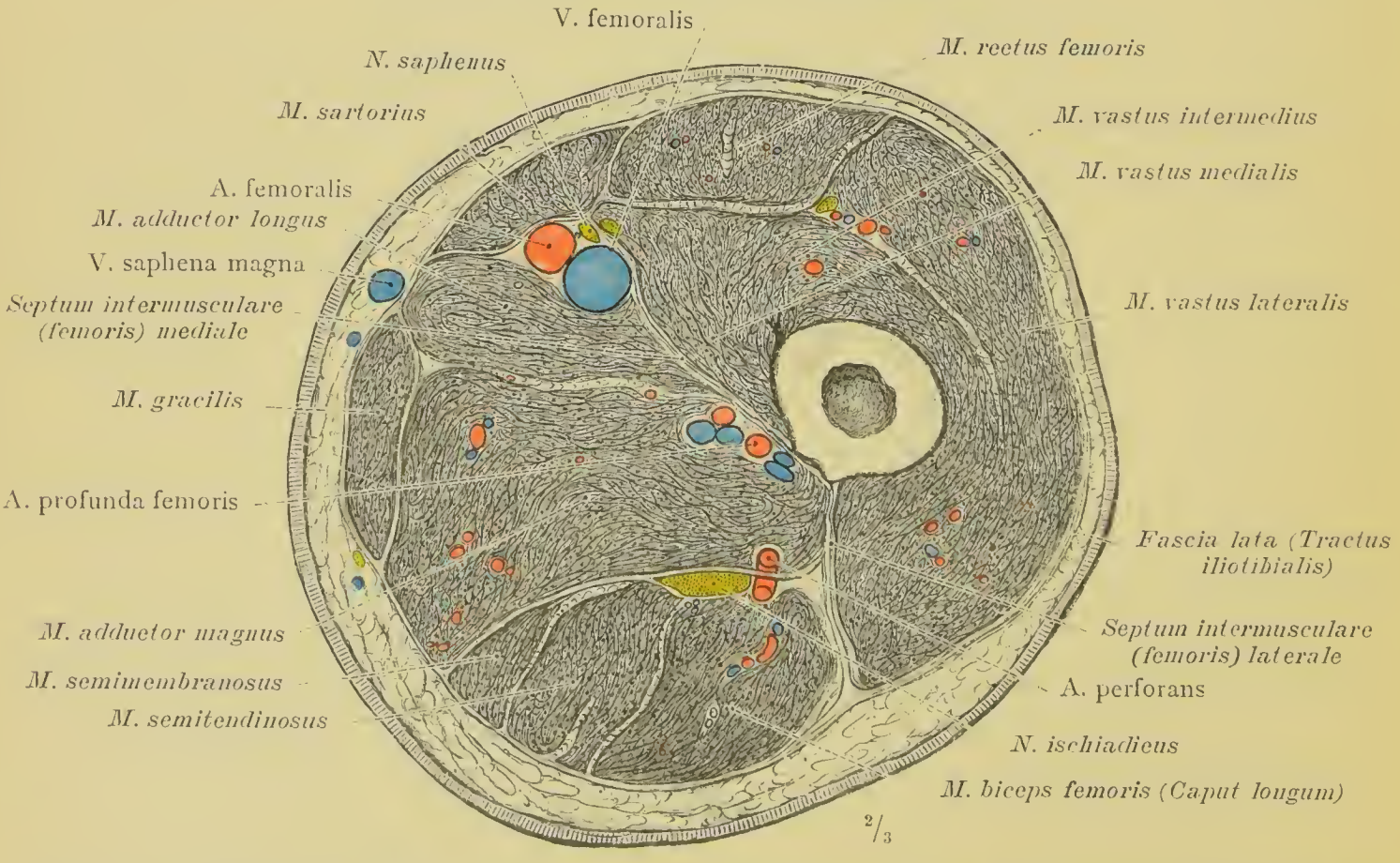

Fig. 1051. Querschnitt durch den rechten Oberschenkel, etwas oberhalb seiner Mitte geführt; distale Schnittfläche.

Topographie des Oberschenkels.

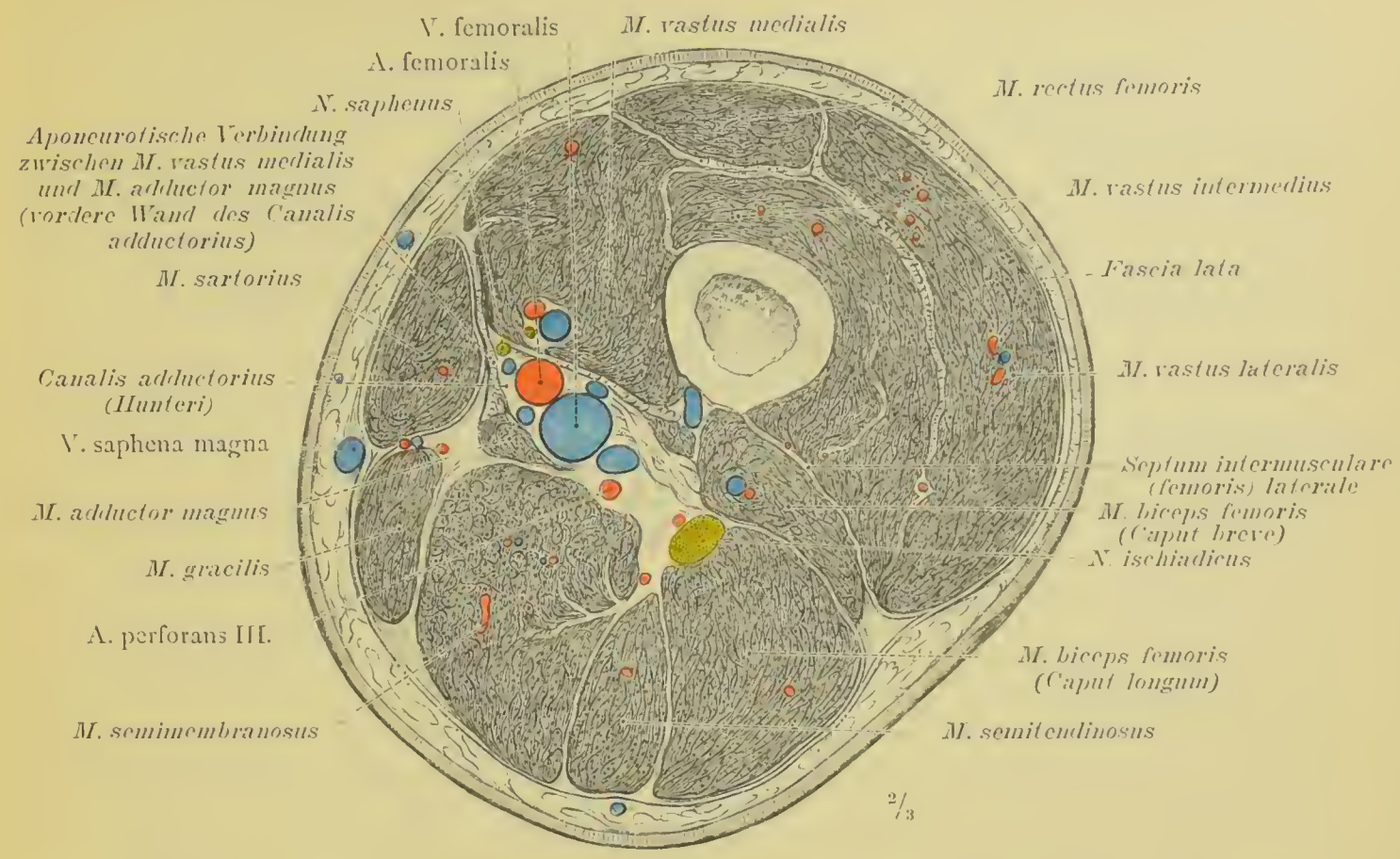

Fig. 1052. Querschnitt durch den rechten Oberschenkel, etwas oberhalb des Adductorenschlitzes durch den *Hunter*'schen Canal geführt; distale Schnittfläche.

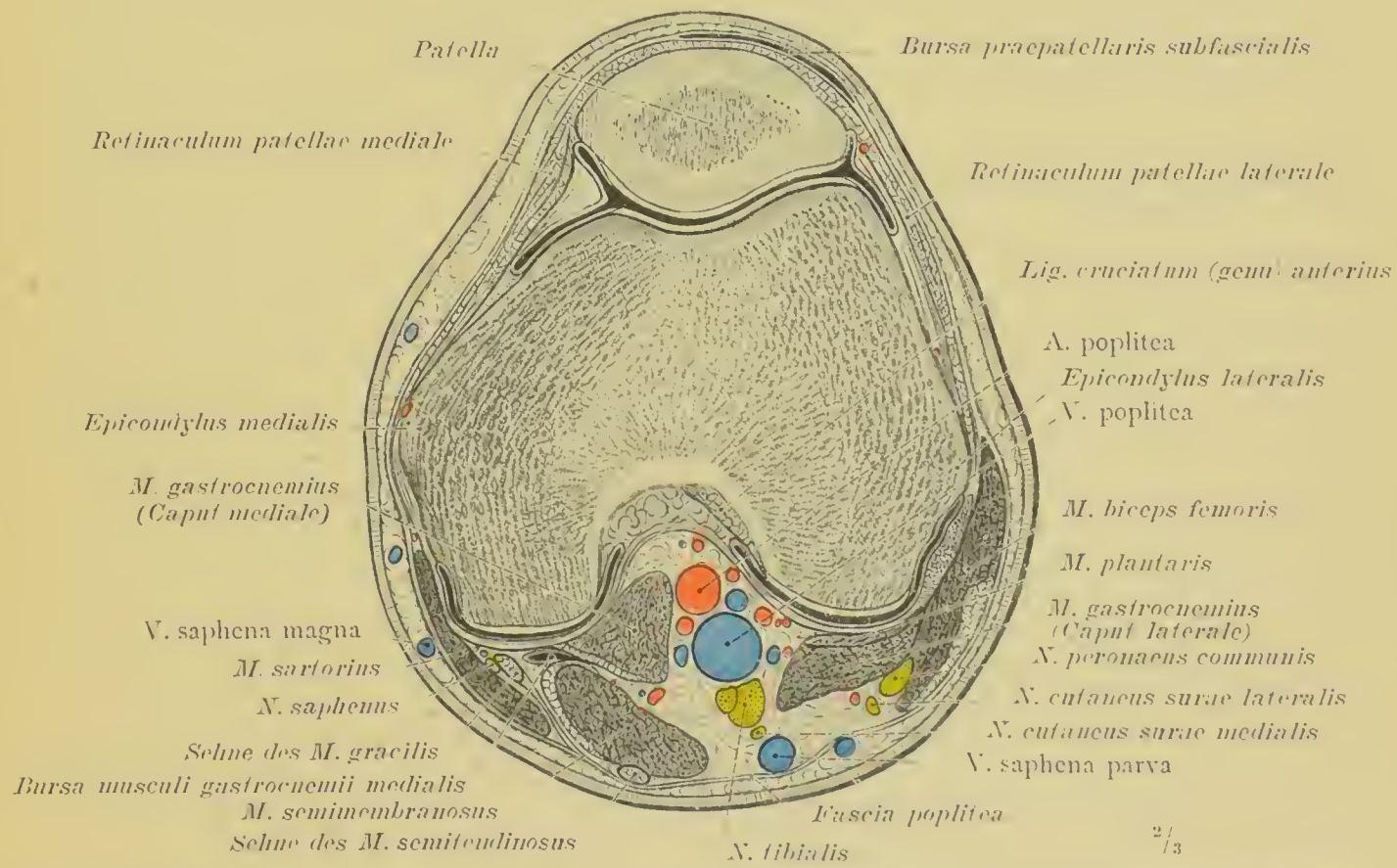

Fig. 1053. Querschnitt des rechten Kniees, durch die Mitte der Kniescheibe geführt; distale Schnittfläche.

Topographie des Oberschenkels und der Kniegegend.

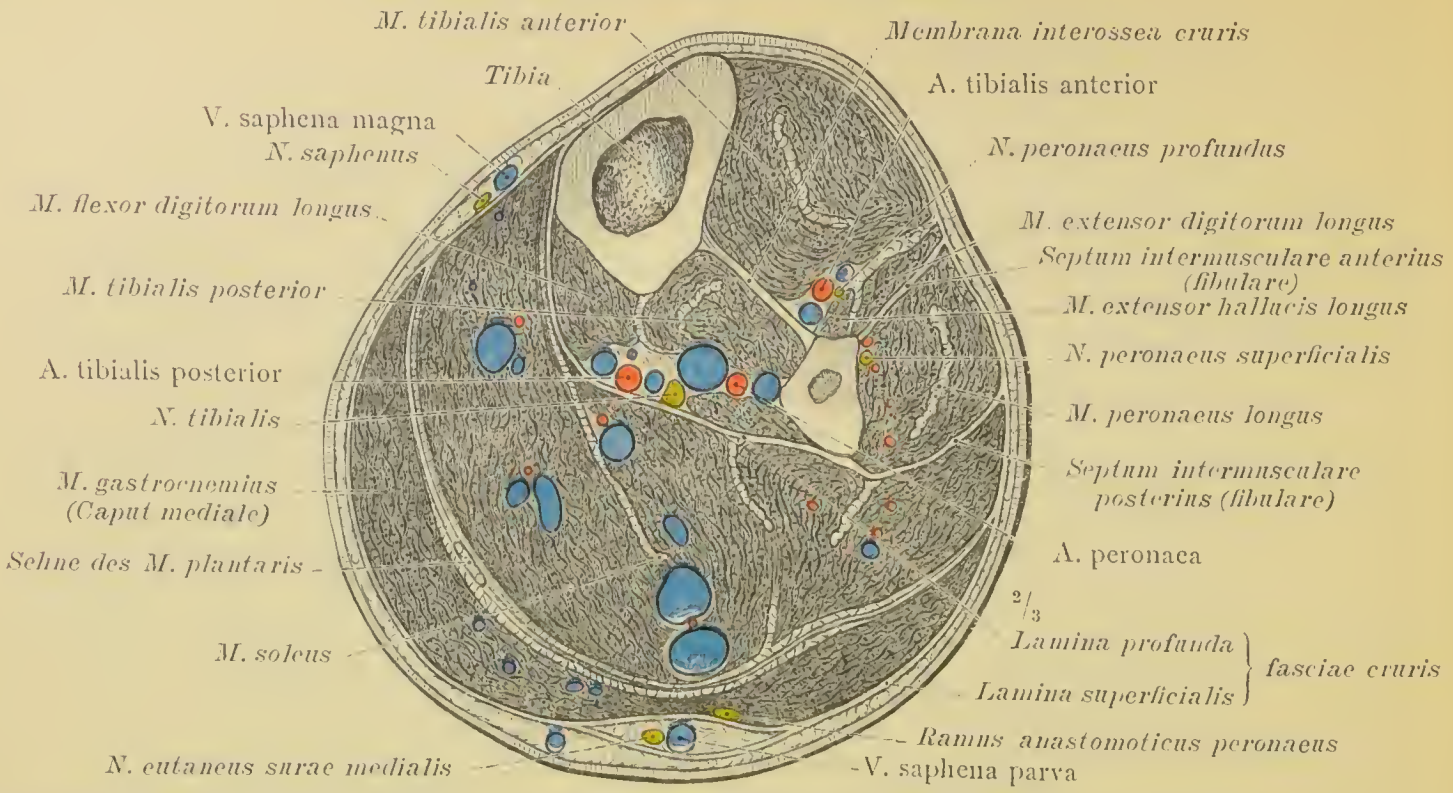

Fig. 1054. Durchschnitt durch den rechten Unterschenkel, etwas oberhalb der Mitte geführt; distale Schnittfläche.

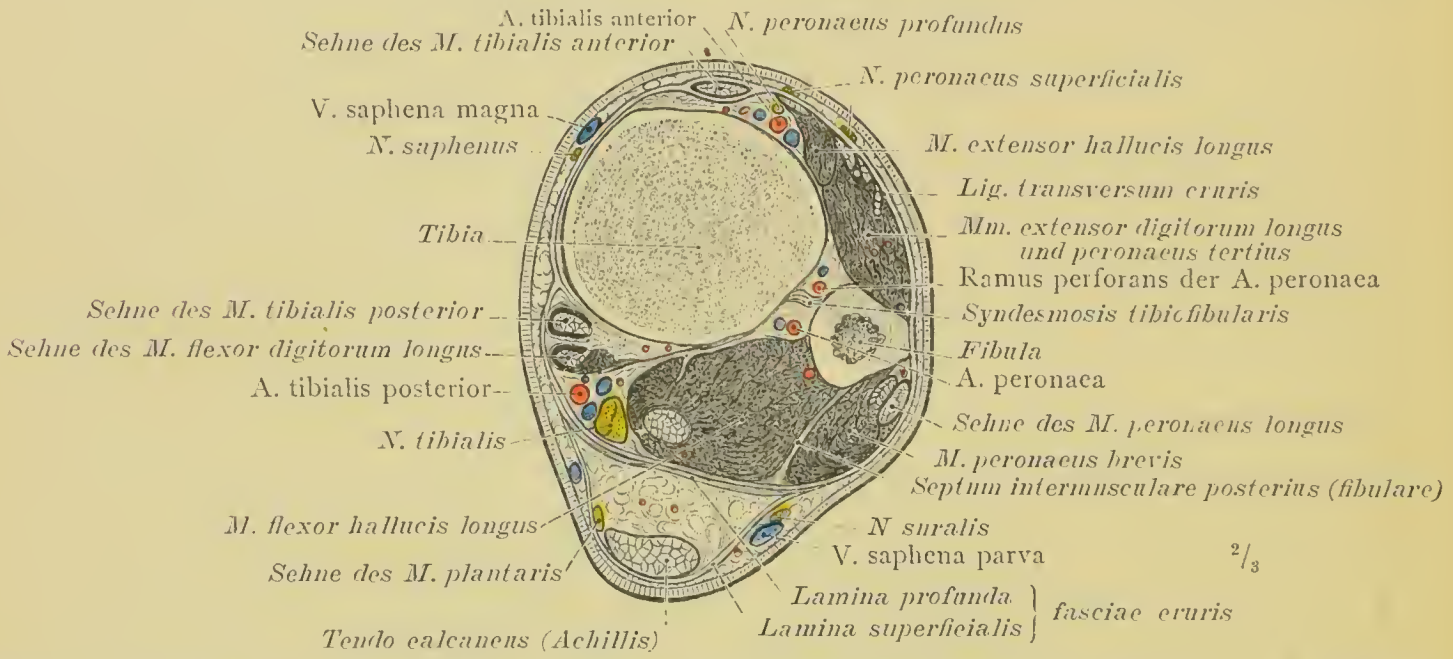

Fig. 1055. Durchschnitt durch den rechten Unterschenkel, dicht oberhalb der Knöchel geführt; distale Schnittfläche.

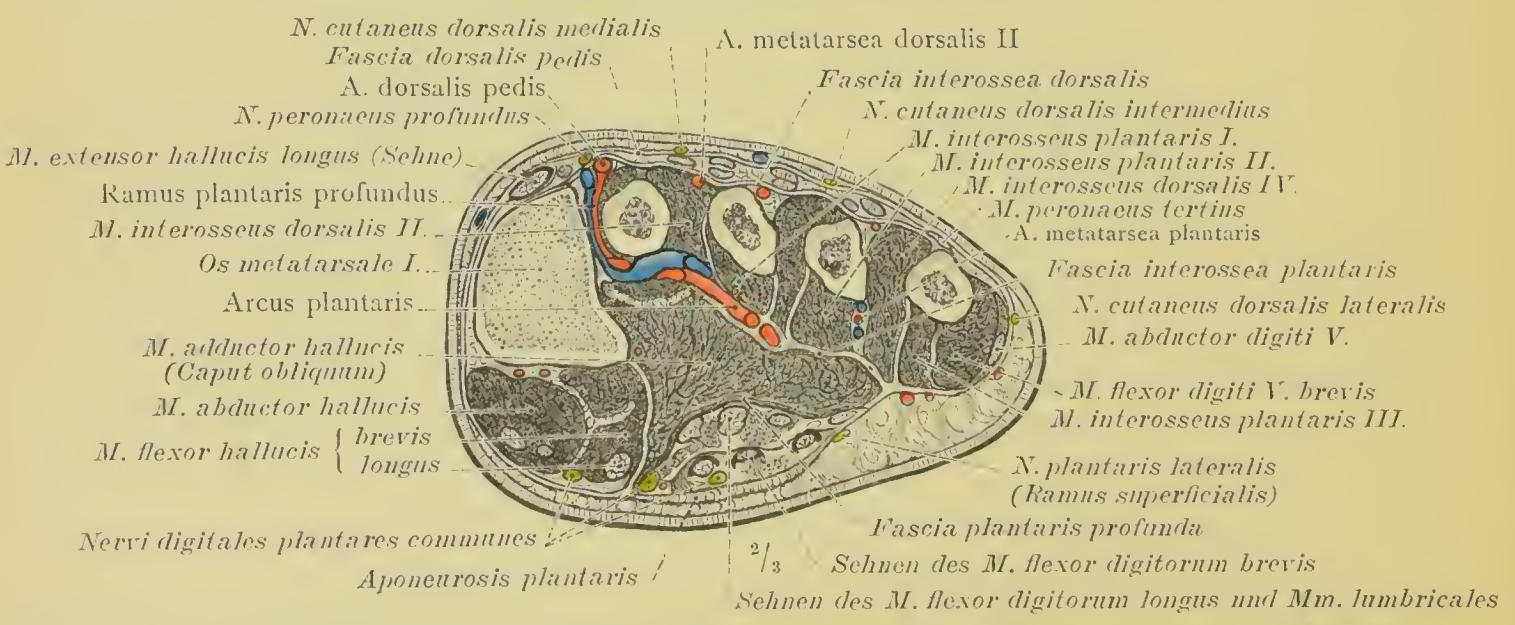

Fig. 1056. Frontalschnitt des rechten Fusses, durch die Mitte des ersten Mittelfussknochens geführt; distale Schnittfläche.

Topographie des Unterschenkels und des Fusses.

VENAE TRUNCI.

DIE VENEN DES RUMPFES.

Die Venen des Rumpfes.

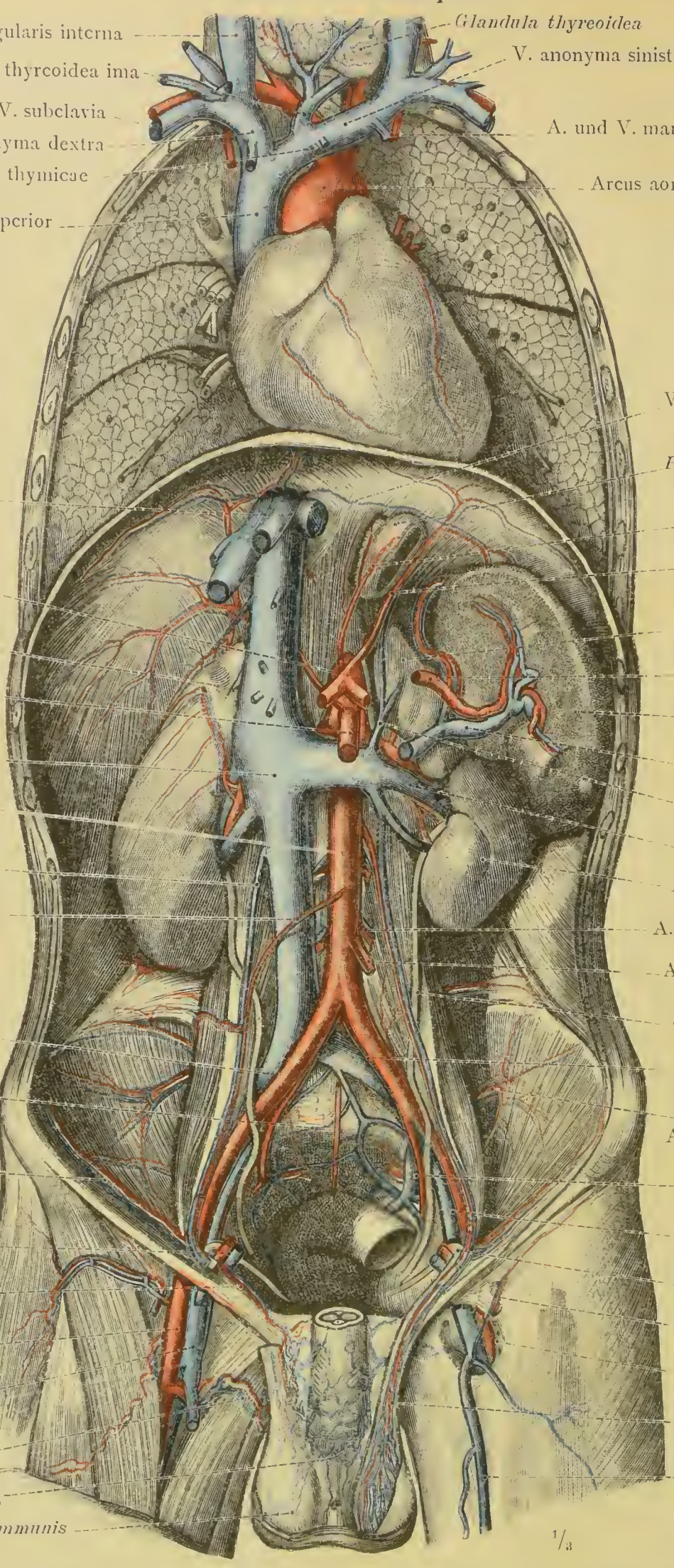

1/3

Fig. 1057. Die Zusammensetzung der oberen und unteren Hohlvene, V. cava superior und V. cava inferior; die parietalen und visceralen Wurzeln, Radices parietales und viscerales, der letzteren. Die Bauchaorta, Aorta abdominalis. Ansicht von vorne.

Das System der oberen und unteren Hohlvene.

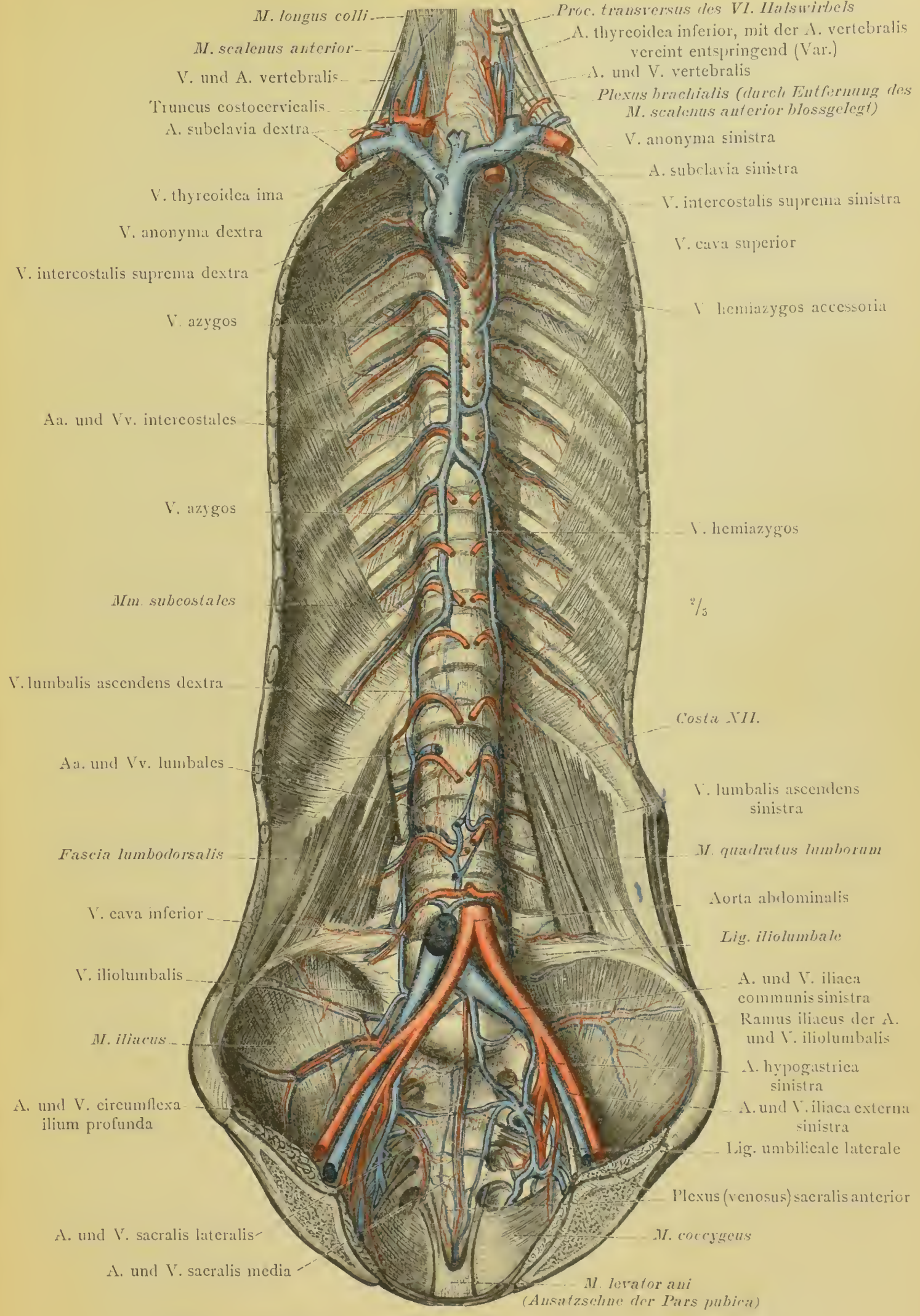

Fig. 1058. Die Venen an der Innenseite der hinteren Rumpfwand. Ansicht von vorne.

Die Venen des Rumpfes.

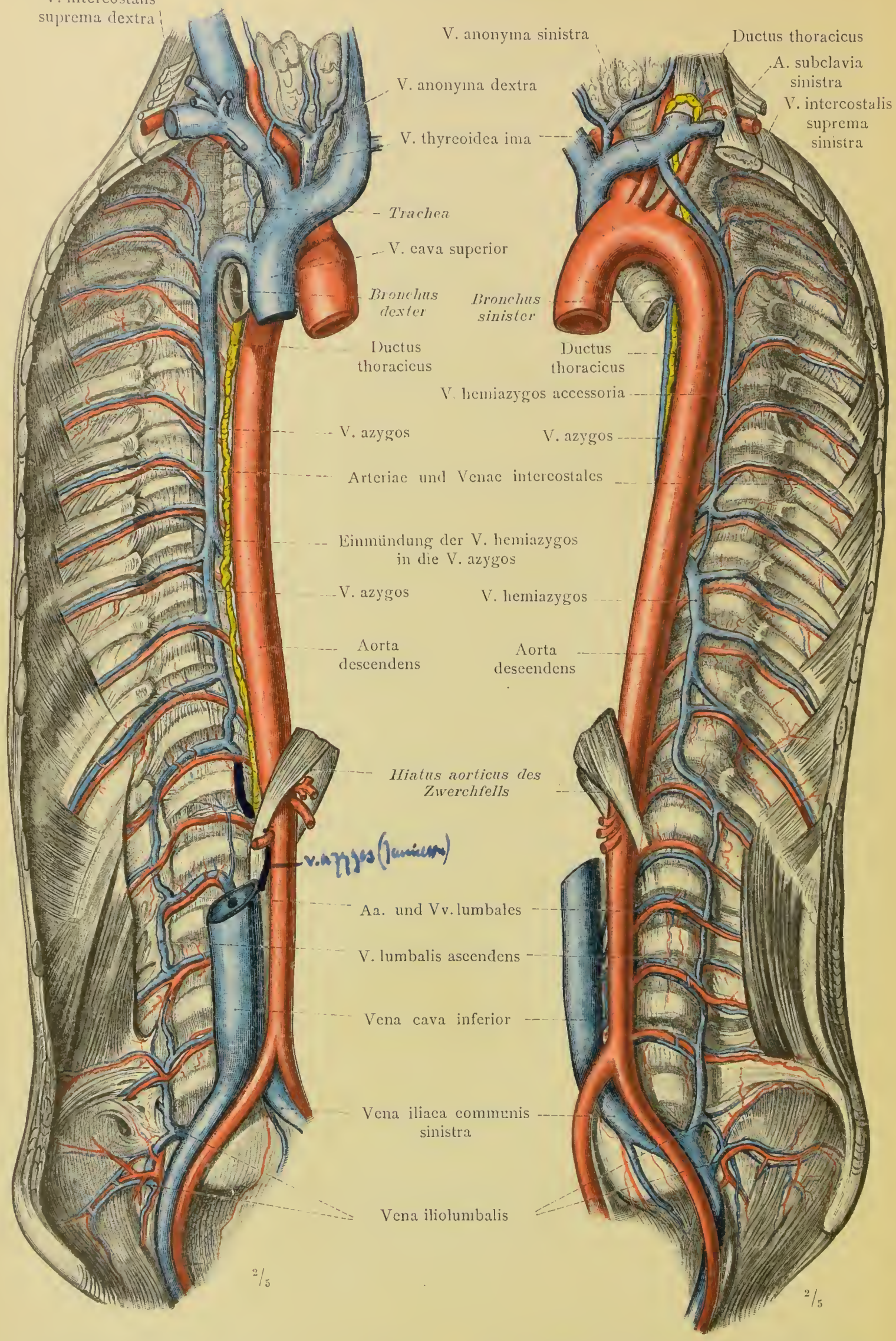

Fig. 1059. Ansicht von der rechten Seite. Fig. 1060. Ansicht von der linken Seite.

Das System der Vv. azygos und hemiazygos.

Die Venen des Rumpfes.

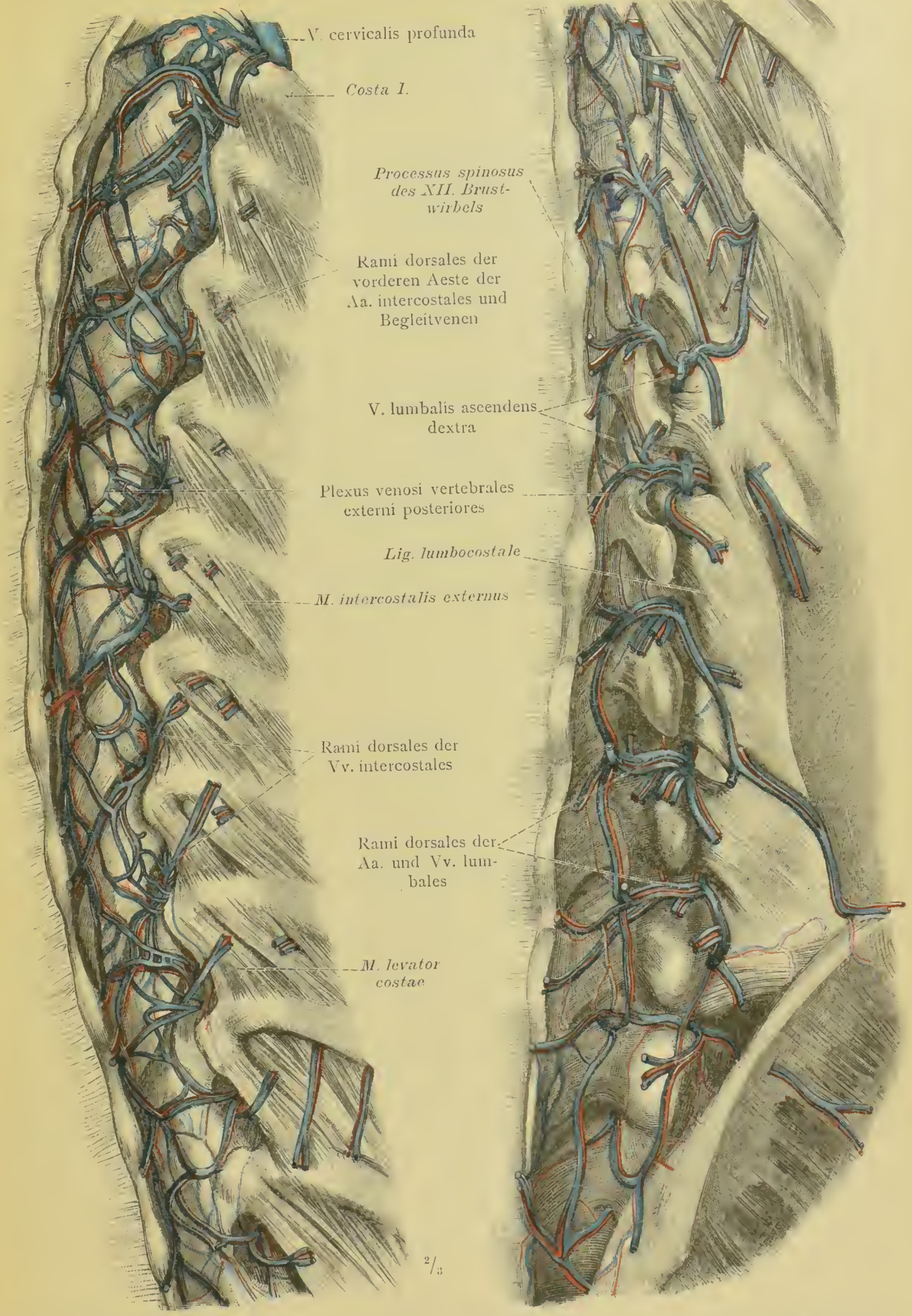

Fig. 1061. Die äusseren hinteren Wirbelgeflechte der Brustgegend

Fig. 1062. Die äusseren hinteren Wirbelgeflechte der untersten Brust-, der Lenden- und Kreuzgegend.

Plexus venosi vertebrales externi posteriores, die äusseren hinteren Wirbelgeflechte.

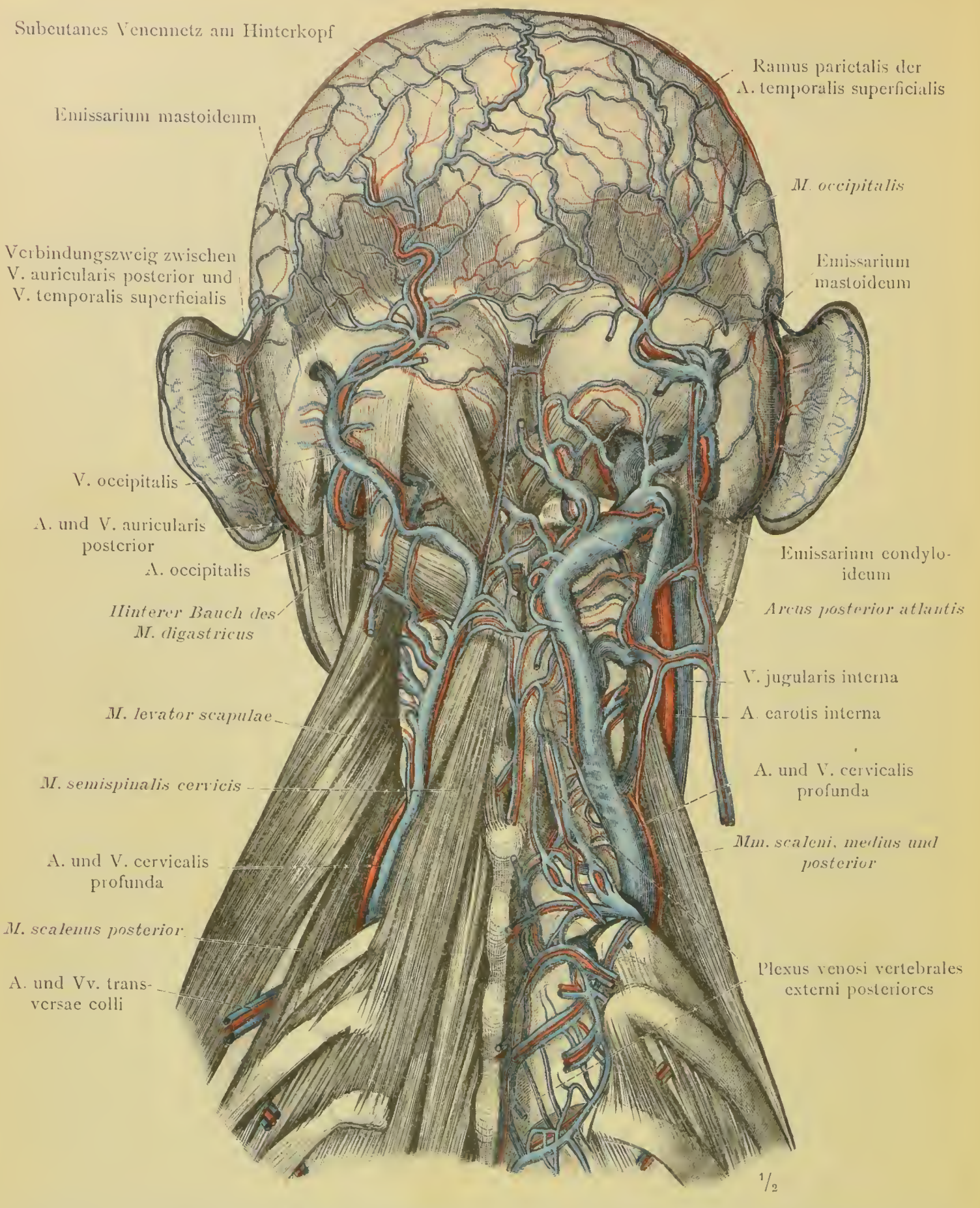

Fig. 1063. Die Venen der Hinterhauptgegend und die tiefen Venen des Nackens in der Ansicht von hinten: Das subcutane Venennetz am Hinterkopf; die Hinterhauptvene, V. occipitalis, und ihr Zusammenhang mit der tiefen Nackenvene, V. cervicalis profunda; die Emissaria mastoideum und condyloideum; die äusseren hinteren Wirbelgeflechte, Plexus venosi vertebrales externi posteriores; die hintere Ohrvene, V. auricularis posterior.

(Auf der linken Seite wurden der M. levator scapulae lateral abgezogen und nach Entfernung des M. semispinalis capitis die kurzen hinteren Kopfmuskeln, sowie der M. semispinalis cervicis blossgelegt. Auf der rechten Seite wurden auch diese Muskeln entfernt und die äusseren hinteren Wirbelgeflechte dargestellt.)

Die tiefen Venen des Nackens und Hinterhauptes.

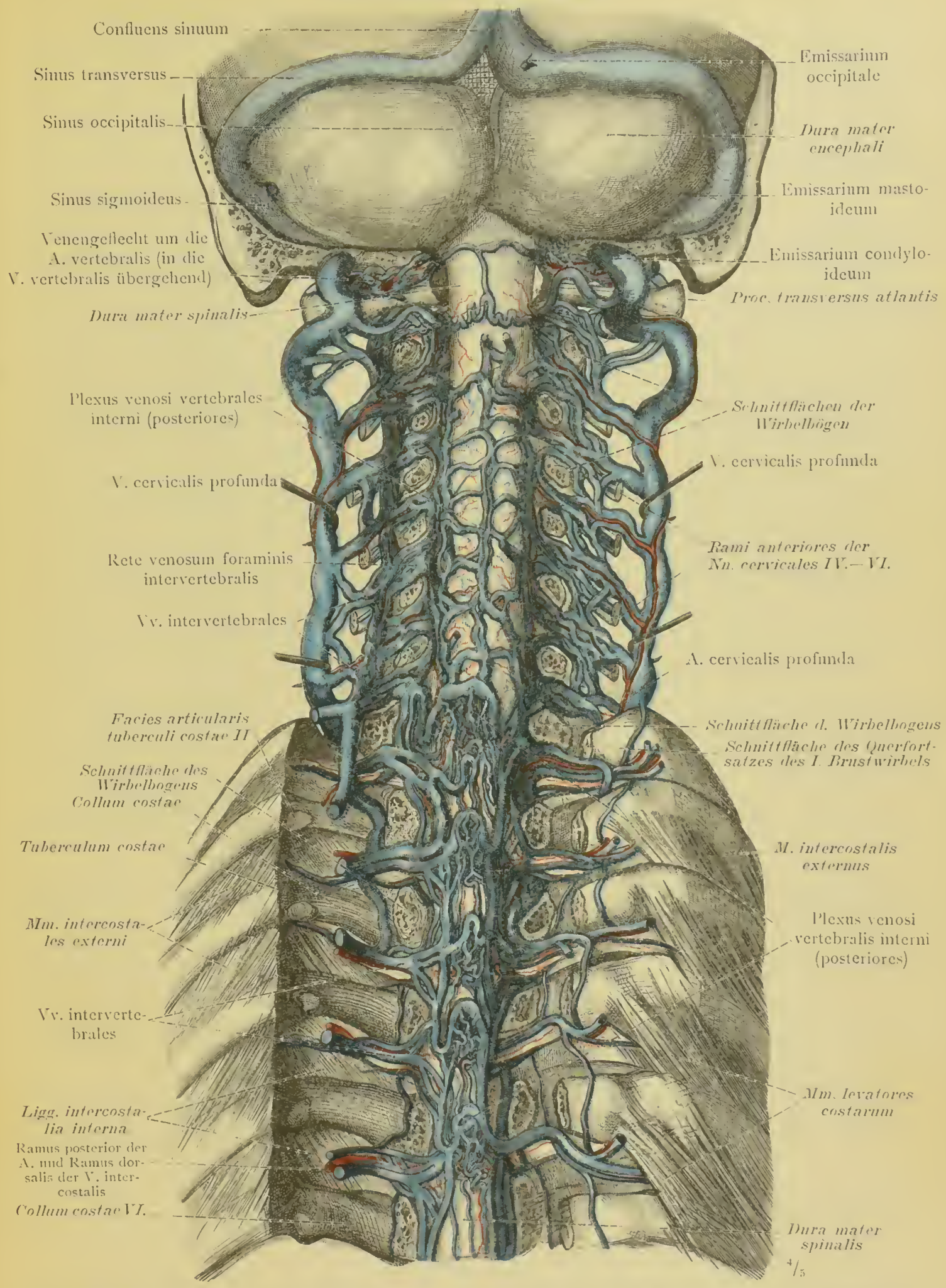

Fig. 1064. Die inneren Wirbelgeflechte, nach Eröffnung des Wirbelcanals am Halstheil und an der oberen Hälfte des Brusttheils der Wirbelsäule, von hinten dargestellt; ihre Verbindungen mit der V. cervicalis profunda und mit den Vv. intercostales. Sinus durae matris, Blutleiter der harten Hirnhaut.

Plexus venosi vertebrales interni, die inneren Wirbelgeflechte.

V. cervicalis profunda, die tiefe Nackenvene.

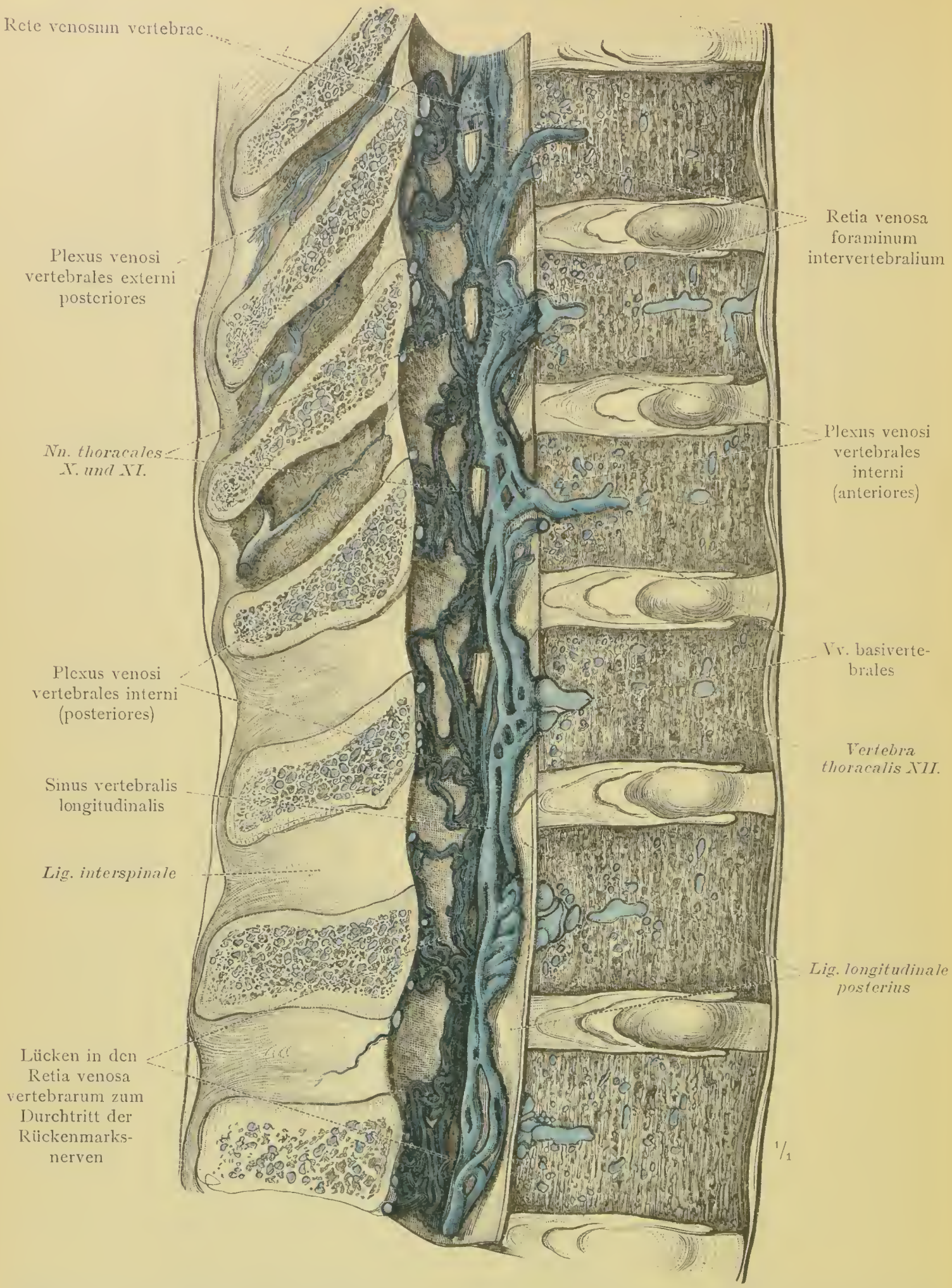

Fig. 1065. Die inneren Wirbelgeflechte, Plexus venosi vertebrales interni, an der linken Hälfte eines Medianschnittes durch die vier untersten Brust- und die zwei obersten Lendenwirbel dargestellt; ihr Zusammenhang mit den Venae basivertebrales und ihr Verhältnis zu den aus dem Wirbelcanal tretenden Wurzeln der Rückenmarksnerven. (Das hintere Längsband wurde an den Brustwirbeln entfernt, an den Lendenwirbeln erhalten. Zwischen den Dornfortsätzen des VIII.—X. Brustwirbels wurden durch Entfernung der Ligg. interspinalia auch Theile der äusseren Wirbelgeflechte blossgelegt.)

Plexus venosi vertebrales interni, die inneren Wirbelgeflechte.

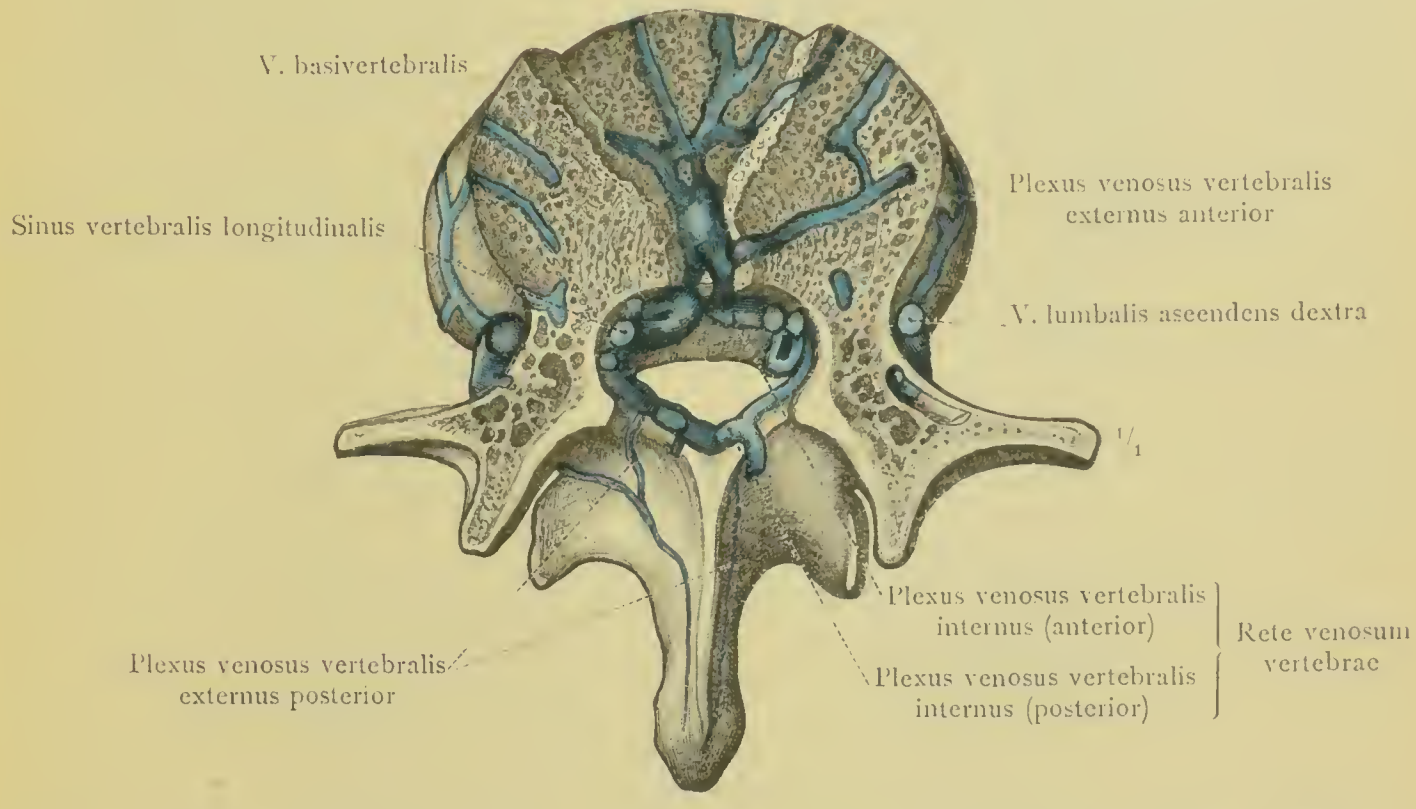

Fig. 1066. Die Vv. basivertebrales, ihr Zusammenhang mit den vorderen Wirbelgeflechten, Plexus venosi vertebrales anteriores, und das venöse Wirbelnetz, Rete venosum vertebrae, welches von den inneren Wirbelgeflechten, Plexus venosi vertebrales interni (anteriores und posteriores), gebildet wird, an einem Horizontalschnitt durch einen Lendenwirbel dargestellt. Ansicht von oben.
(Um die in verschiedenen Ebenen gelegenen Verzweigungen der Vv. basivertebrales zur Ansicht zu bringen, wurde von der horizontalen Schnittfläche des Wirbelkörpers aus dessen Substanz theilweise abgetragen.)

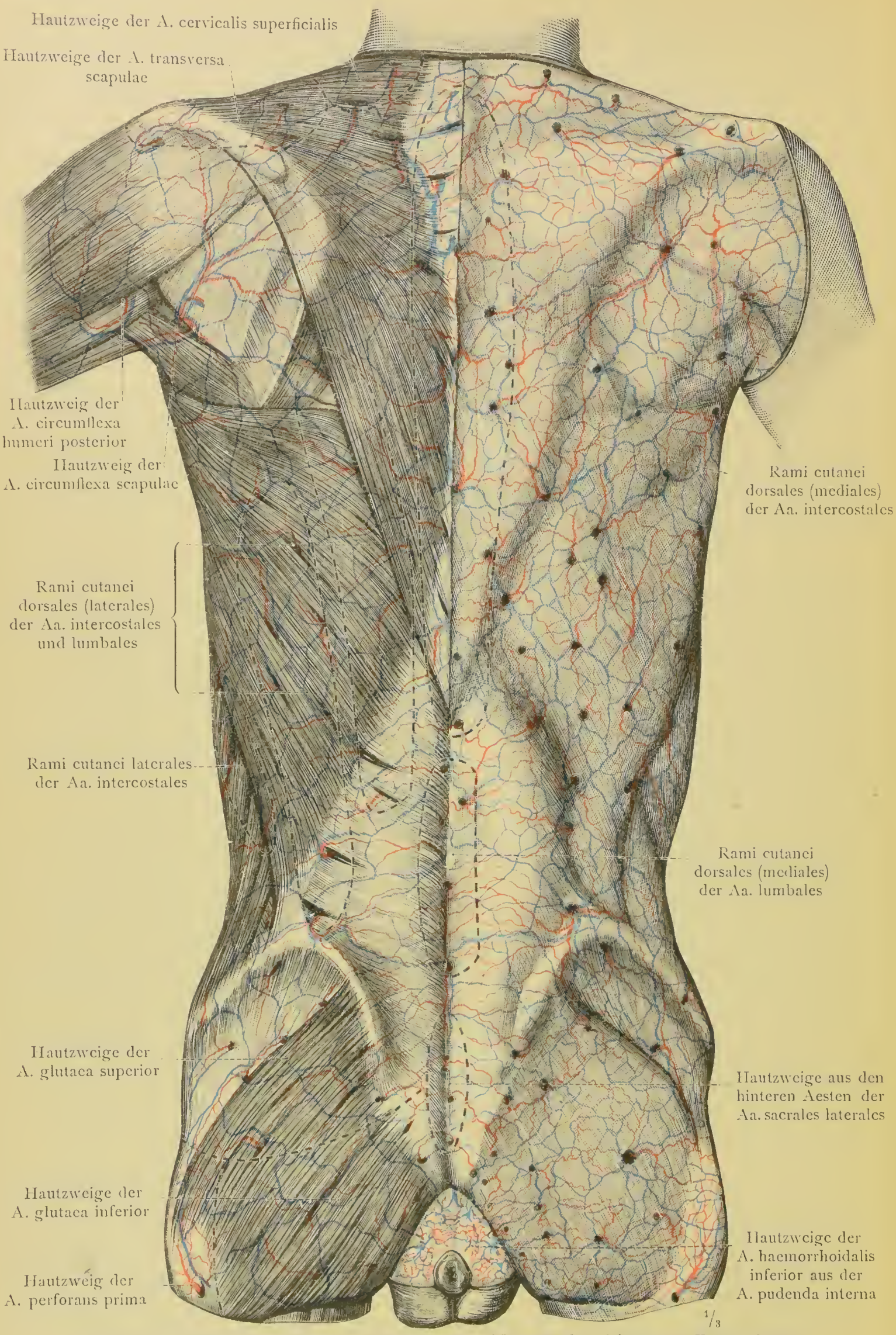

Fig. 1067. Die subcutanen Arterien und Venen der hinteren Rumpfwand.

Die subcutanen Blutgefässe der hinteren Rumpfwand.

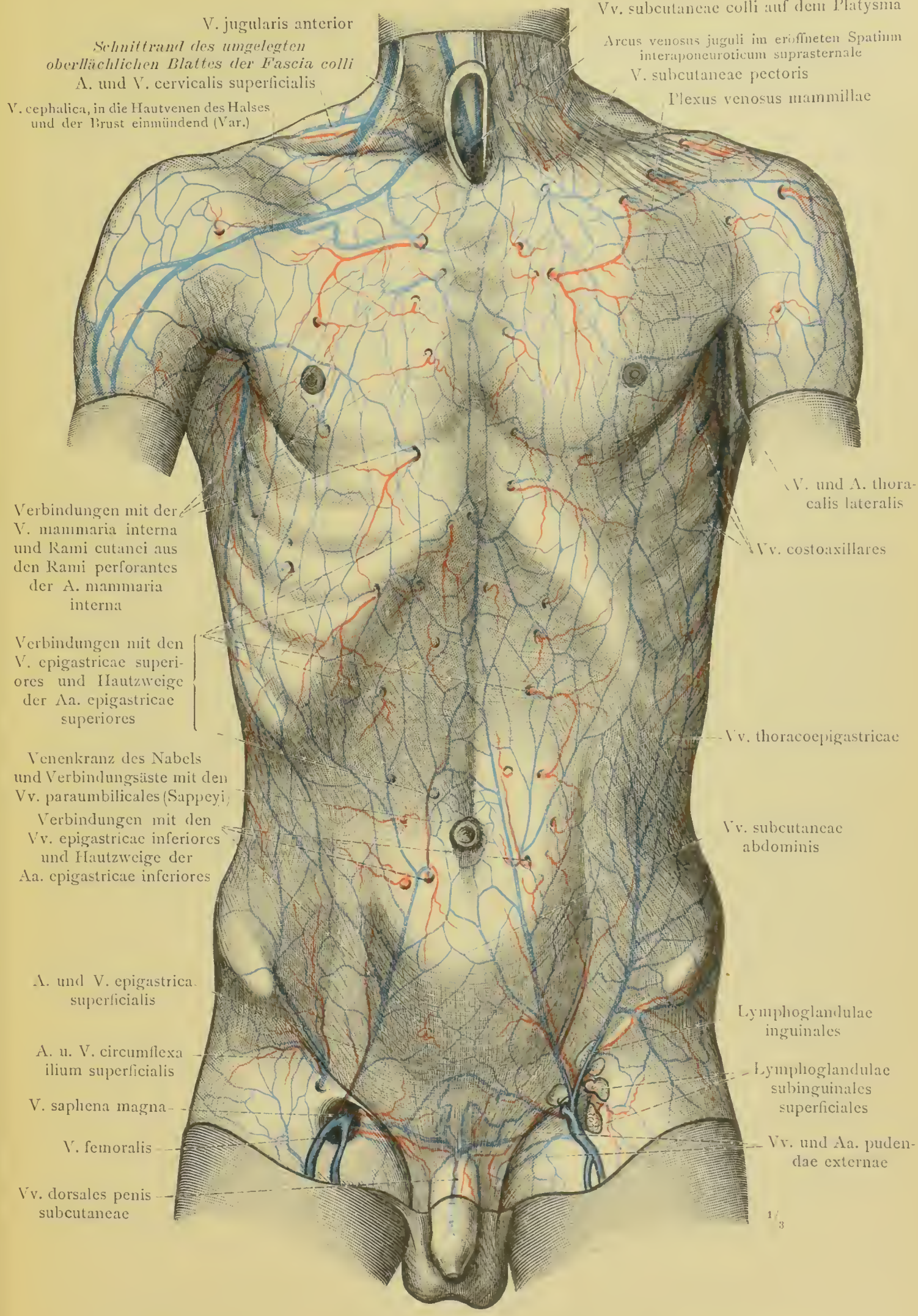

Fig. 1068. Die subcutanen Arterien und Venen der vorderen Rumpfwand.

Die subcutanen Blutgefässe der vorderen Rumpfwand.

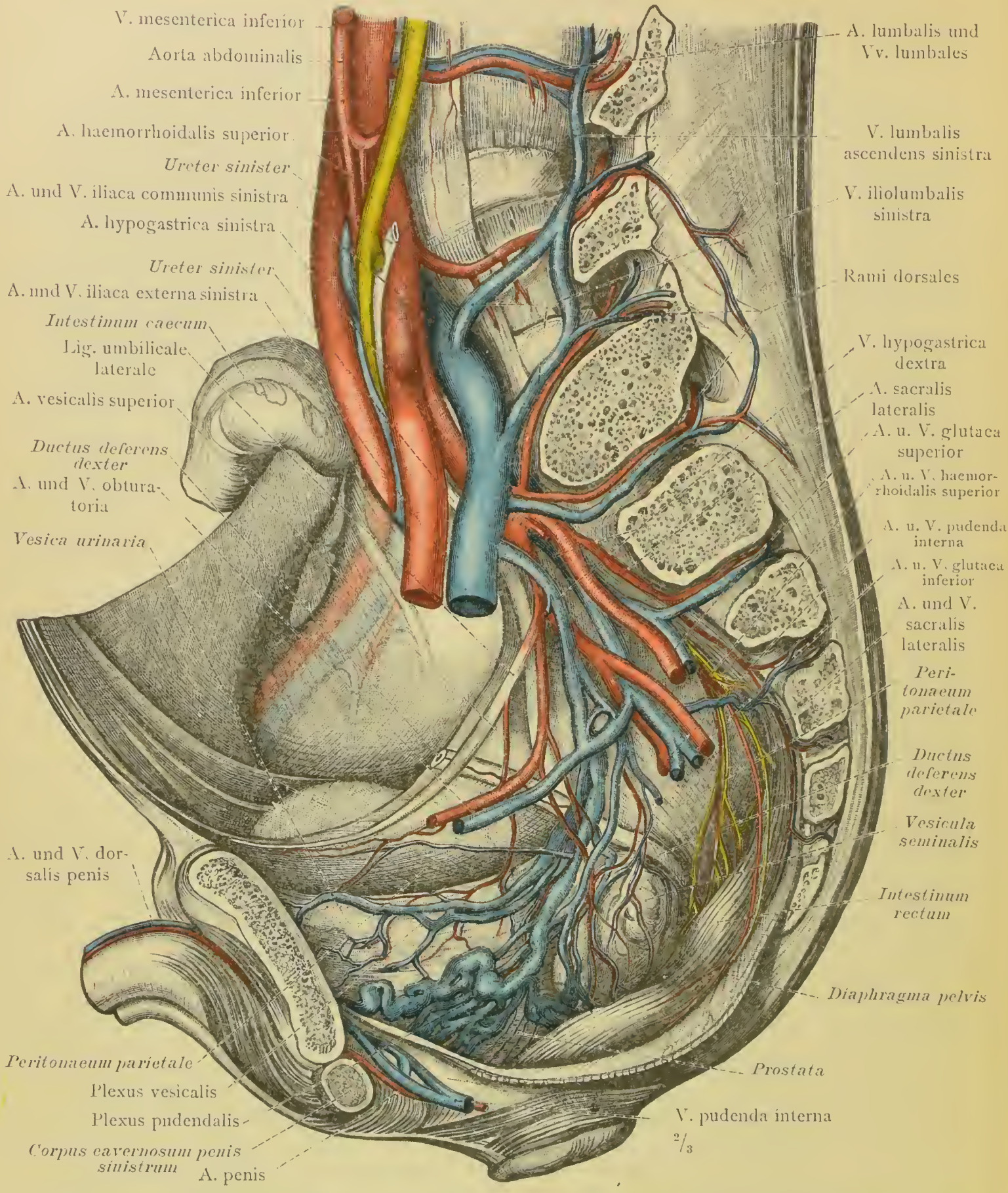

Fig. 1069. Die Venengeflechte des männlichen Beckens; Ansicht von der linken Seite. (Durch einen Schnitt, welcher vorne etwas seitlich von der Mittelebene und hinten durch die linken Kreuzbeinlöcher verlief, wurde die linke Beckenwand entfernt, jedoch das parietale Bauchfell derselben bis zu seinem Uebergang auf die Harnblase und den Mastdarm erhalten. Die extraperitonaeal gelegenen Theile dieser Organe wurden sammt den dieselben umspinnenden Gefässen blossgelegt; das Diaphragma pelvis wurde kurz zugeschnitten und etwas nach unten umgelegt. Die V. haemorrhoidalis inferior ist gelb injicirt.)

Die Venen des männlichen Beckens.

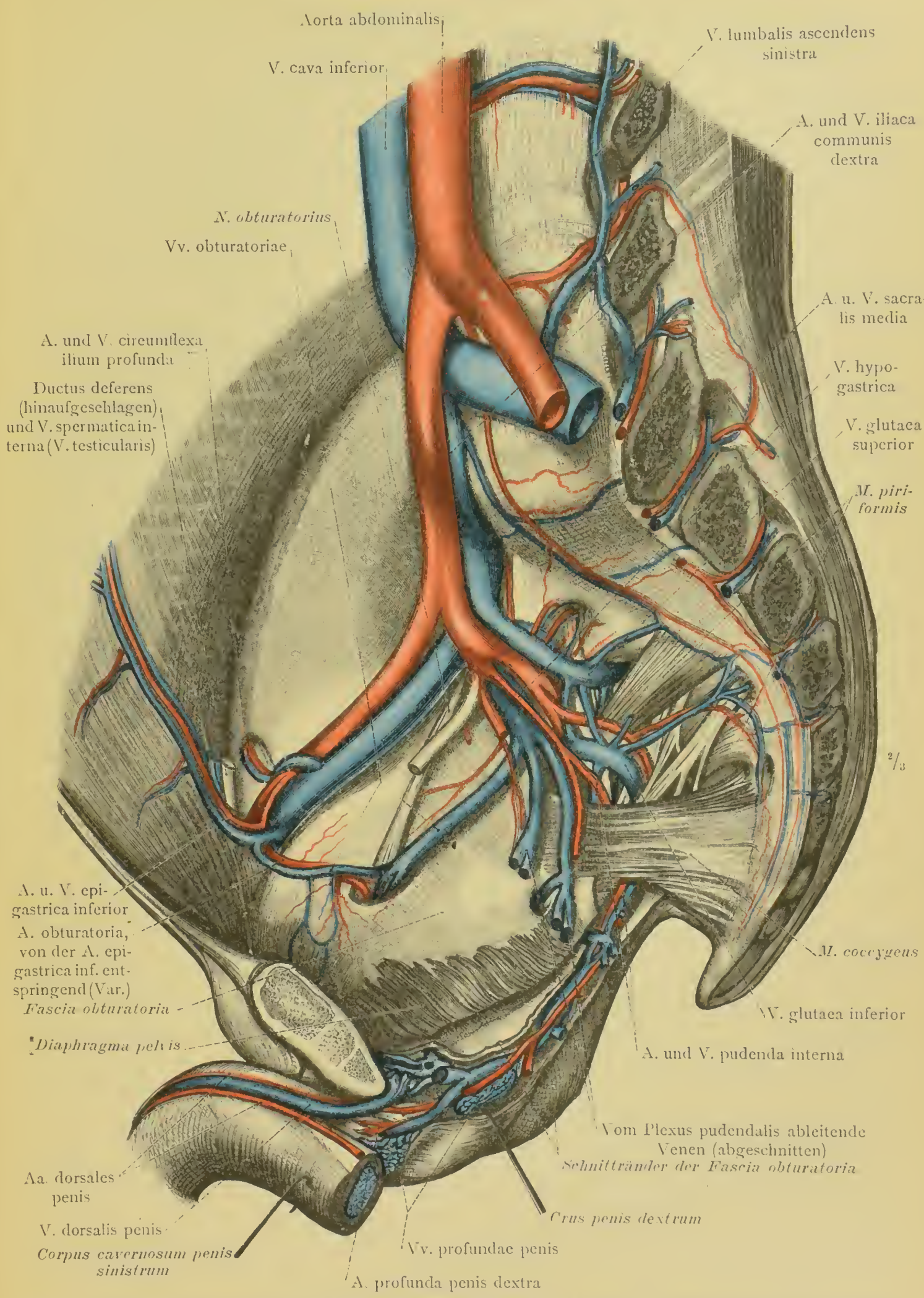

Fig. 1070. Die Venen der rechten Beckenwand und der äusseren männlichen Geschlechtstheile. Ansicht von der linken Seite.

Die Venen des männlichen Beckens.

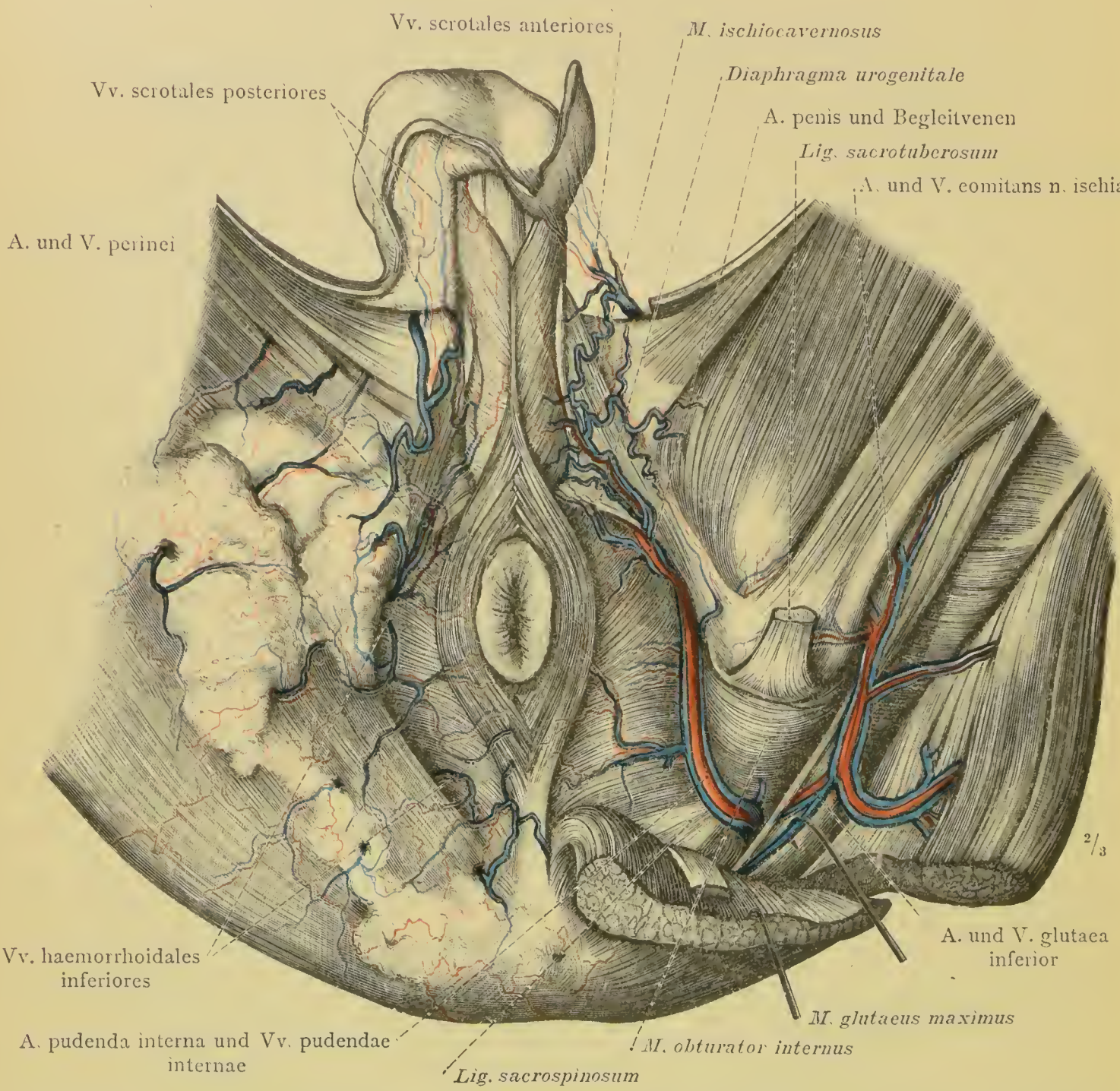

Fig. 1071. Die oberflächlichen und tiefen Venen der männlichen Mittelfleischgegend. (Auf der rechten Körperseite wurden die oberflächlichen Blutgefässe dargestellt und das Unterhautfettgewebe stellenweise erhalten. Auf der linken Körperseite wurden der grosse Gesässmuskel und das Lig. sacrotuberosum entzweigeschnitten und auseinandergelegt, um den Durchtritt der A. pudenda interna und der Vv. pudendae internae durch das Foramen ischiadicum minus darzustellen; diese Gefässe wurden auch in der lateralen Wand der Fossa ischiorectalis blossgelegt. Der linke Hoden wurde entfernt, um die vorderen Hodensackvenen und ihre Anastomosen mit den hinteren Hodensackvenen zur Ansicht zu bringen.

Die Venen der männlichen Mittelfleischgegend.

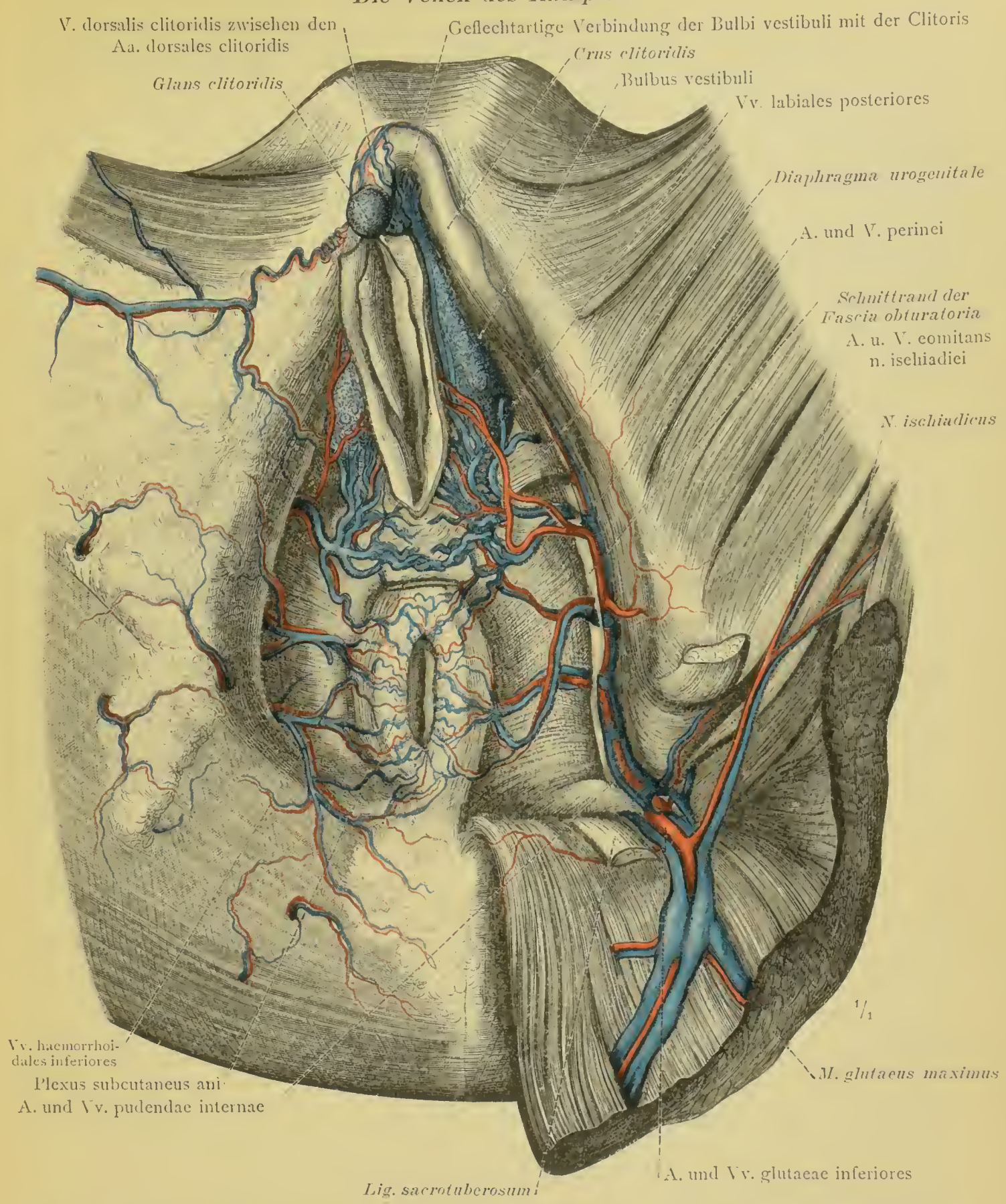

Fig. 1072. Die oberflächlichen und tiefen Venen der weiblichen Mittelfleischgegend: Die unteren Mastdarmvenen, Vv. haemorrhoidales inferiores; der subcutane Venenkranz des Afters, Plexus subcutaneus ani; die Venae pudendae internae; die hinteren Schamlippenvenen, Vv. labiales posteriores; die Rückenvene des Kitzlers, V. dorsalis clitoridis, und die Vorhofszwiebeln, Bulbi vestibuli.

(Auf der rechten Körperseite wurden die oberflächlichen Gefässe dargestellt. Auf der linken Körperseite wurden der grosse Gesässmuskel und das Lig. sacrotuberosum entzweigeschnitten und auseinandergelegt und durch Spaltung der Fascia obturatoria die Vasa pudenda interna in der lateralen Wand der Fossa ischiorectalis blossgelegt. Der M. bulbocavernosus wurde sammt dem vorderen Ende des M. levator ani abgetragen, um die Bulbi vestibuli und die queren Verbindungen der aus denselben ableitenden Venen darzustellen.)

Die Venen der weiblichen Mittelfleischgegend.

Die Venen des Rumpfes.

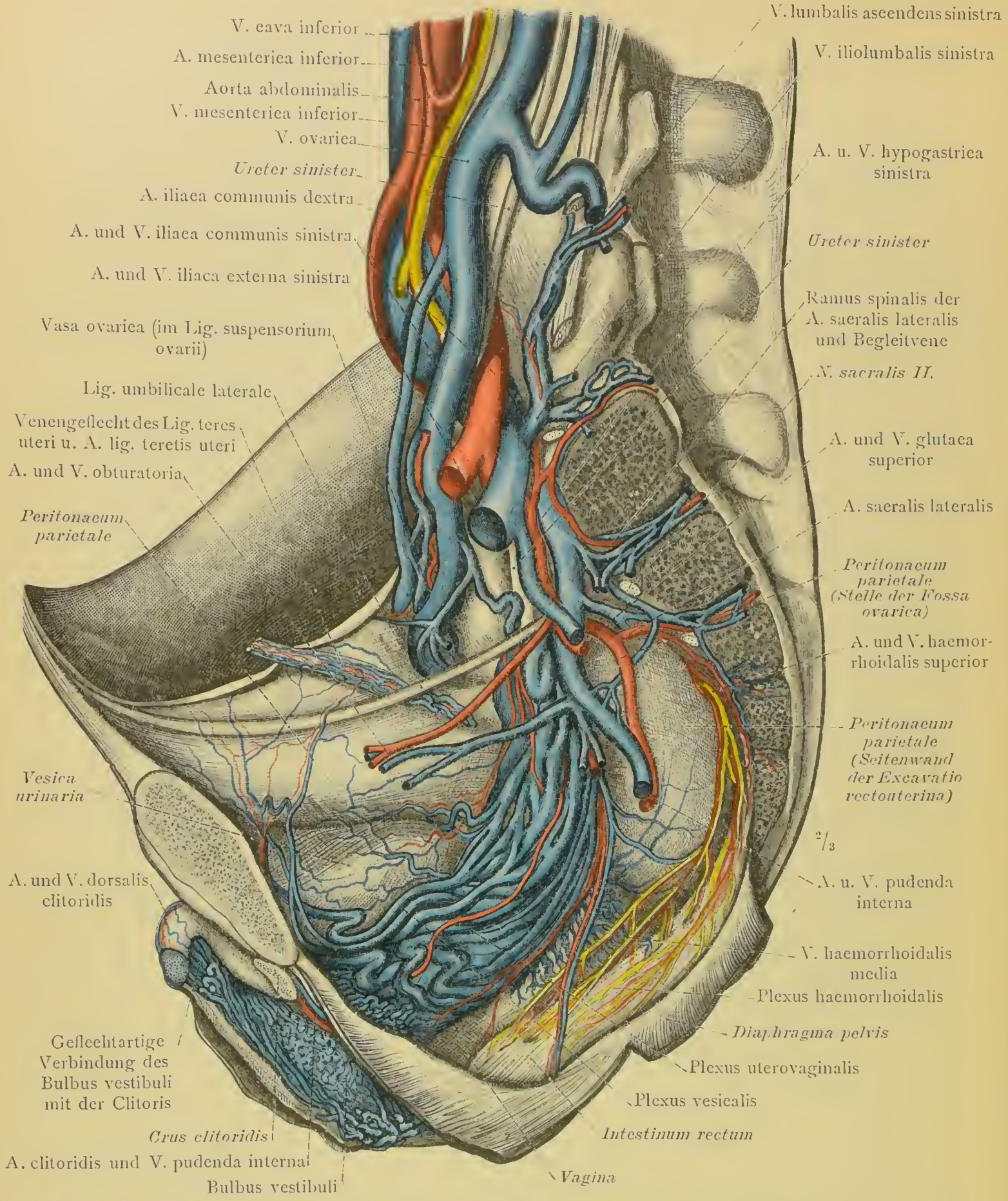

Fig. 1073. Die Eierstockvene, V. ovarica; das Blasenvenengeflecht, Plexus vesicalis, und der Plexus uterovaginalis; das Venengeflecht des Lig. teres uteri. Die mittlere und die obere Mastdarmvene, Vv. haemorrhoidales, superior und media; das Mastdarmvenengeflecht, Plexus haemorrhoidalis. Die Venengeflechte, welche die Rami spinales der Aa. iliolumbalis und sacralis lateralis umspinnen.

(Durch einen Schnitt, welcher vorne nahe der Mittelebene und hinten durch die linken Kreuzbeinlöcher verlief, wurde die linke Beckenwand entfernt, jedoch das parietale Bauchfell derselben bis zu seinem Uebergang auf die Harnblase, die Scheide und den Mastdarm erhalten. Die extraperitonaeal gelegenen Theile dieser Organe wurden, soweit es die denselben anliegenden Venengeflechte zuliessen, blossgelegt. Das Diaphragma pelvis wurde nach unten umgelegt.)

Die Venen des weiblichen Beckens.

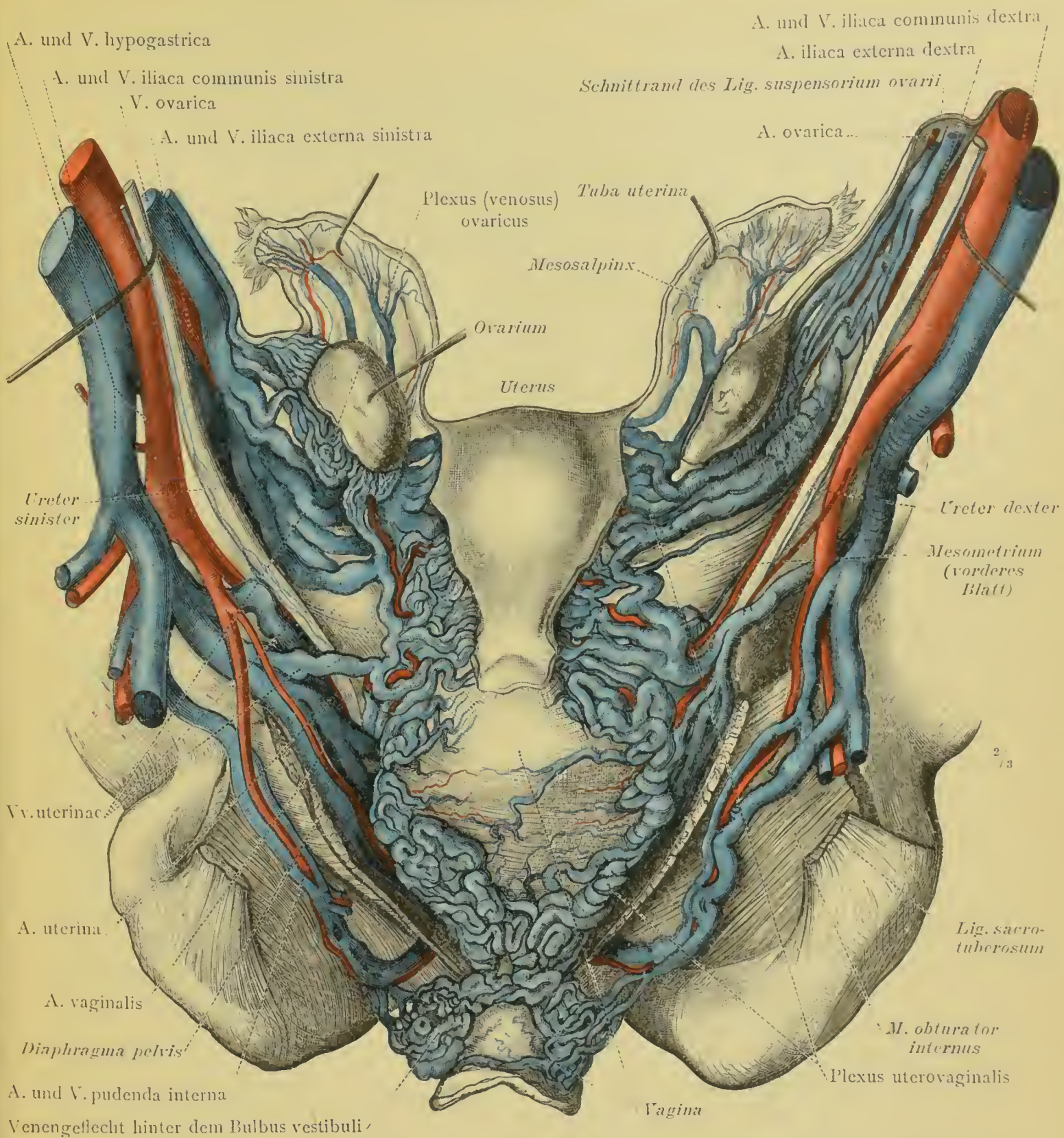

Fig. 1074. Die Venen der Gebärmutter, der Scheide, der Eierstöcke und der Eileiter, von hinten dargestellt: V. ovarica, Eierstockvene; ihr Uebergang in das Venengeflecht des Eierstockes, Plexus (venosus) ovaricus, und ihr Zusammenhang mit den Gebärmuttervenen, Vv. uterinae, und mit dem Plexus uterovaginalis. Die V. pudenda interna und ihre Verbindung mit dem hinter dem Bulbus vestibuli gelegenen Venengeflecht.

(Nachdem die hintere Beckenhälfte durch einen dicht hinter den Sitzbeinstacheln geführten frontalen Schnitt sammt dem Mastdarm entfernt und das hintere Blatt des Mesometrium abgetragen worden war, wurde der Plexus uterovaginalis mit den aus demselben ableitenden Venen dargestellt. Die Eileiter wurden stark hinaufgezogen, um deren Gekröse ausbreiten zu können; der linke Eierstock wurde etwas medianwärts gezogen, um nach Entfernung der lateralen Platte seines Gekröses den Plexus (venosus) ovaricus zur Ansicht zu bringen. Die Vasa iliaca communia wurden sammt den Harnleitern beiderseits lateral abgezogen. Die Vasa pudenda interna wurden durch Entfernung der Fascia obturatoria in der lateralen Wand der Fossa ischiorectalis gänzlich freigelegt.)

Die Venen des weiblichen Beckens.

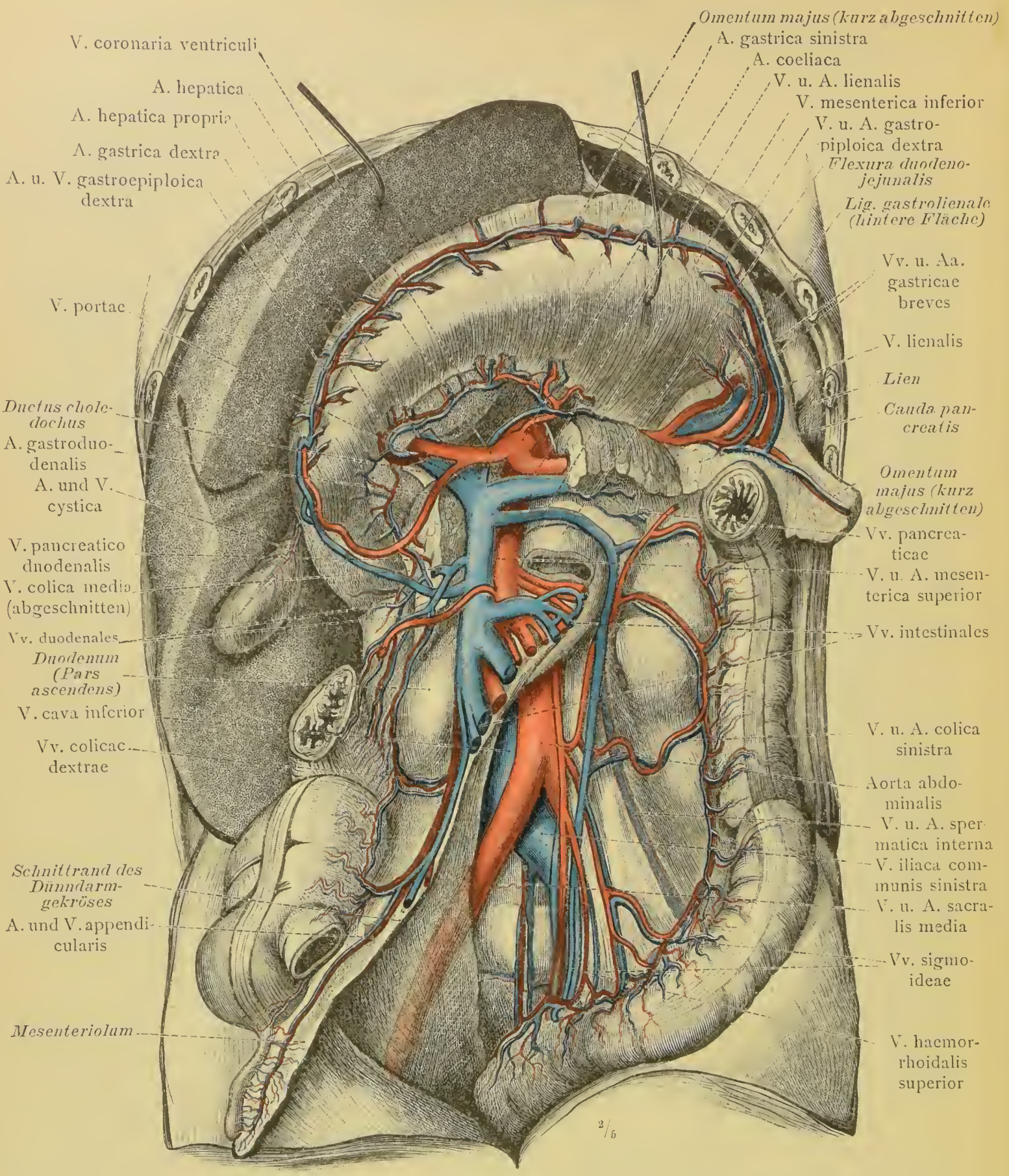

Fig. 1075. Die Zusammensetzung der Pfortader, V. portae, aus der oberen und unteren Gekrösvene, V. mesenterica superior und V. mesenterica inferior, aus der Milzvene, V. lienalis, und der Kranzvene des Magens, V. coronaria ventriculi.
(Das grosse Netz wurde unterhalb des grossen Magenbogens abgeschnitten und der Magen nach oben umgelegt. Das Intestinum jejunum und das Intestinum ileum, sowie die obere Hälfte des Colon ascendens und das Colon transversum wurden entfernt und das Dünndarmgekröse an seiner Wurzellinie abgeschnitten. Der Blinddarm wurde lateral abgezogen, um innerhalb des ausgebreiteten Mesenteriolum die A. und V. appendicularis zur Ansicht zu bringen. Durch theilweise Abtragung des Pancreas wurde die Vereinigung der V. mesenterica superior mit der V. lienalis dargestellt. Die Aorta abdominalis, die V. cava inferior und die V. und A. sacralis media wurden nach Entfernung des sie bedeckenden Peritonaeum parietale blossgelegt.)

Das Pfortadersystem, V. portae.

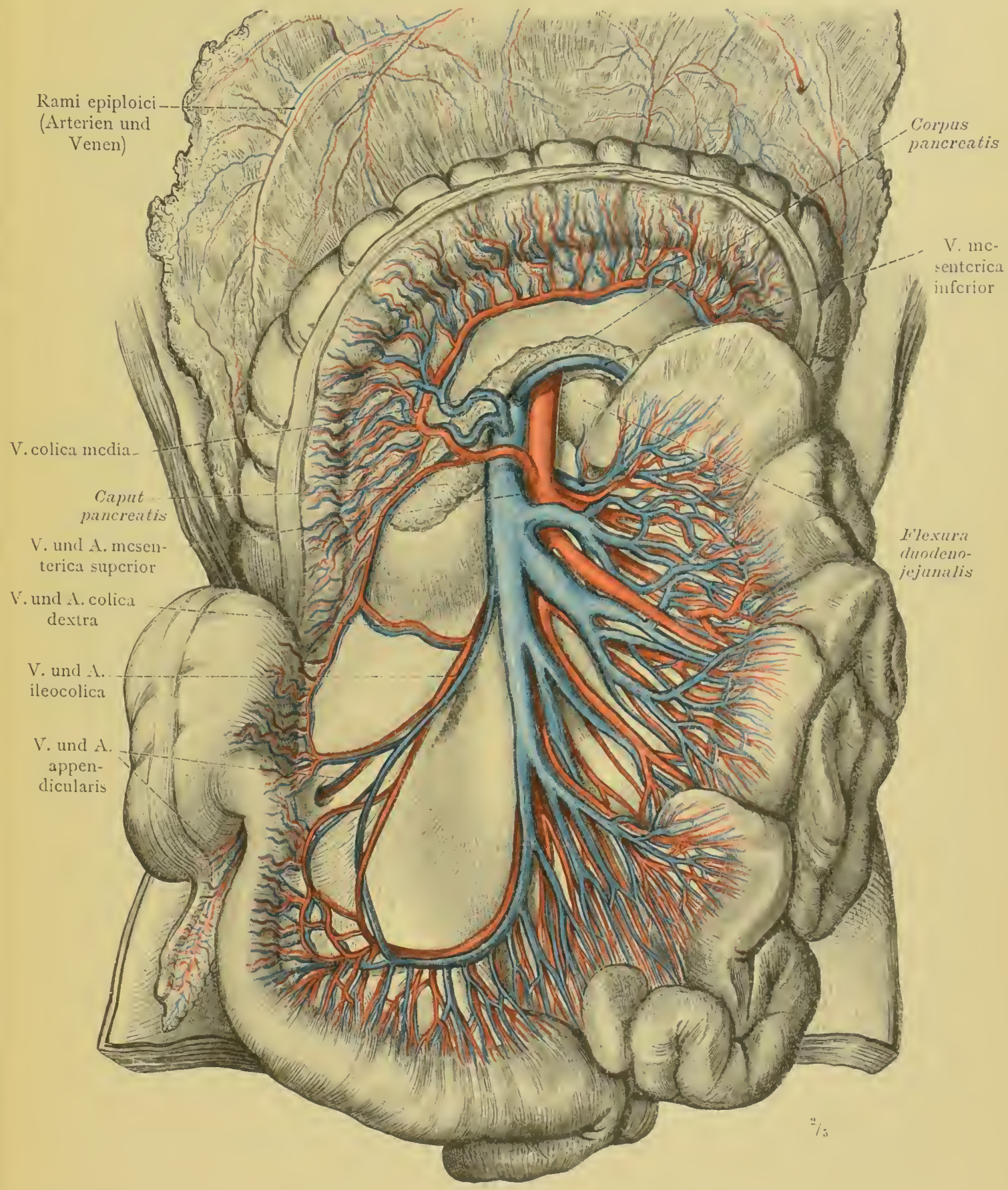

Fig. 1076. Die Zusammensetzung der oberen Gekrösvene, V. mesenterica superior, und das Endstück der unteren Gekrösvene, V. mesenterica inferior. Ansicht von vorne.
(Das Intestinum jejunum und das Intestinum ileum wurden sammt ihrem Gekröse nach links, das Colon und Mesocolon transversum sammt dem angrenzenden Theil des grossen Netzes nach oben umgelegt.)

V. mesenterica superior, die obere Gekrösvene.

VENAE COLLI ET CAPITIS.

DIE VENEN DES HALSES UND DES KOPFES.

Die Venen des Halses und des Kopfes.

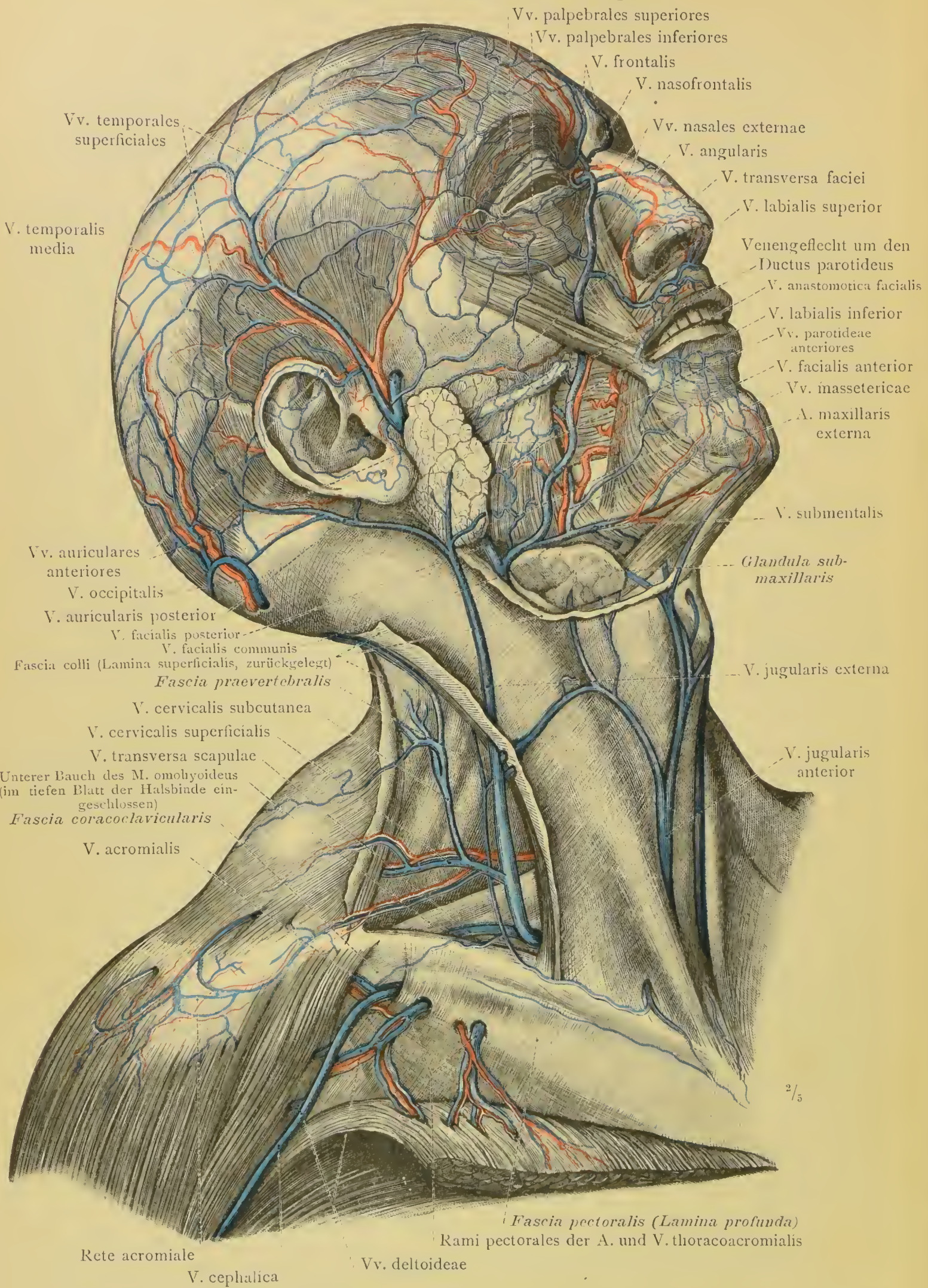

Fig. 1077. Die oberflächlichen Venen des Kopfes und des Halses: die Zusammensetzung der vorderen und der hinteren Gesichtsvene, Vv. faciales, anterior und posterior; die Hinterhauptsvene, V. occipitalis; die vordere und die äussere Drosselvene, Vv. jugulares, anterior und externa; die Hautvene des Nackens, V. cervicalis subcutanea.

Die Venen des Kopfes und des Halses.

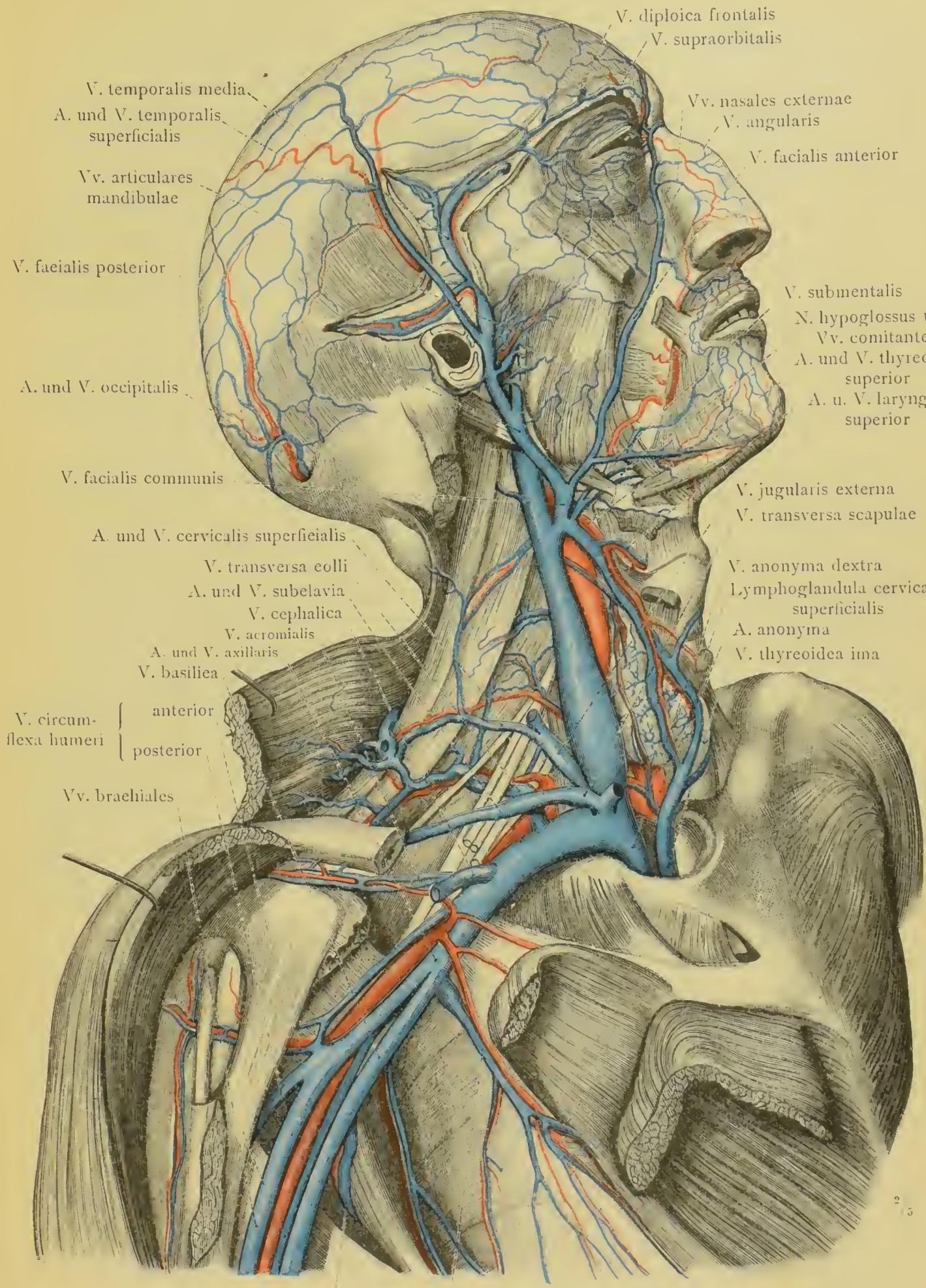

Fig. 1078. Die vordere Gesichtsvene, V. facialis anterior; die Zusammensetzung der hinteren Gesichtsvene, V. facialis posterior; die innere Drosselvene, V. jugularis interna; die Achselvene, V. axillaris. Ansicht von der rechten Seite und von vorne.

Venen des Kopfes, des Halses und der Achselhöhle.

Die Venen des Halses und des Kopfes.

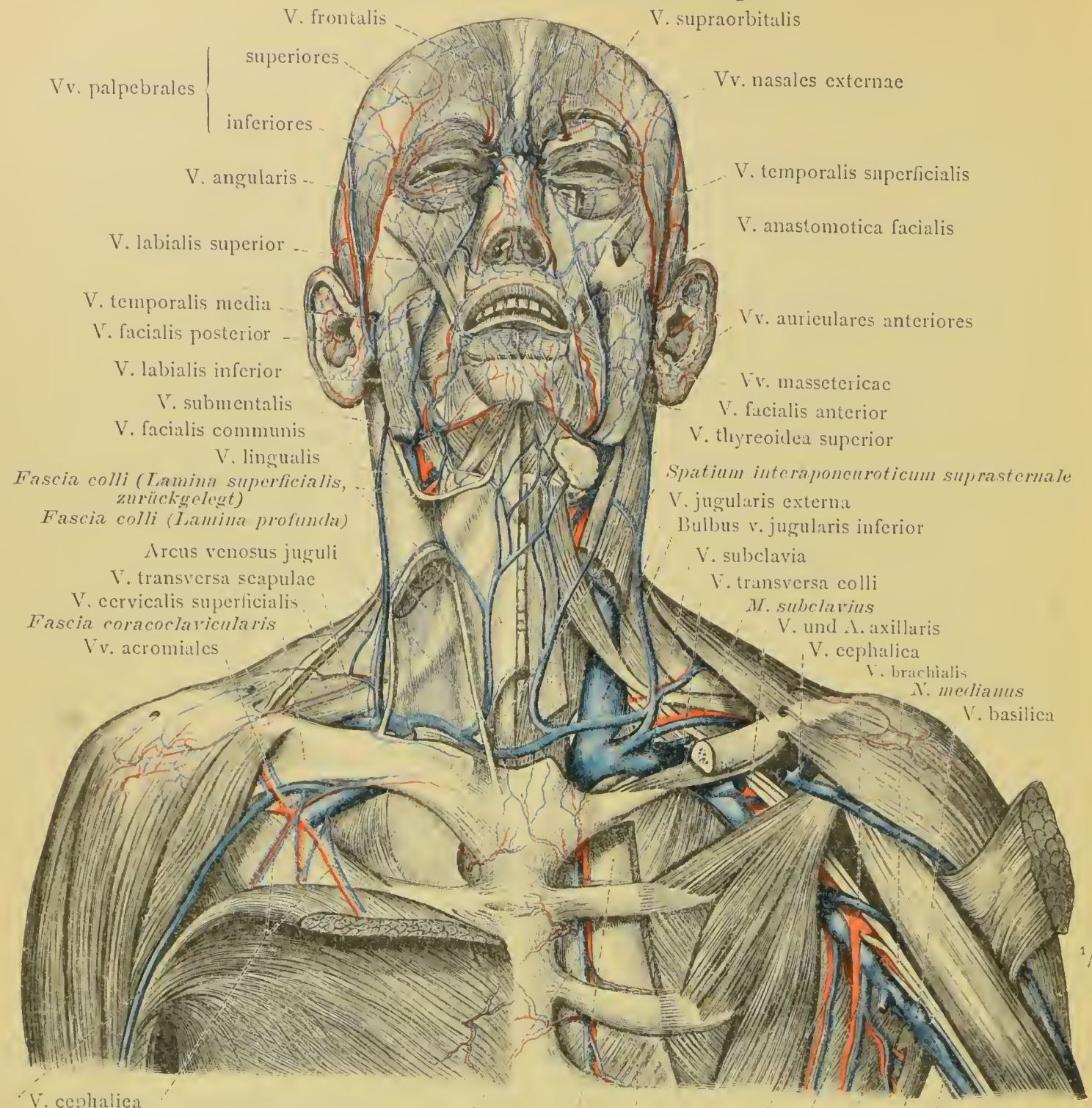

Fig. 1079. Die oberflächlichen Venen des Gesichtes, die oberflächlichen und tiefen Venen des Halses und die Venen der Achselhöhle; Ansicht von vorne.

(An der rechten Seite des Halses wurden durch Entfernung des oberflächlichen Blattes der Fascia colli die Fossa submaxillaris, der Vorraum der Fossa supraclavicularis major und das Spatium interaponeuroticum suprasternale eröffnet. Die untere Hälfte des rechten Kopfwenders wurde sammt dem entsprechenden Theil des oberflächlichen Blattes der Halsbinde entfernt, um die Einmündung des Arcus venosus juguli in das Endstück der V. jugularis externa ersichtlich zu machen. An der linken Halsseite wurde die Halsbinde ganz entfernt und die untere Hälfte des Kopfwenders, sowie das sternale Endstück des Schlüsselbeines abgetragen, um die tiefen Venenstämme und den Angulus venosus zur Ansicht zu bringen. — Auf der rechten Körperseite wurde die Pars clavicularis des grossen Brustmuskels nach unten umgeschlagen und die Achselvene oberhalb des kleinen Brustmuskels blossgelegt. Auf der linken Körperseite wurden nach Entfernung des grossen Brustmuskels die Gefässe und Nerven der Achselhöhle dargestellt. Ferner wurden auf dieser Seite durch theilweise Entfernung der Ligg. intercostalia externa und der inneren Zwischenrippenmuskeln die Vasa mammaria interna blossgelegt und ihr Verhältnis zur Pleura costalis und zum M. transversus thoracis dargestellt.)

Venen des Kopfes, des Halses und der Achselhöhle.

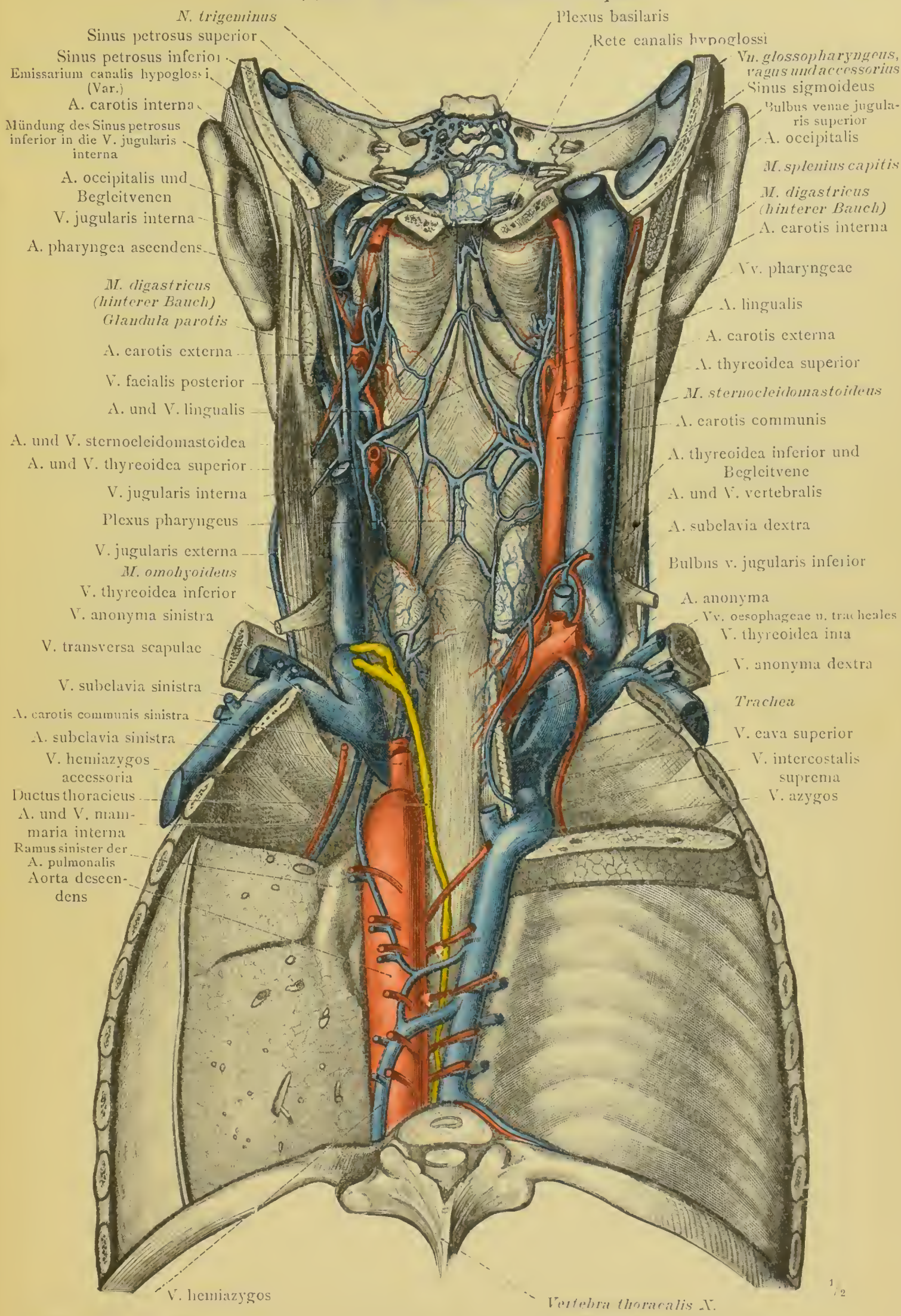

1/2

Fig. 1080. Die Venen des Schlundkopfes, der Luft- und Speiseröhre; Plexus basilaris; Vv. azygos und hemiazygos; Ductus thoracicus. Ansicht von hinten.

Plexus pharyngeus und basilaris. — Vv. azygos und hemiazygos.

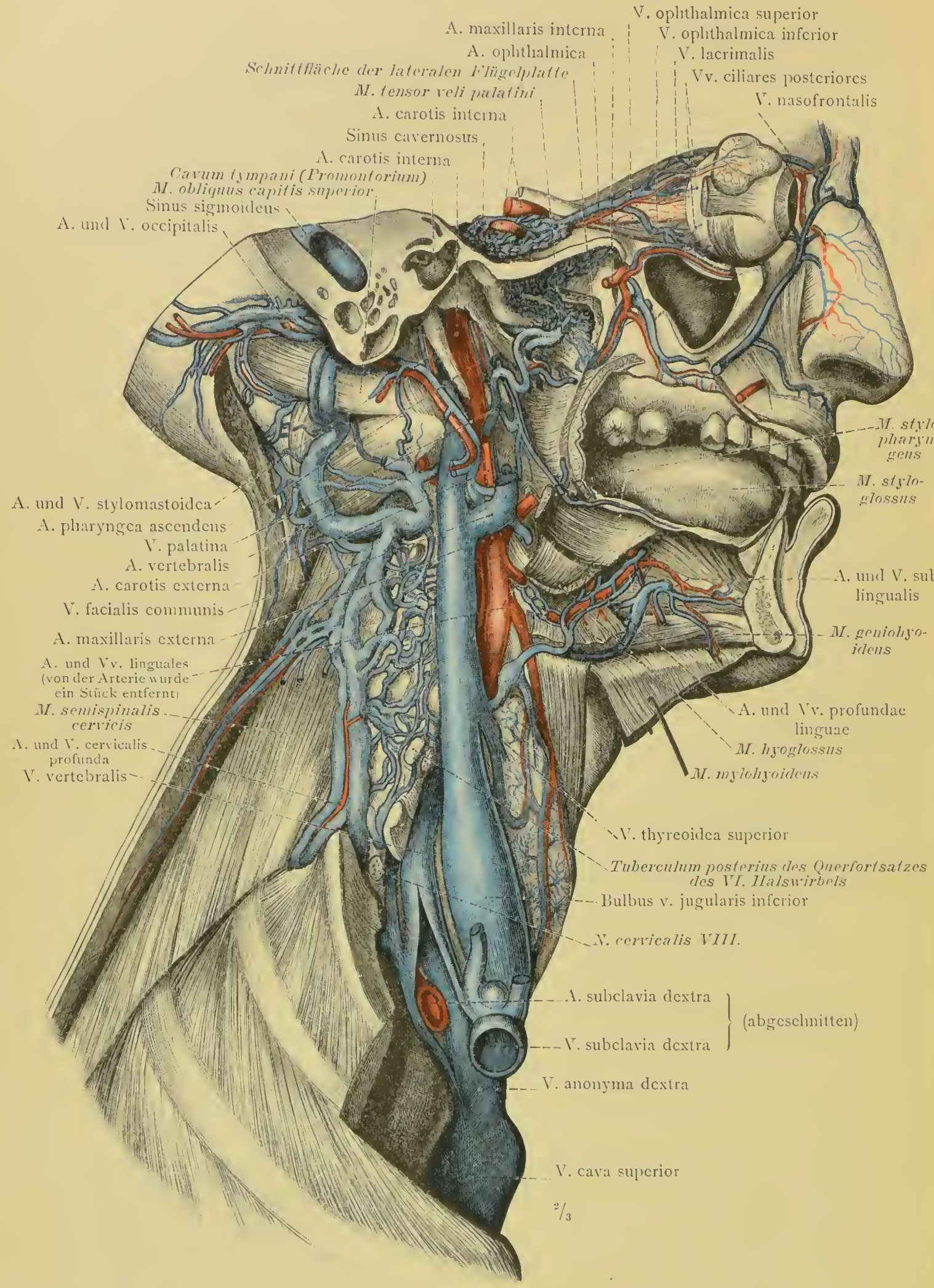

Fig. 1081. Die Venen der Augenhöhle und der Sinus cavernosus; die tiefen Eingeweidevenen des Kopfes und des Halses; die tiefe Nackenvene und die Wirbelvene, V. cervicalis profunda und V. vertebralis. Ansicht von der rechten Seite.

Die tiefen Venen des Halses und des Kopfes.

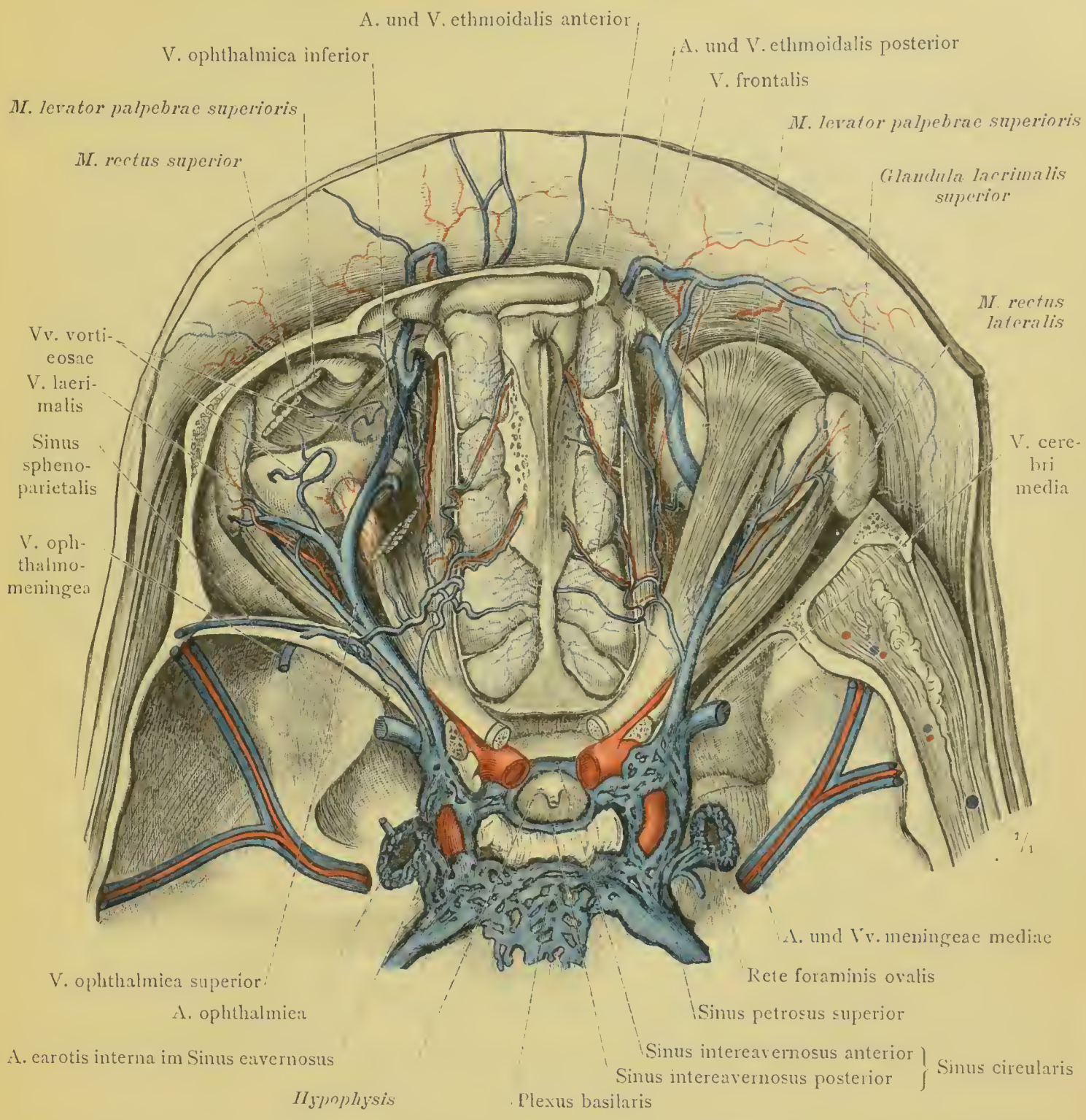

Fig. 1082. Die Venen der Augenhöhle in der Ansicht von oben: Die obere Augenhöhlenvene, V. ophthalmica superior, ihre Vereinigung mit der unteren Augenhöhlenvene, V. ophthalmica inferior, und ihre Einmündung in den Sinus cavernosus; die vordere und die hintere Siebbeinvene, Vv. ethmoidales, anterior und posterior; die Thränendrüsenvene, V. lacrimalis; die Wirtelvenen, Vv. vorticosae; die Muskelvenen, Vv musculares; die V. ophthalmomeningea, welche in diesem Falle in den Sinus sphenoparietalis einmündet. Der Zellblutleiter, Sinus cavernosus, und die Sinus intercavernosi, anterior und posterior, welche in Verbindung mit den beiden Sinus cavernosi den Kreisblutleiter, Sinus circularis, abschliessen. Das Grundbeingeflecht, Plexus basilaris. Die mittlere Hirnhautarterie und die mittleren Hirnhautvenen, Vv. meningeae mediae. (Die linke Augenhöhle wurde durch Abtragung ihres Daches, die rechte durch Entfernung ihrer oberen und des grösseren Theiles ihrer lateralen Wand eröffnet. Rechts wurden sämmtliche Muskeln der Augenhöhle erhalten; links wurden die Mm. levator palpebrae superioris und rectus superior theilweise entfernt, um den ganzen Verlauf der V. ophthalmica superior zur Ansicht zu bringen. Links wurde in der Dura mater, welche die untere Fläche des abgetragenen kleinen Keilbeinflügels bekleidete, der Sinus sphenoparietalis dargestellt und bis zu seiner Einmündung in den Sinus cavernosus verfolgt.)

Venen der Augenhöhle. — Sinus cavernosus und Sinus circularis.

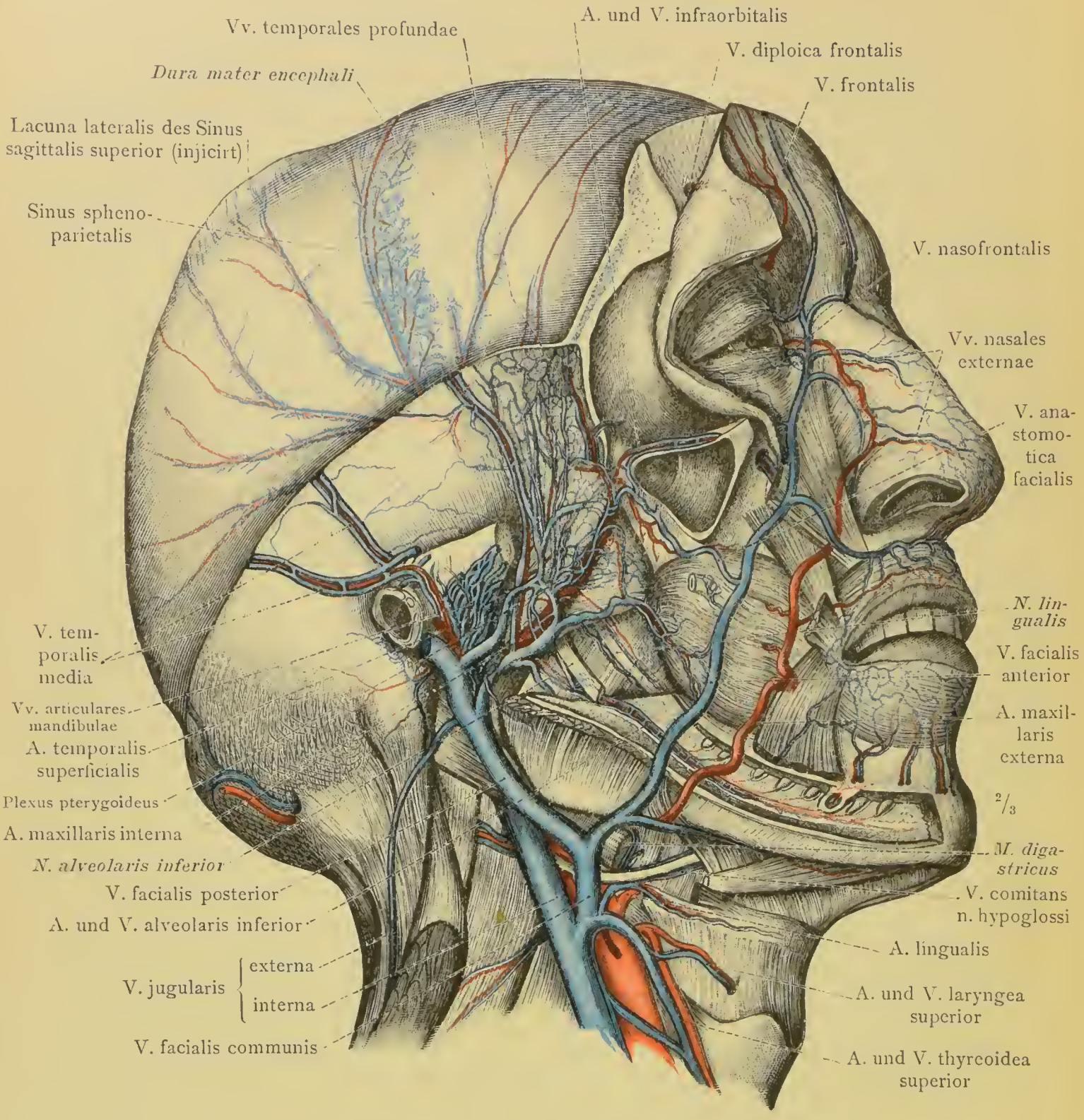

Fig. 1083. Die Zusammensetzung der gemeinschaftlichen Gesichtsvene, V. facialis communis, aus der vorderen Gesichtsvene, V. facialis anterior, und der hinteren Gesichtsvene, V. facialis posterior. Der Plexus pterygoideus, die Venen des Unterkiefers und die Venen der harten Hirnhaut, Vv. meningeae mediae. Ansicht von der rechten Seite.

(Durch theilweise Abtragung des Schädeldaches wurde die Dura mater encephali blossgelegt. Nach Entfernung des Jochbogens, der oberen Hälfte des Unterkieferastes mit Ausnahme des Unterkieferköpfchens und nach Abtragung der Mm. temporalis und masseter wurde der Plexus pterygoideus dargestellt. Nach Eröffnung des Canalis mandibulae wurde die A. alveolaris inferior mit ihrer geflechtartig angeordneten Begleitvene zur Ansicht gebracht.)

Plexus pterygoideus. — Venen der harten Hirnhaut und des Unterkiefers.

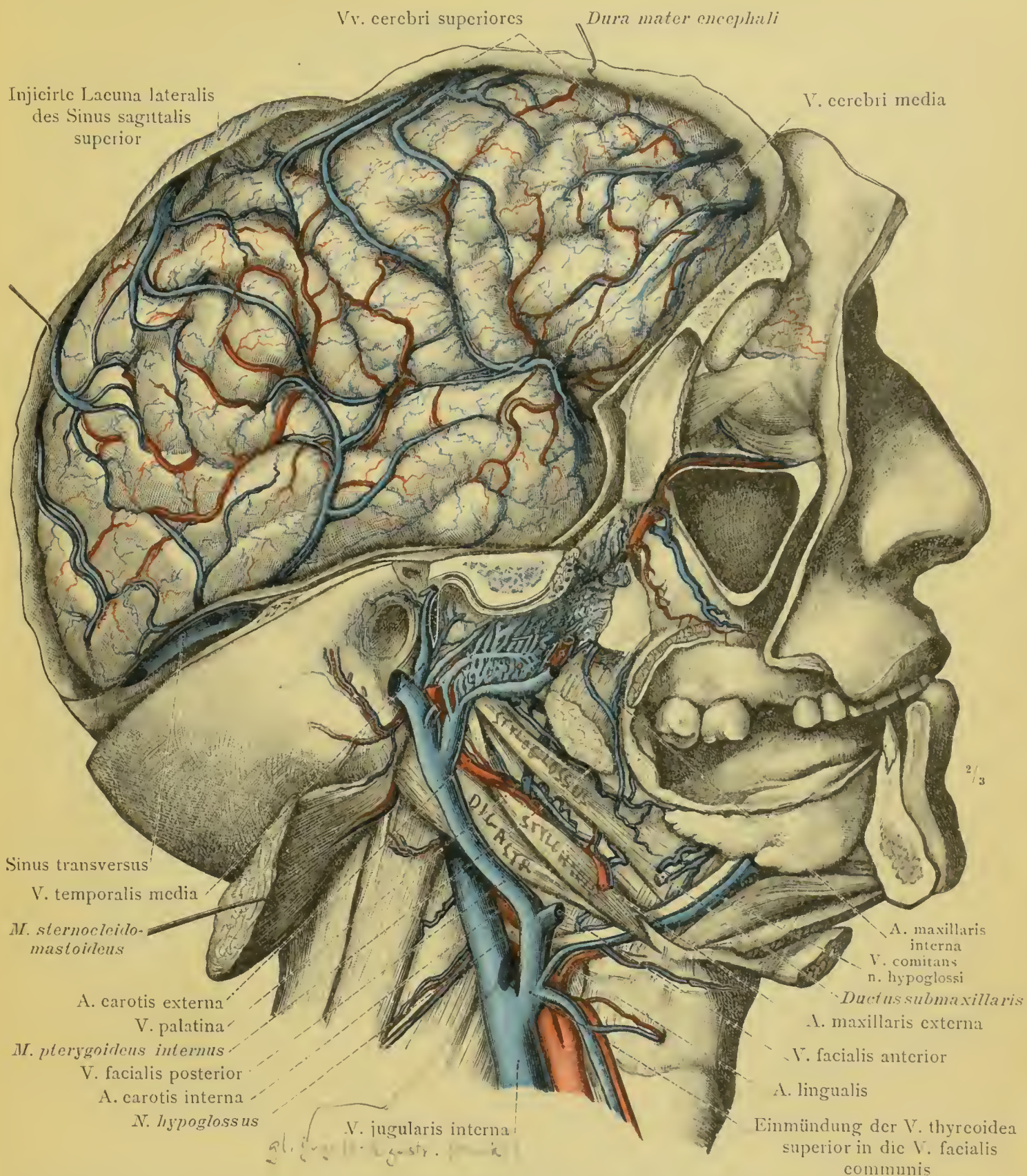

Fig. 1084. Die Venen der convexen Fläche der Grosshirnhemisphären, Vv. cerebri superiores, und ihre Einmündungen; die mittlere Grosshirnvene, V. cerebri media. Die A. maxillaris interna verläuft in diesem Falle statt an der lateralen an der medialen Seite des M. pterygoideus externus, umschlossen von dem tiefen Theil des Plexus pterygoideus, welcher infolge der abweichenden Lage der Arterie stärker als sonst ausgebildet ist. Ansicht von der rechten Seite.

(Nach gänzlicher Entfernung des Schädeldaches und der Dura mater encephali wurden die Venen an der convexen Fläche der rechten Grosshirnhemisphäre blossgelegt und bis zu ihrer Einmündung in die Lacunae laterales des Sinus sagittalis superior verfolgt. Die rechte Unterkieferhälfte wurde mit Zurücklassung des Discus articularis abgetragen. Vom M. pterygoideus externus wurde nur ein Theil des oberen Kopfes, vom M. pterygoideus internus der craniale Stumpf erhalten.)

Plexus pterygoideus. — Venen des Gehirnes.

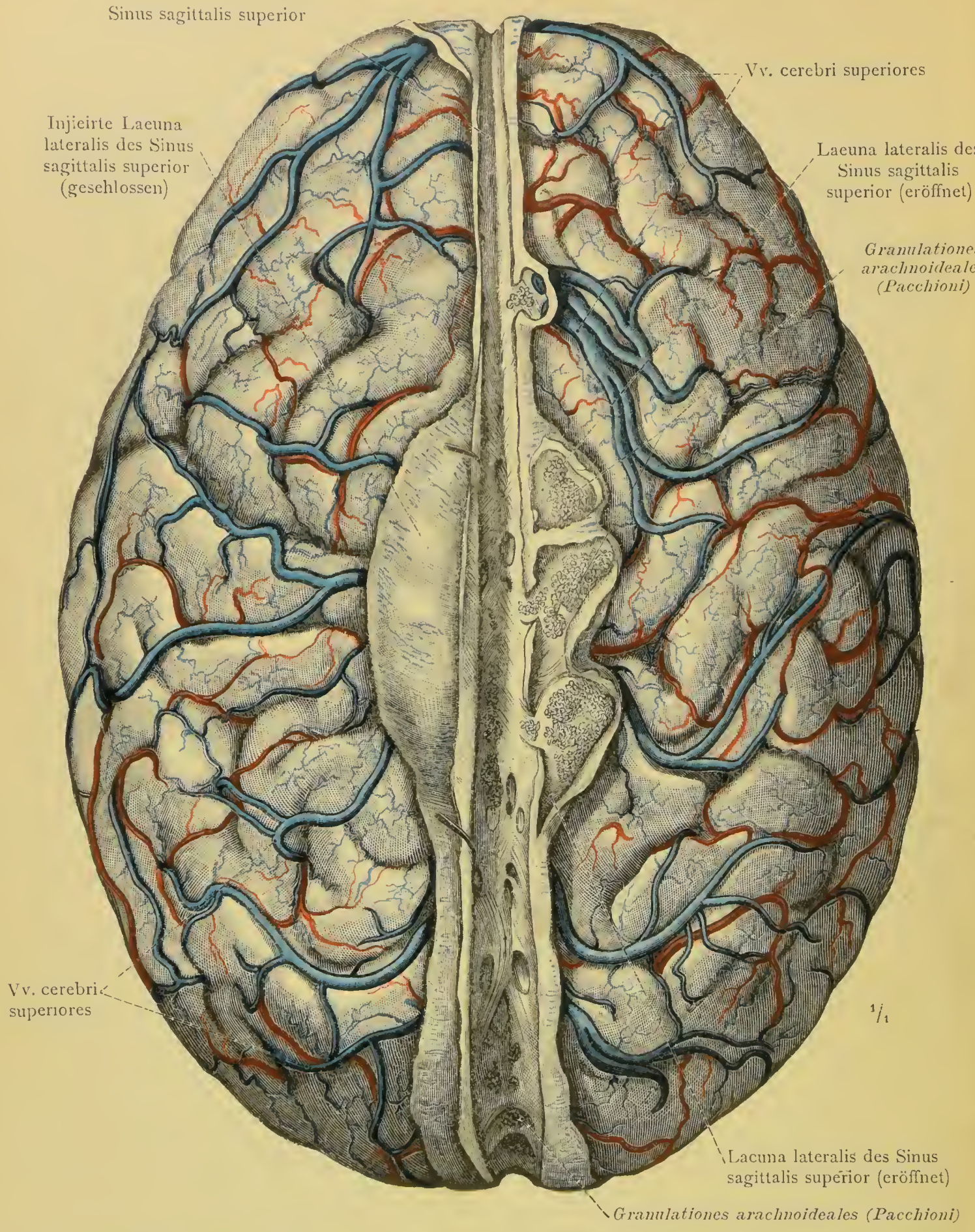

Fig. 1083. Die oberen Grosshirnvenen, Vv. cerebri superiores. Der obere Sichelblutleiter, Sinus sagittalis superior; seine Lacunae laterales und die Beziehungen dieser letzteren zu den oberen Grosshirnvenen und den *Pacchioni*'schen Granulationen, Granulationes arachnoideales. Ansicht von oben.

(Die Dura mater encephali wurde bis auf die nächste Umgebung des von oben eröffneten Sinus sagittalis superior abgetragen. Auf der linken Seite wurden die injicirten Lacunae laterales dieses Blutleiters in geschlossenem Zustand dargestellt: auf der rechten Seite wurden dieselben von oben eröffnet und die in diese venösen Räume hineingewucherten *Pacchioni*'schen Granulationen zur Ansicht gebracht.)

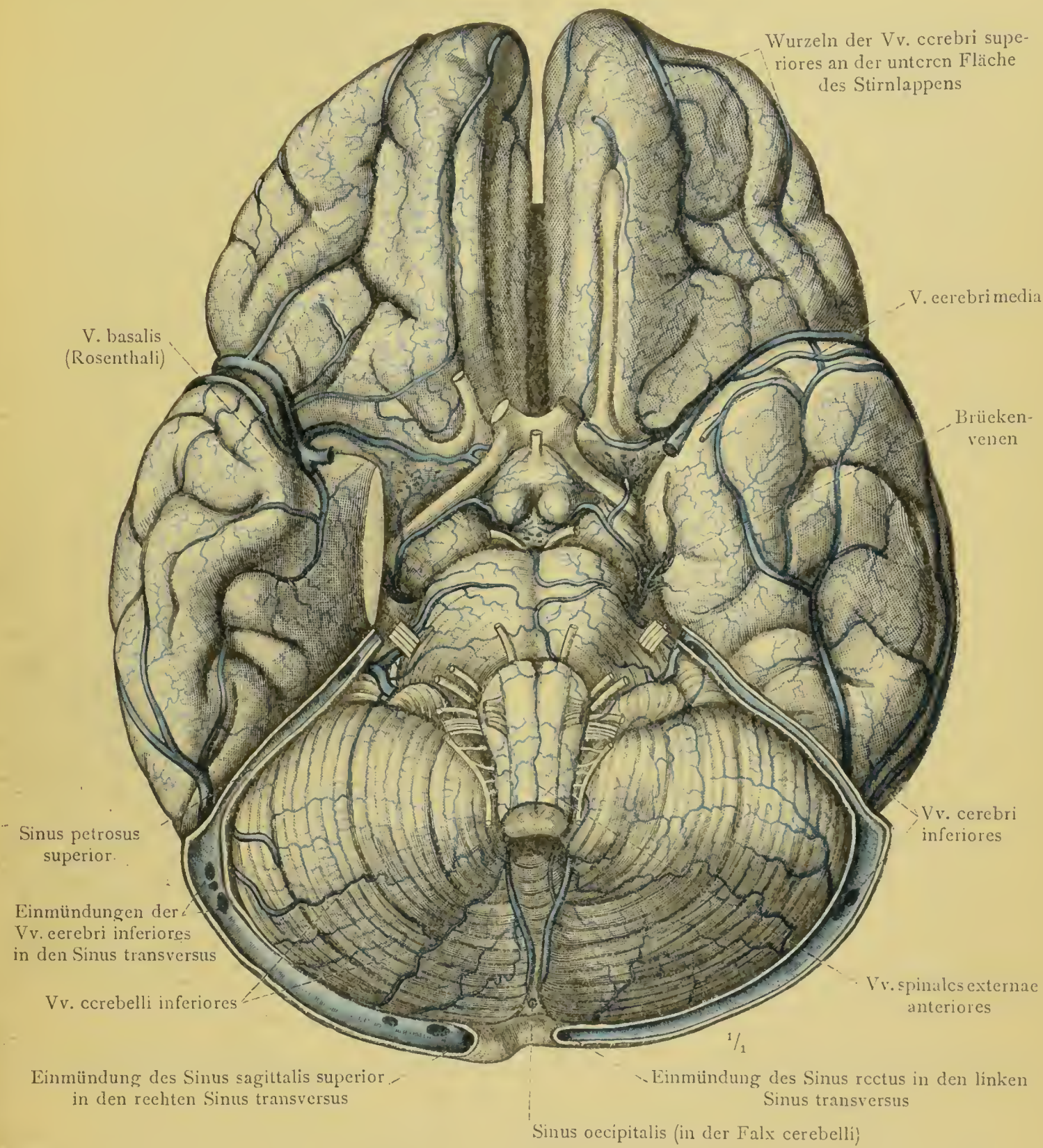

Fig. 1086. Die Venen der Gehirnbasis: die mittlere Grosshirnvene, V. cerebri media; die unteren Grosshirnvenen, Vv. cerebri inferiores; die Wurzeln und der Stamm der *Rosenthal*'schen Vene, V. basalis; die Venen der Brücke und die unteren Kleinhirnvenen, Vv. cerebelli inferiores.

(Das Gehirn wurde sammt dem Tentorium cerebelli aus der Schädelhöhle herausgenommen, wobei entlang den Ansatzrändern des Gezeltes der Sinus transversus und die Sinus petrosi inferiores von unten eröffnet wurden. Die Stirnlappen wurden etwas auseinandergedrängt, um auch die Venen an der medialen Fläche derselben ersichtlich zu machen. Der rechte Schläfenlappen ist von dem Grosshirnstiel abgehoben und von ihm soviel abgetragen, dass der Stamm der *Rosenthal*'schen Vene sichtbar wird.)

Venen des Gehirnes.

VENAE EXTREMITATUM SUPERIORUM ET INFERIORUM.

DIE VENEN DER OBEREN UND UNTEREN GLIEDMASSEN.

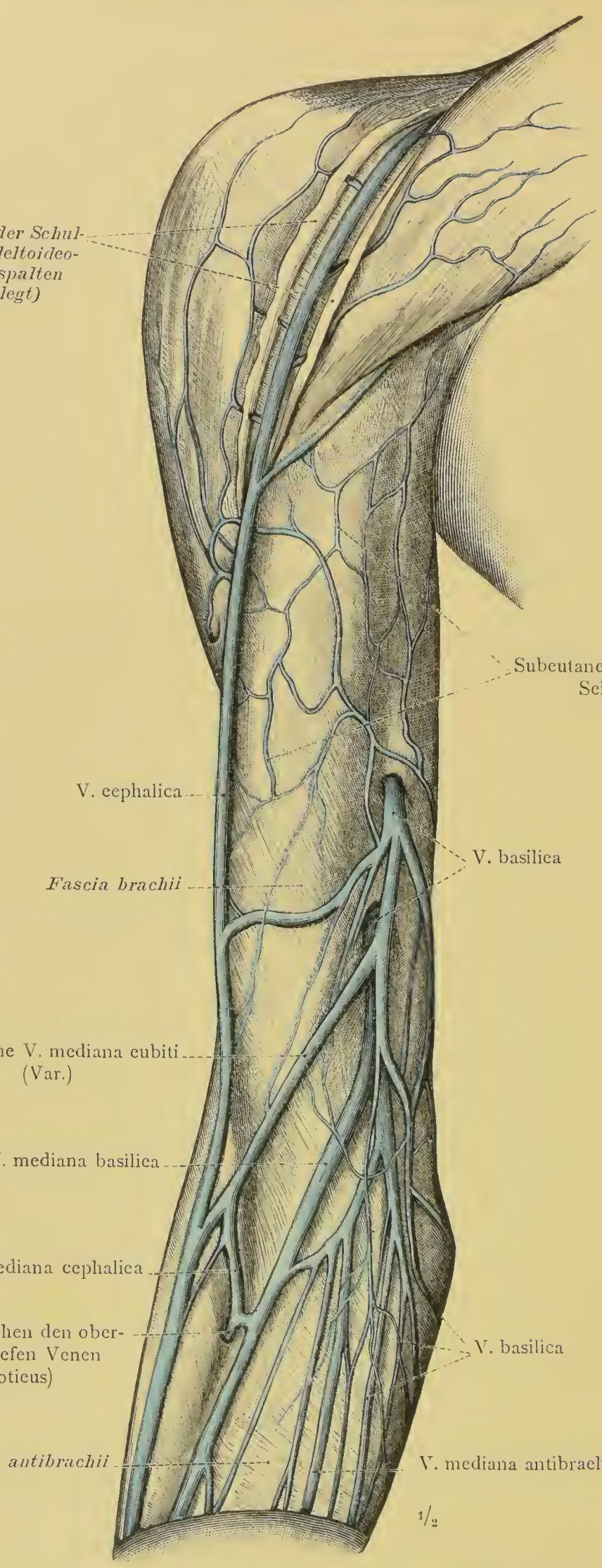

Fig. 1087. Die Hautvenen der vorderen Schultergegend, des Oberarmes und der Ellbogenbeuge.

Hautvenen des Armes.

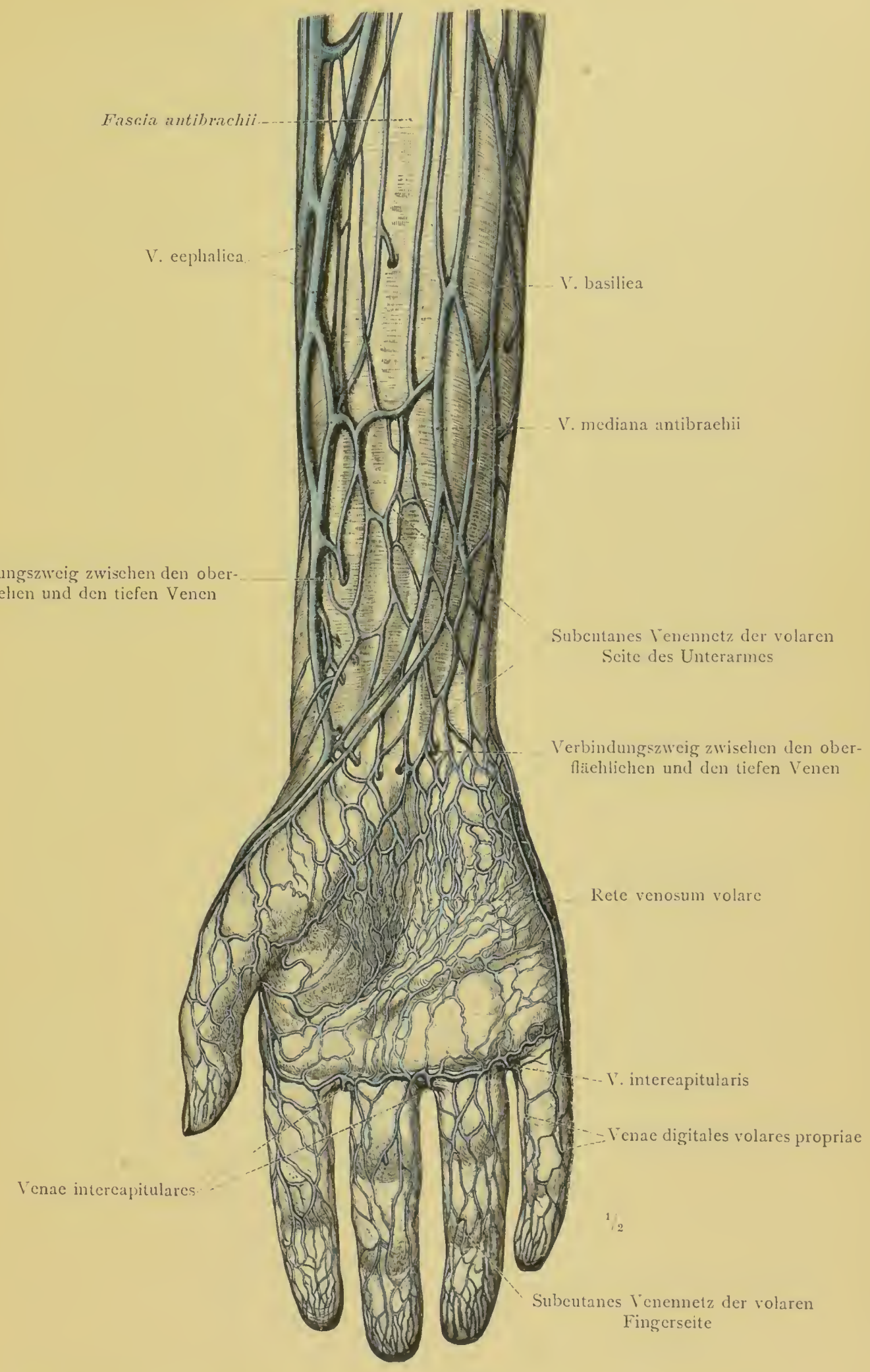

Fig. 1088. Die Hautvenen der volaren Seite des Unterarmes und der Hand.

Hautvenen des Armes.

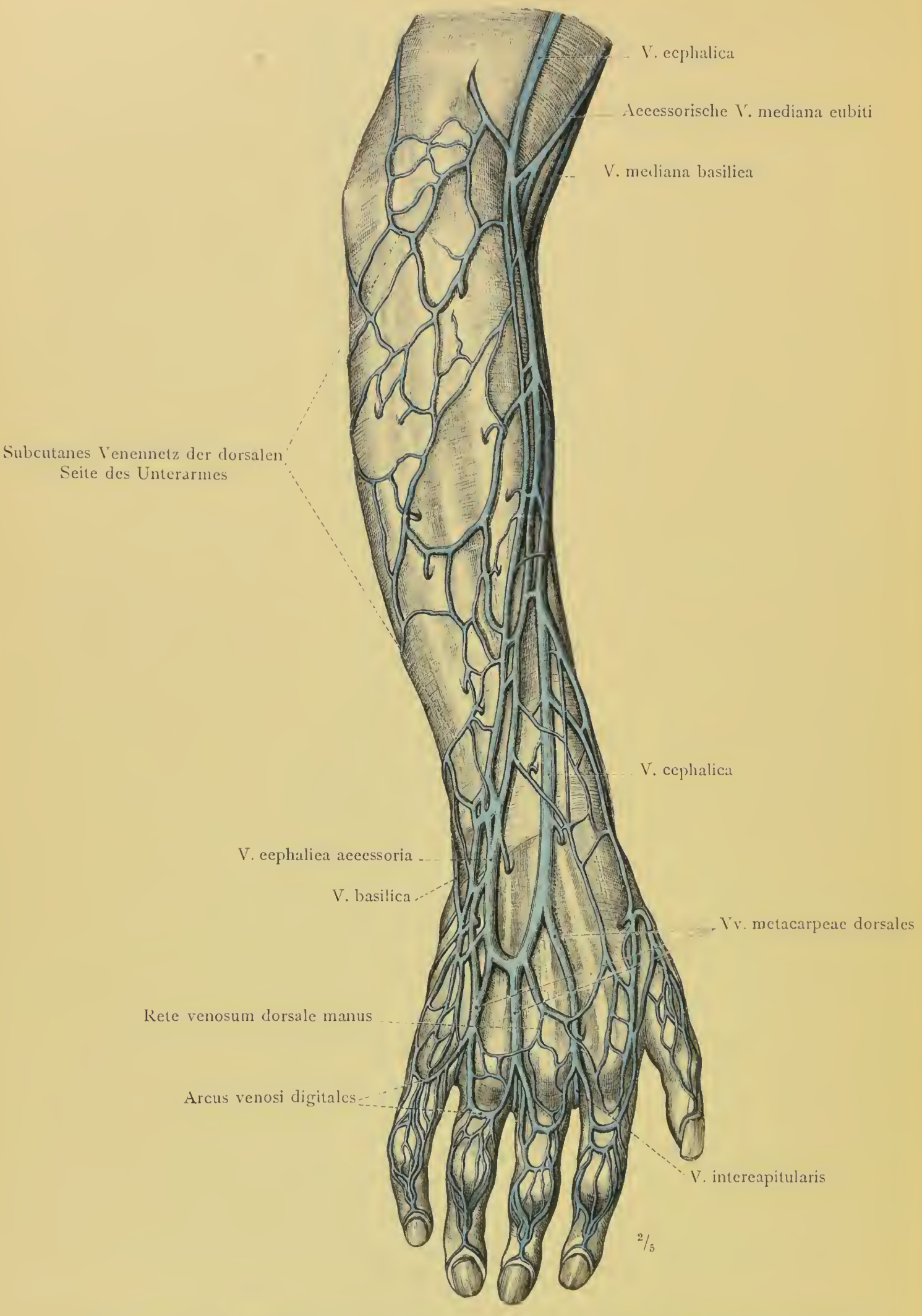

Fig. 1089. Die Hautvenen der dorsalen Seite des Unterarmes und der Hand.

Hautvenen des Armes.

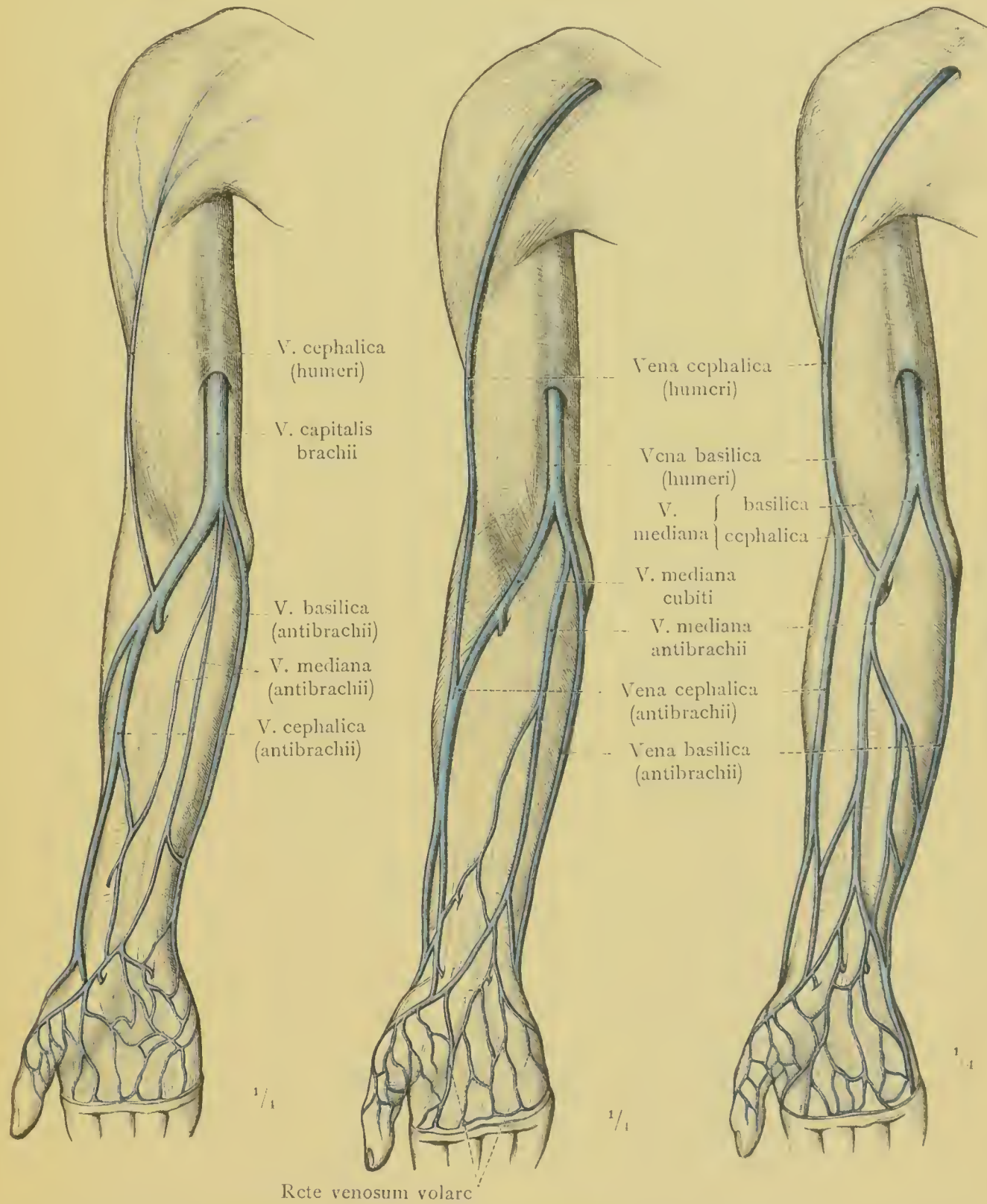

Fig. 1090. Die häufigsten Varianten der Hauptvene des Armes, V. capitalis brachii *(K. v. Bardeleben)*, und ihrer Collateralbahnen.

Hautvenen des Armes.

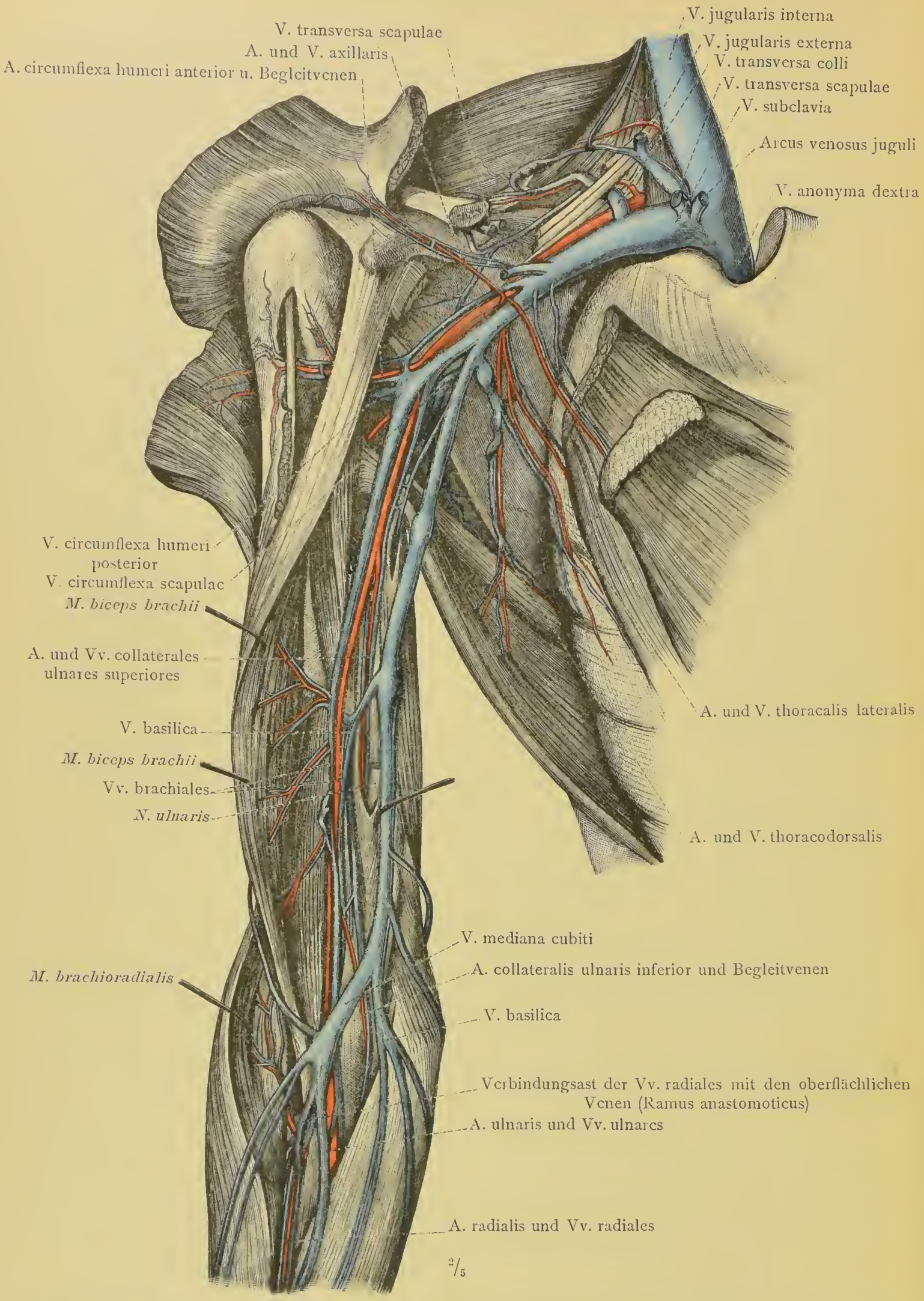

Fig. 1091. Die tiefen Venen und Arterien der Fossa supraclavicularis major, der Achselhöhle und der Vorderseite des Oberarmes; der Zusammenhang zwischen den oberflächlichen und tiefen Venen der Ellbogenbeuge.

Tiefe Venen der Achselhöhle und des Oberarmes.

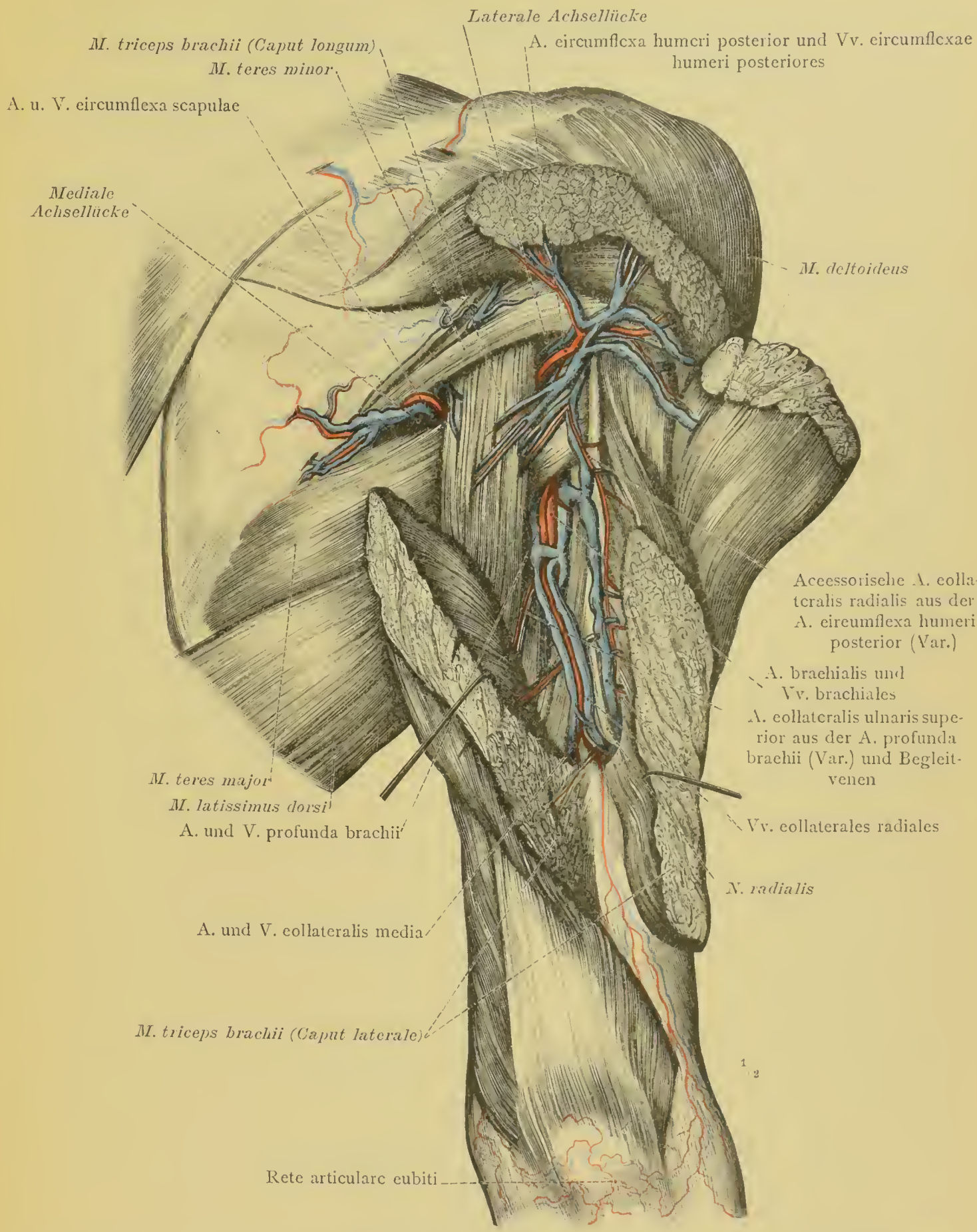

Fig. 1092. Die tiefen Venen und Arterien an der dorsalen Seite der rechten Schulter und des Oberarmes; Ansicht von hinten.
(Der Deltamuskel wurde an seinem hinteren Rand eingeschnitten und auseinandergelegt, der M. teres minor etwas hinaufgezogen, um die durch die beiden Achsellücken durchtretenden Gefässe darzustellen. Der laterale Kopf des M. triceps brachii wurde der Länge nach gespalten und auseinandergelegt, um die Vertheilung der Vasa profunda brachii freizulegen.)

Tiefe Venen der Schulter und des Oberarmes.

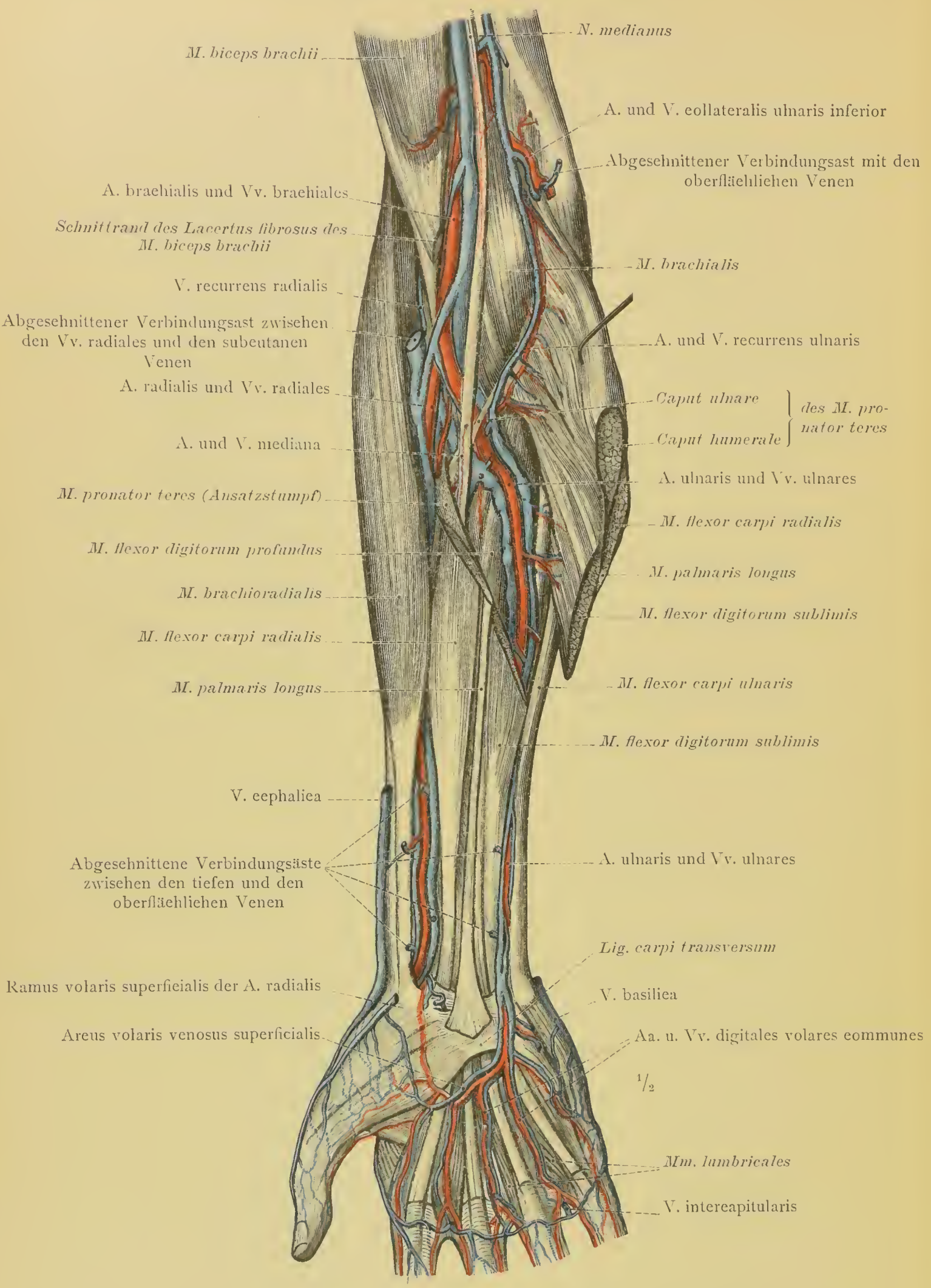

Fig. 1093. Die tiefen Venen und Arterien der Ellbogenbeuge und der volaren Seite des Unterarmes; der oberflächliche venöse und arterielle Hohlhandbogen.

Tiefe Venen des Unterarmes und der Hand.

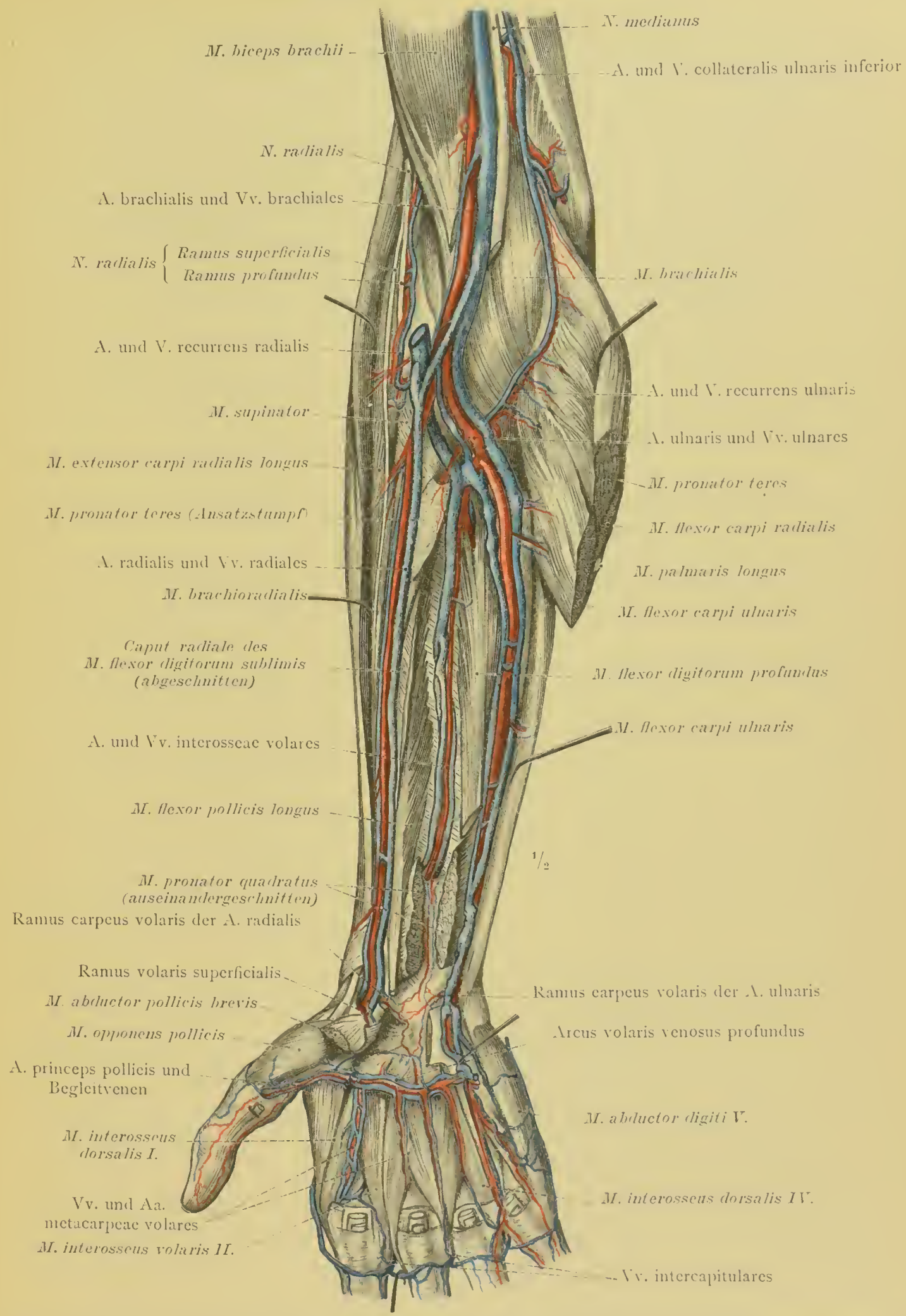

Fig. 1094. Die tiefen Venen und Arterien der Ellbogenbeuge und ihr Zusammenhang mit den tiefen Venen der volaren Seite des Unterarmes; der tiefe venöse und arterielle Hohlhandbogen.

Tiefe Venen des Unterarmes und der Hand.

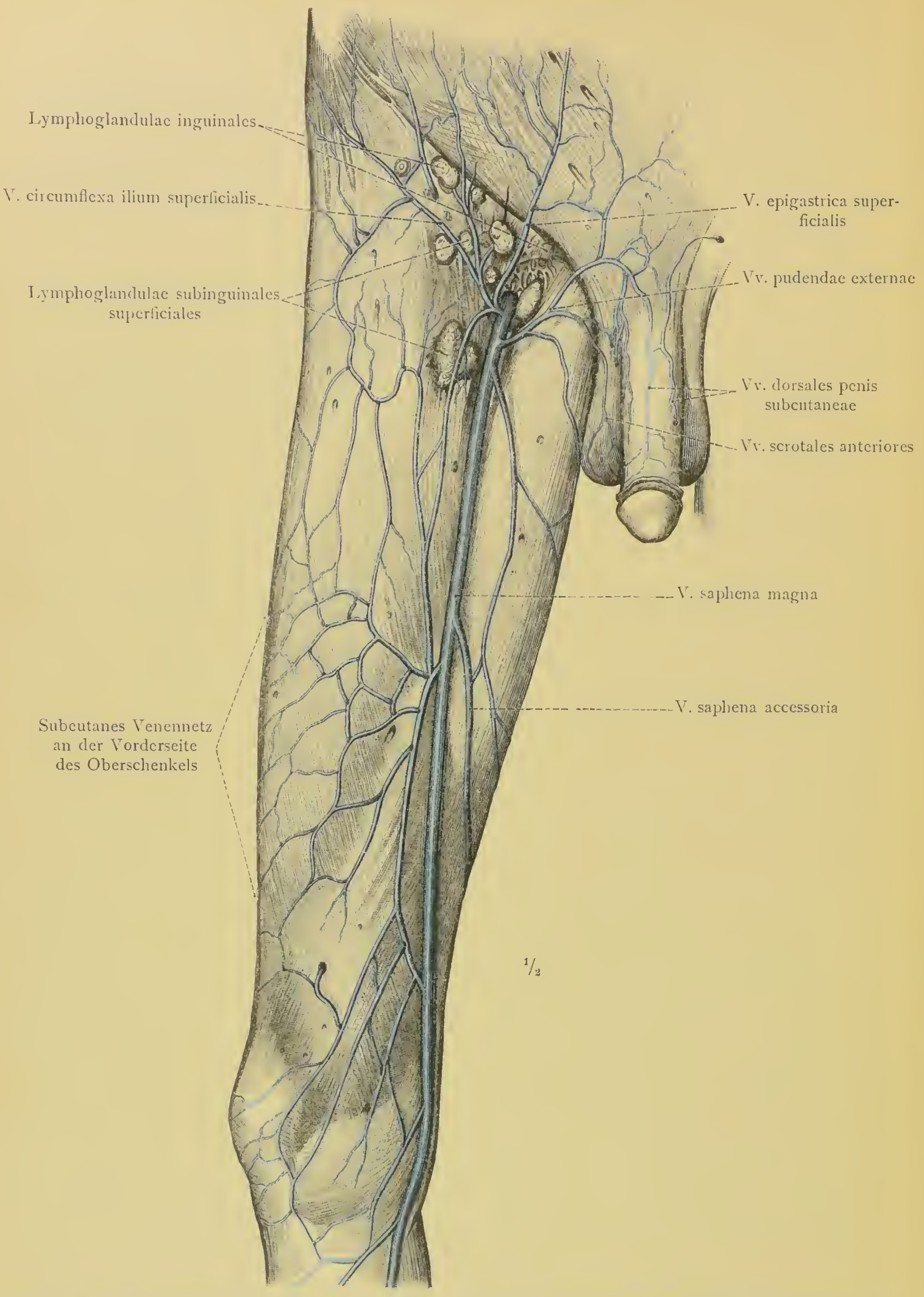

Fig. 1095. Die Hautvenen der vorderen und medialen Seite des rechten Oberschenkels, der unteren Bauchgegend und der äusseren männlichen Geschlechtstheile. Die grosse und die accessorische Rosenvene, V. saphena magna und V. saphena accessoria; die oberflächlichen Lymphknoten der Leisten- und Unterleistengegend.

Hautvenen der unteren Gliedmassen.

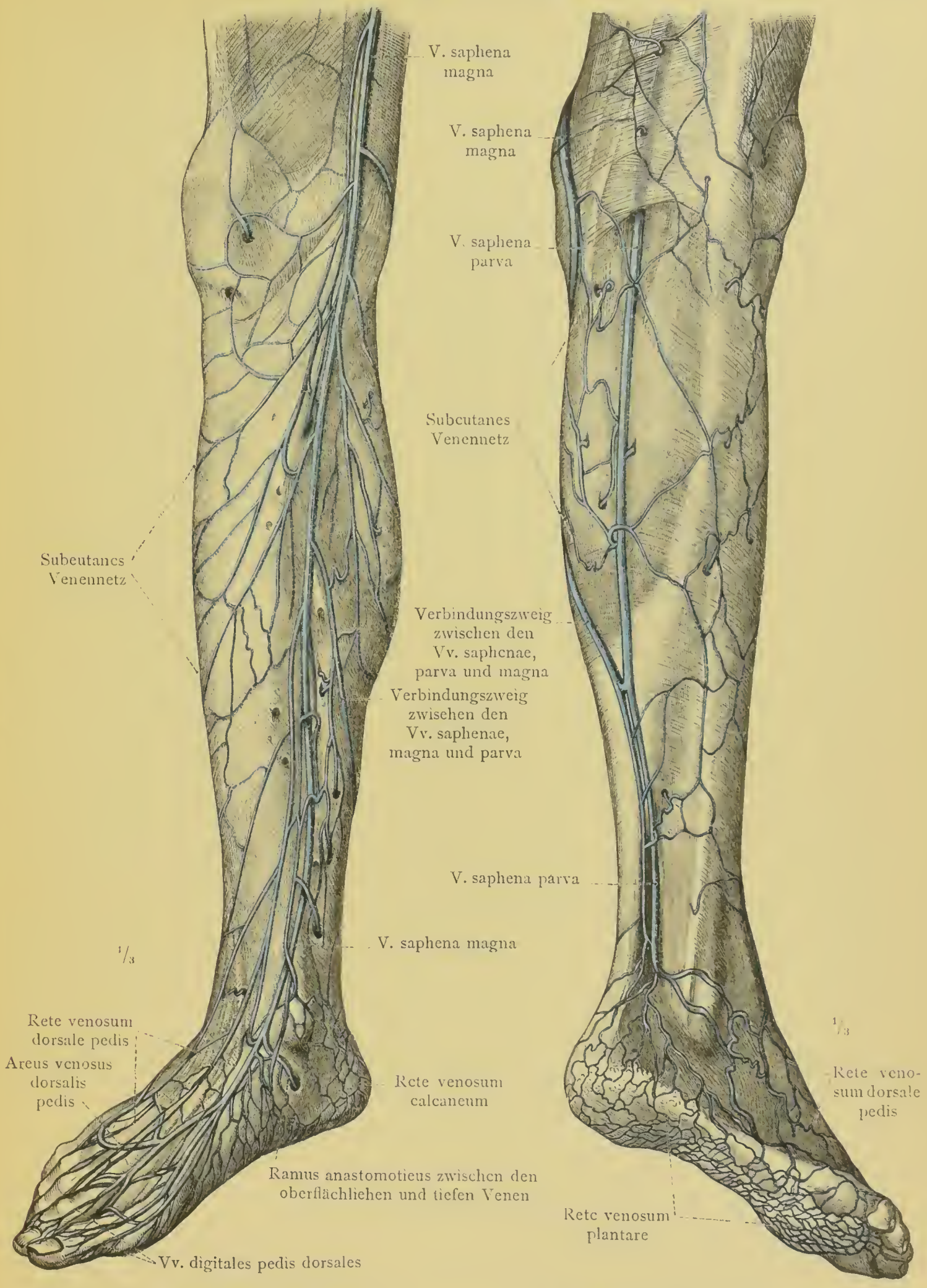

Fig. 1096. Ansicht von der vorderen und medialen Seite.

Fig. 1097. Ansicht von der hinteren und lateralen Seite.

Die Hautvenen des Unterschenkels und des Fusses: Die grosse und die kleine Rosenvene, V. saphena magna und V. saphena parva, und ihre Wurzeln.

Hautvenen der unteren Gliedmassen.

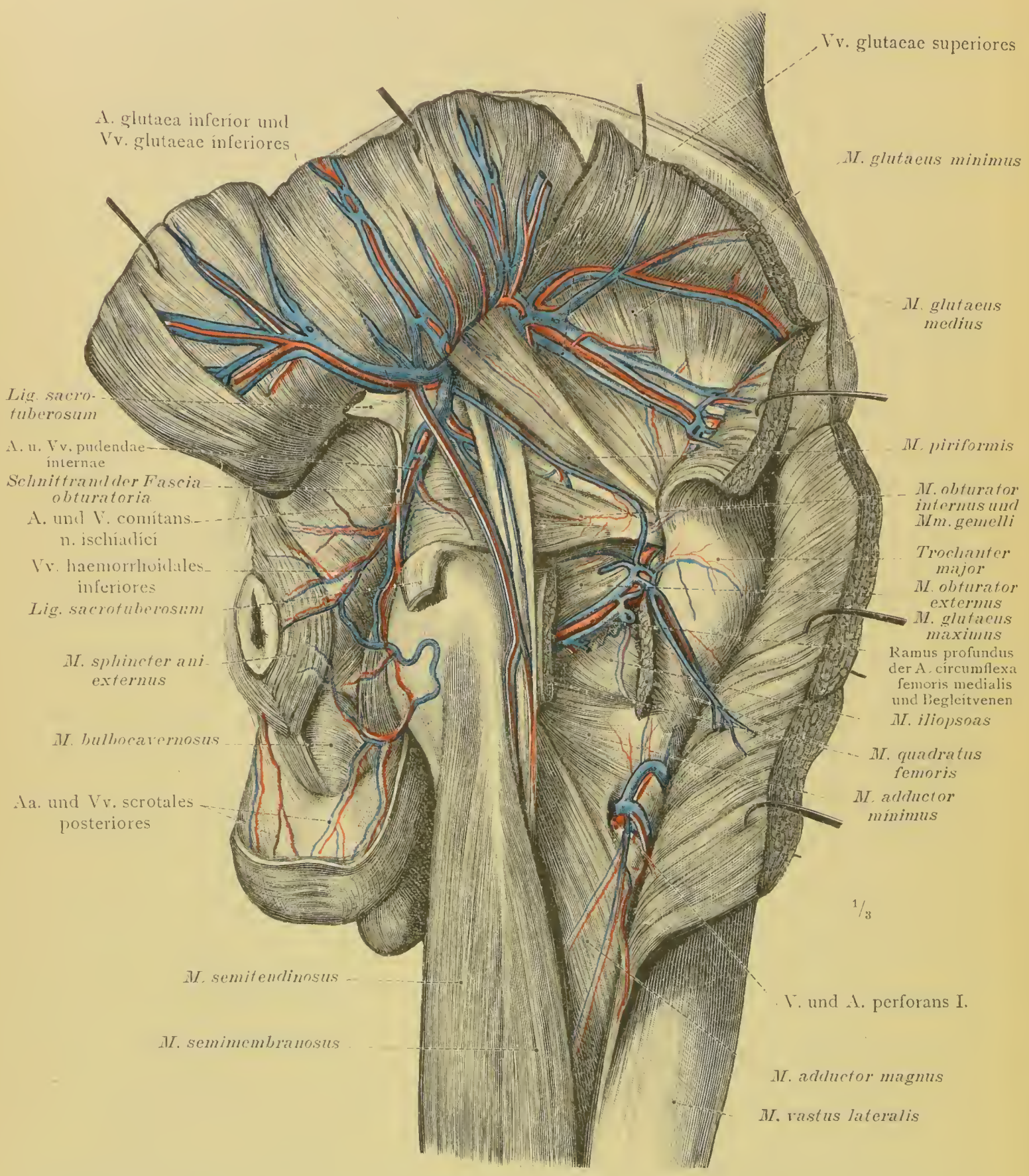

Fig. 1098. Die tiefen Venen und Arterien der rechten Gesässgegend und der Fossa ischiorectalis mit den oberflächlichen Gefässen an der hinteren Seite des Hodensackes. (Der grosse und der mittlere Gesässmuskel, sowie das Lig. sacrotuberosum wurden entzweigeschnitten und auseinandergelegt, der vierseitige Schenkelmuskel theilweise entfernt.)

Tiefe Venen der Gesässgegend.

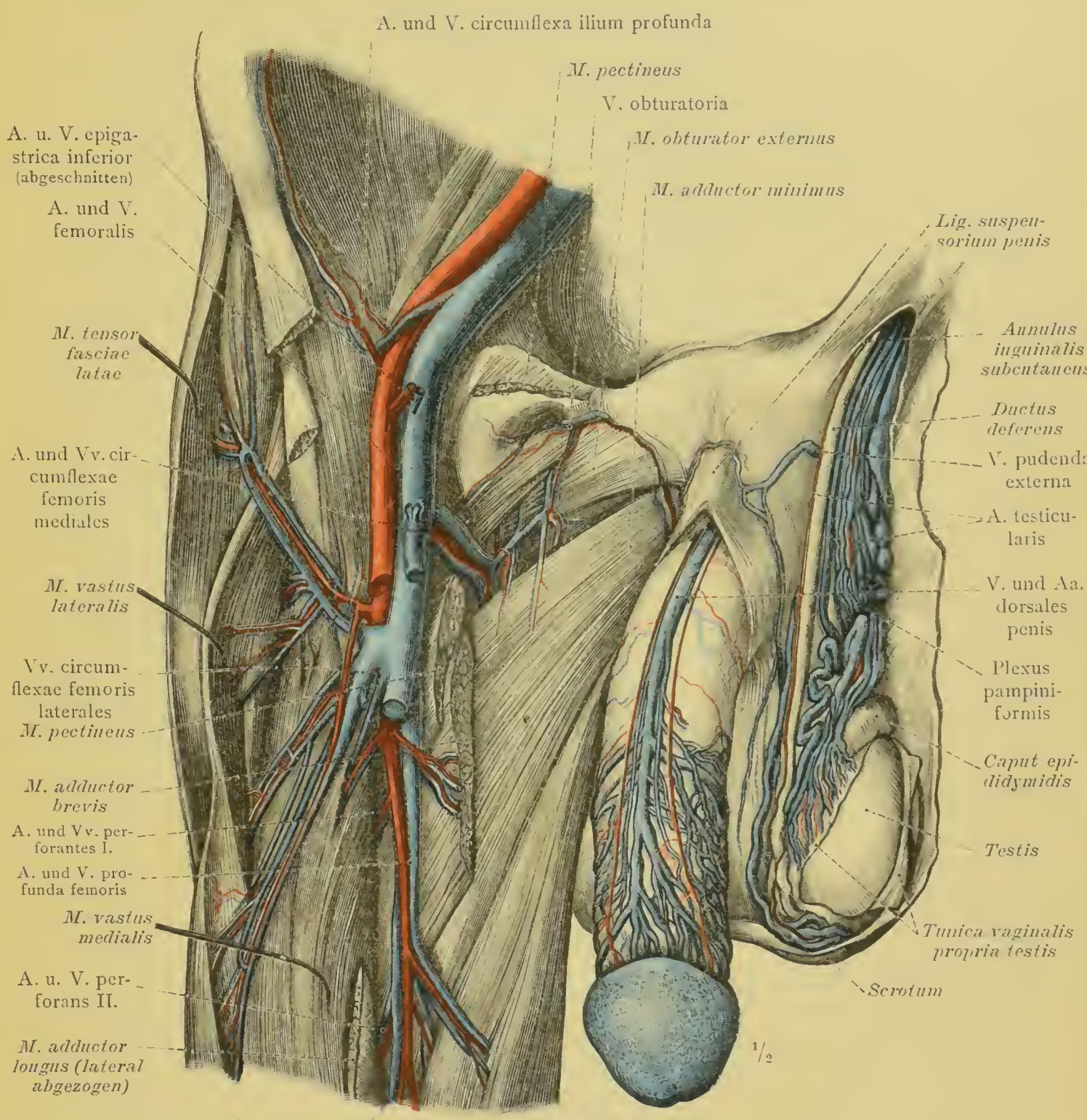

Fig. 1099. Die Vertheilung der V. und A. profunda femoris, die Vasa obturatoria, die dorsalen Blutgefässe des Penis und die Venen des Hodens.

(Die vordere Bauchwand wurde sammt dem Leistenband entfernt; die Mm. pectineus, adductor brevis und longus wurden bis auf kurze Stümpfe abgetragen, um die Vasa obturatoria und circumflexa femoris medialia blosslegen zu können. Auf der rechten Körperseite wurden der Hoden und der Samenstrang entfernt, während auf der linken Seite an denselben das Rankengeflecht, Plexus pampiniformis, dargestellt wurde. Am Penis, welcher von der V. dorsalis aus und durch Einstich in ein Corpus cavernosum injicirt wurde, sind die tiefliegenden Rückengefässe freigelegt worden.)

Tiefe Venen des Oberschenkels und der männlichen Geschlechtsgegend.

Die Venen der unteren Gliedmassen.

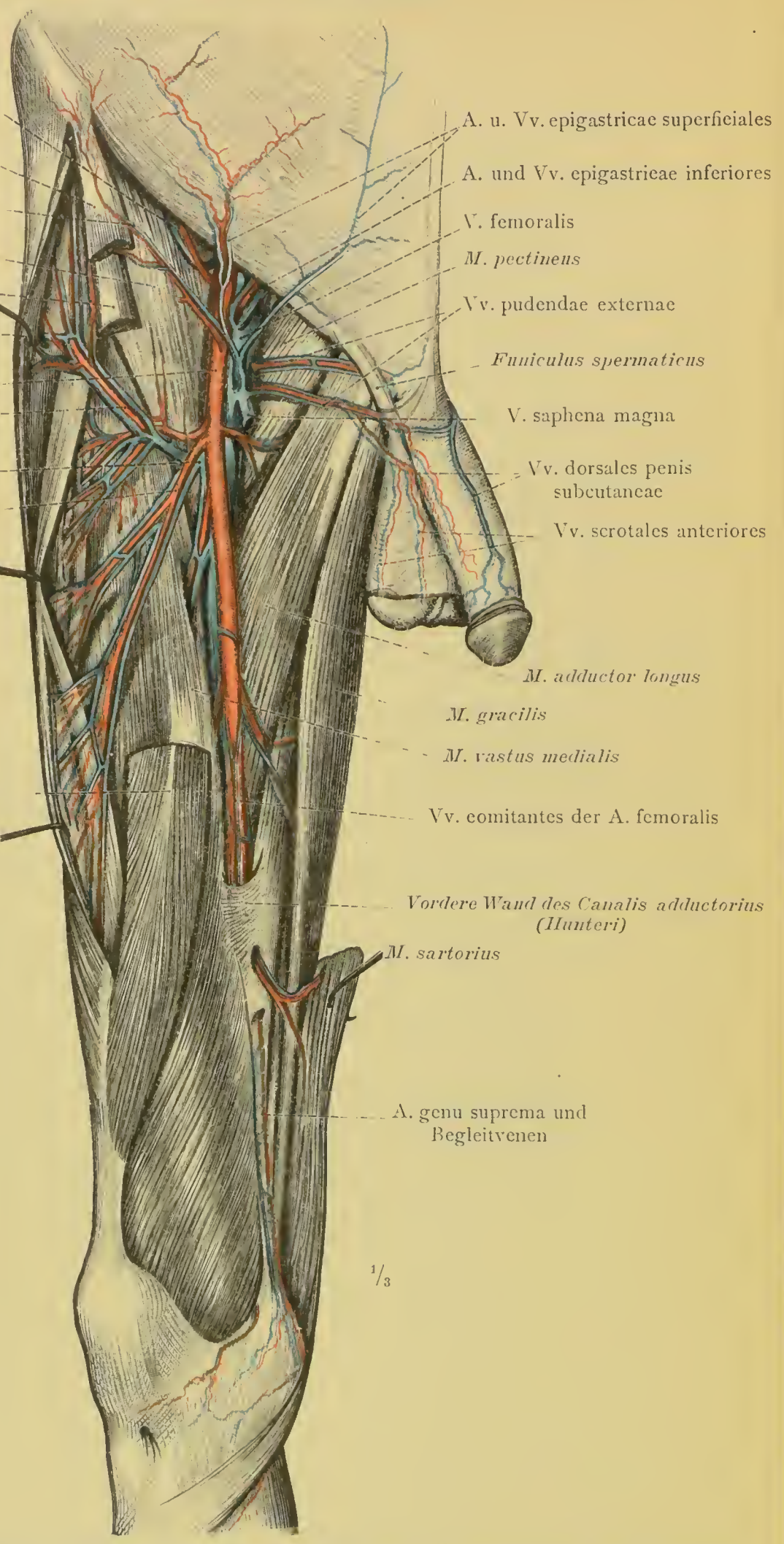

Fig. 1100. Die Schenkelarterie und die Schenkelvene, A. und V. femoralis, bis zu ihrem Eintritt in den *Hunter*'schen Canal, und die Verzweigung der A. und V. circumflexa femoris lateralis; Ansicht des rechten Oberschenkels von vorne.
(Die Mm. sartorius und rectus femoris wurden theilweise entfernt und die Mm. tensor fasciae latae und vastus lateralis lateral abgezogen.)

Tiefe Venen an der vorderen Seite des Oberschenkels.

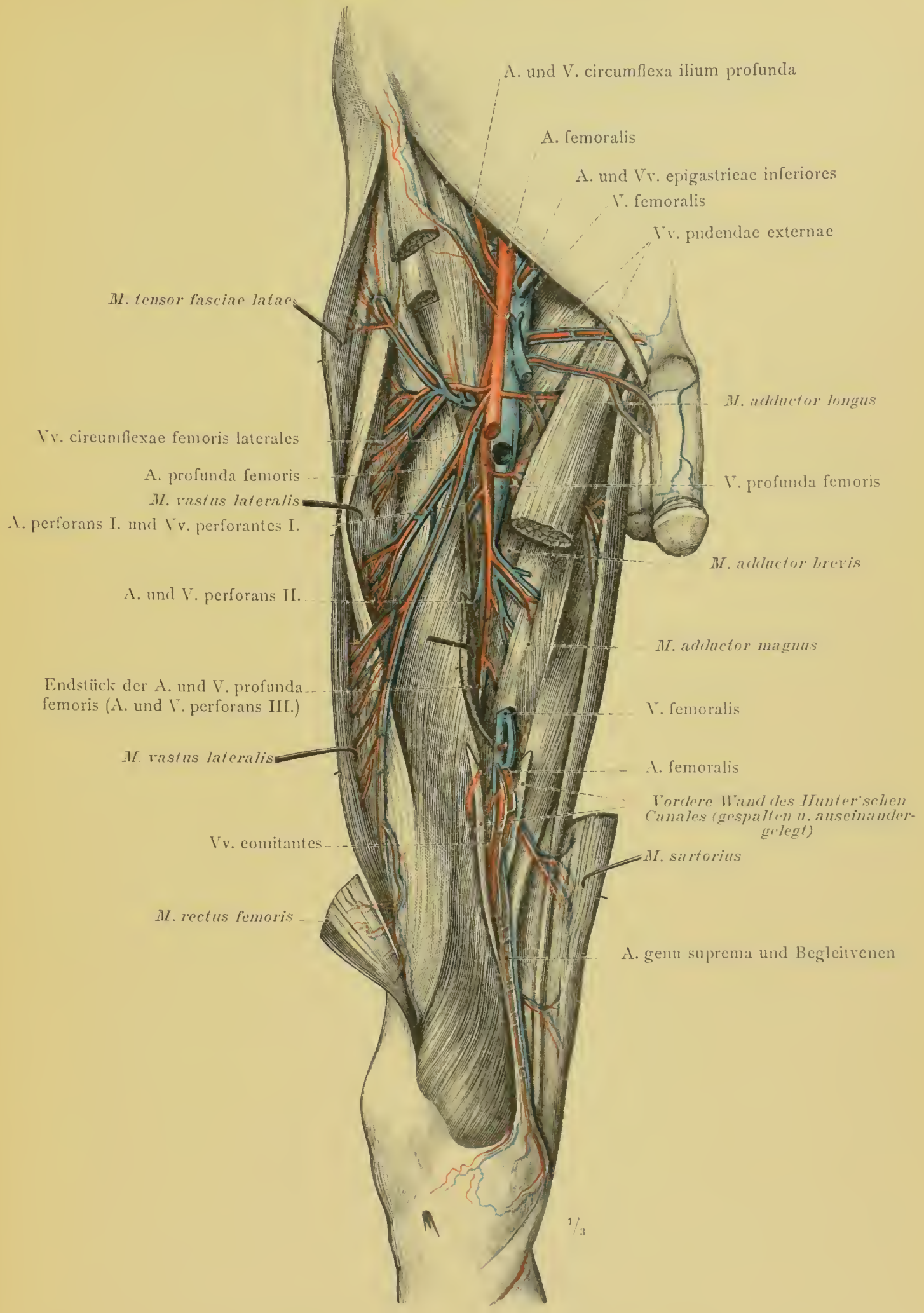

Fig. 1101. Die tiefe Schenkelarterie und die tiefe Schenkelvene des rechten Oberschenkels in der Ansicht von vorne. (Am Präparat der Fig. 1100 wurde ein Stück der A. und der V. femoralis ausgeschnitten, der M. adductor longus theilweise abgetragen und der *Hunter*'sche Canal von vorne geöffnet.

Tiefe Venen an der vorderen Seite des Oberschenkels.

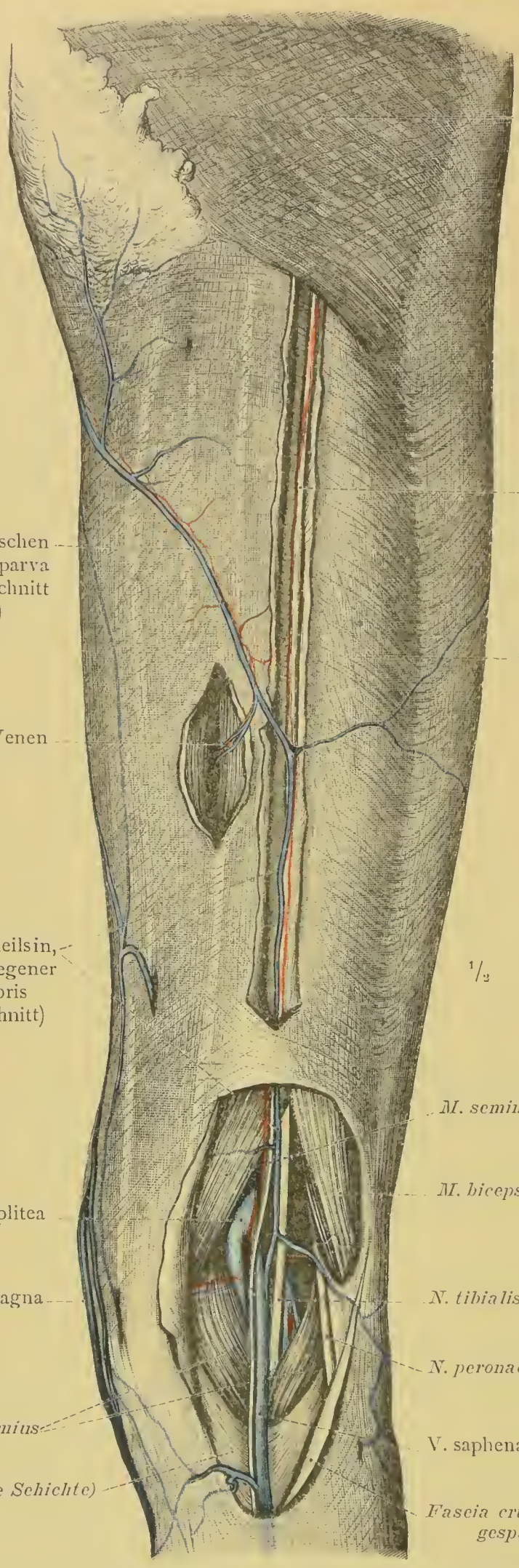

Fig. 1102. Die V. femoropoplitea des rechten Oberschenkels.
(Entlang der Mitte des Oberschenkels wurde der zwischen den Schichten der Fascia lata verlaufende N. cutaneus femoris posterior mit den ihn begleitenden Gefässen freigelegt und im Bereiche der Kniekehle die Fascie vollständig entfernt.)

Oberflächliche Venen an der hinteren Seite des Oberschenkels.

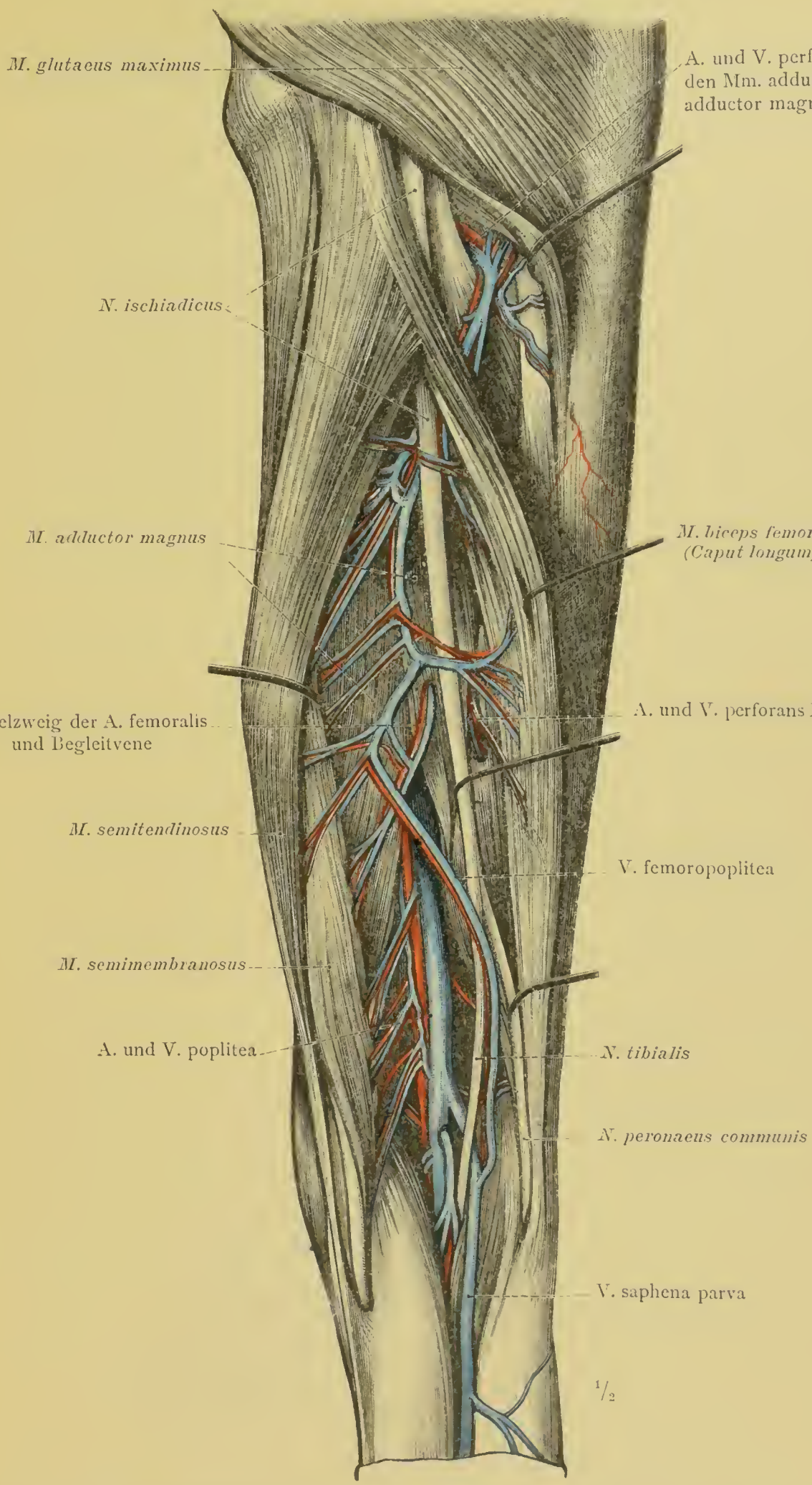

Fig. 1103. Die durchbohrenden Venen, Vv. perforantes, und ihre Verbindung mit der V. saphena parva, an der hinteren Seite des rechten Oberschenkels dargestellt. (Die Muskeln der Beugergruppe wurden soweit als möglich von einander abgezogen.)

Tiefe Venen an der hinteren Seite des Oberschenkels.

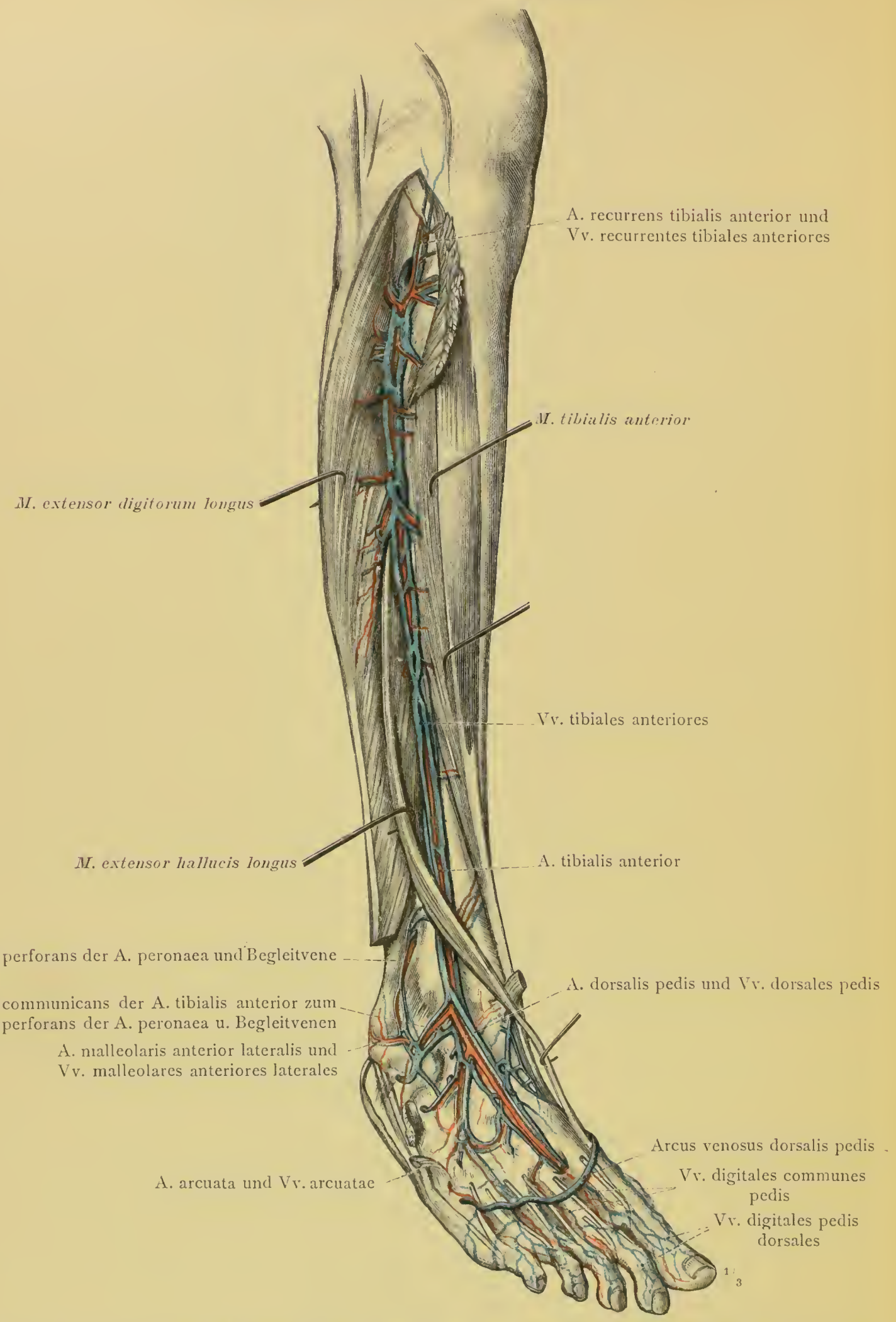

Fig. 1104. Die vorderen Muskeln des Unterschenkels wurden auseinandergezogen, der proximale Theil des vorderen Schienbeinmuskels vom Knochen abgelöst und zurückgelegt, der kurze Zehenstrecker und die Sehnen des langen Zehenstreckers bis zu den Grundstücken der Mittelfussknochen entfernt.

Tiefe Venen und Arterien an der vorderen Seite des Unterschenkels und am Fussrücken.

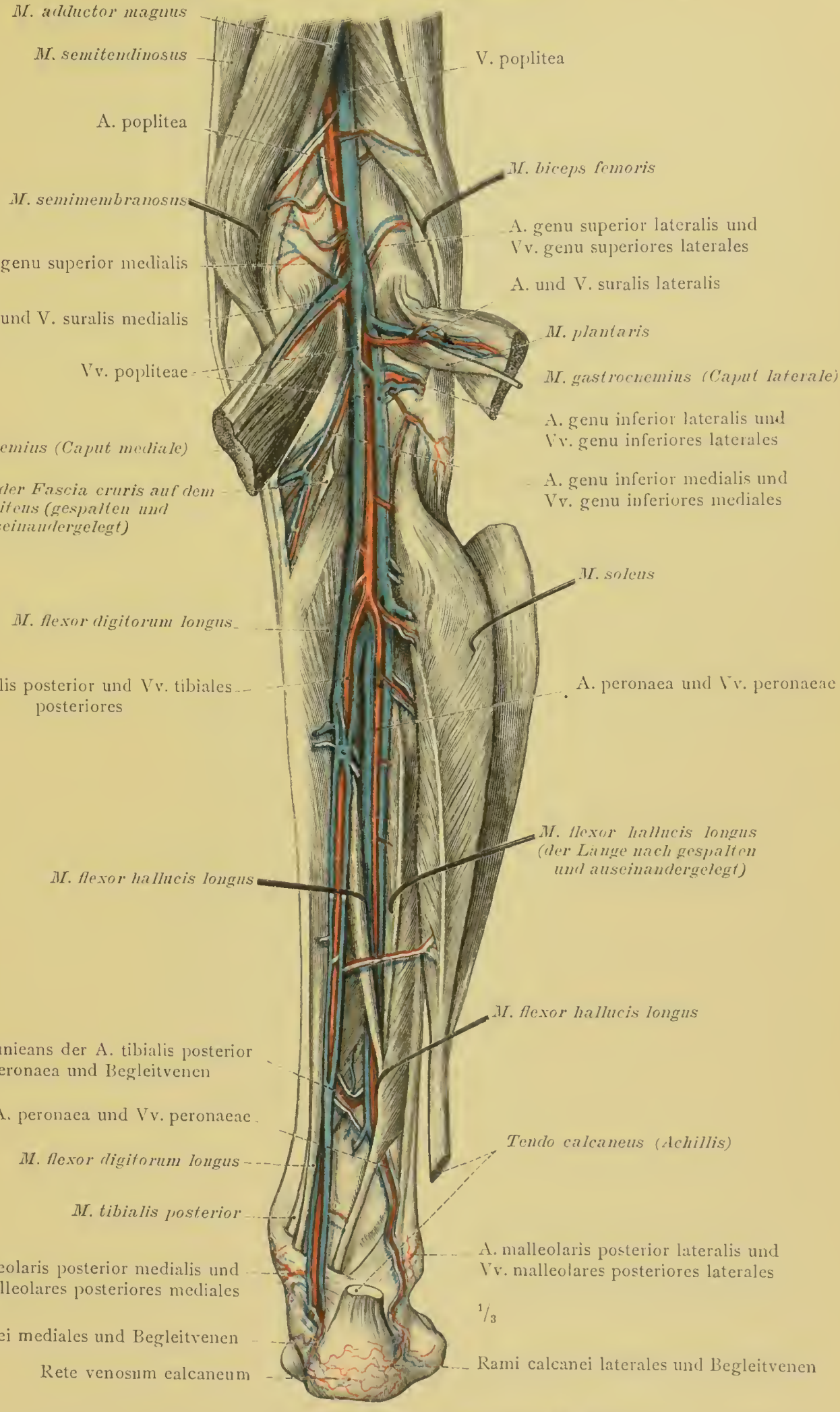

Fig. 1105. Die langen Kniebeuger und die Ursprungsstümpfe des M. gastrocnemius wurden auseinandergezogen, die Achillessehne ober dem Fersenhöcker quer durchgeschnitten, der M. soleus vom Schienbein abgelöst und sammt dem M. gastrocnemius lateral abgezogen; der lange Grosszehenbeuger wurde gespalten und auseinandergelegt.

Tiefe Venen an der hinteren Seite des Unterschenkels.

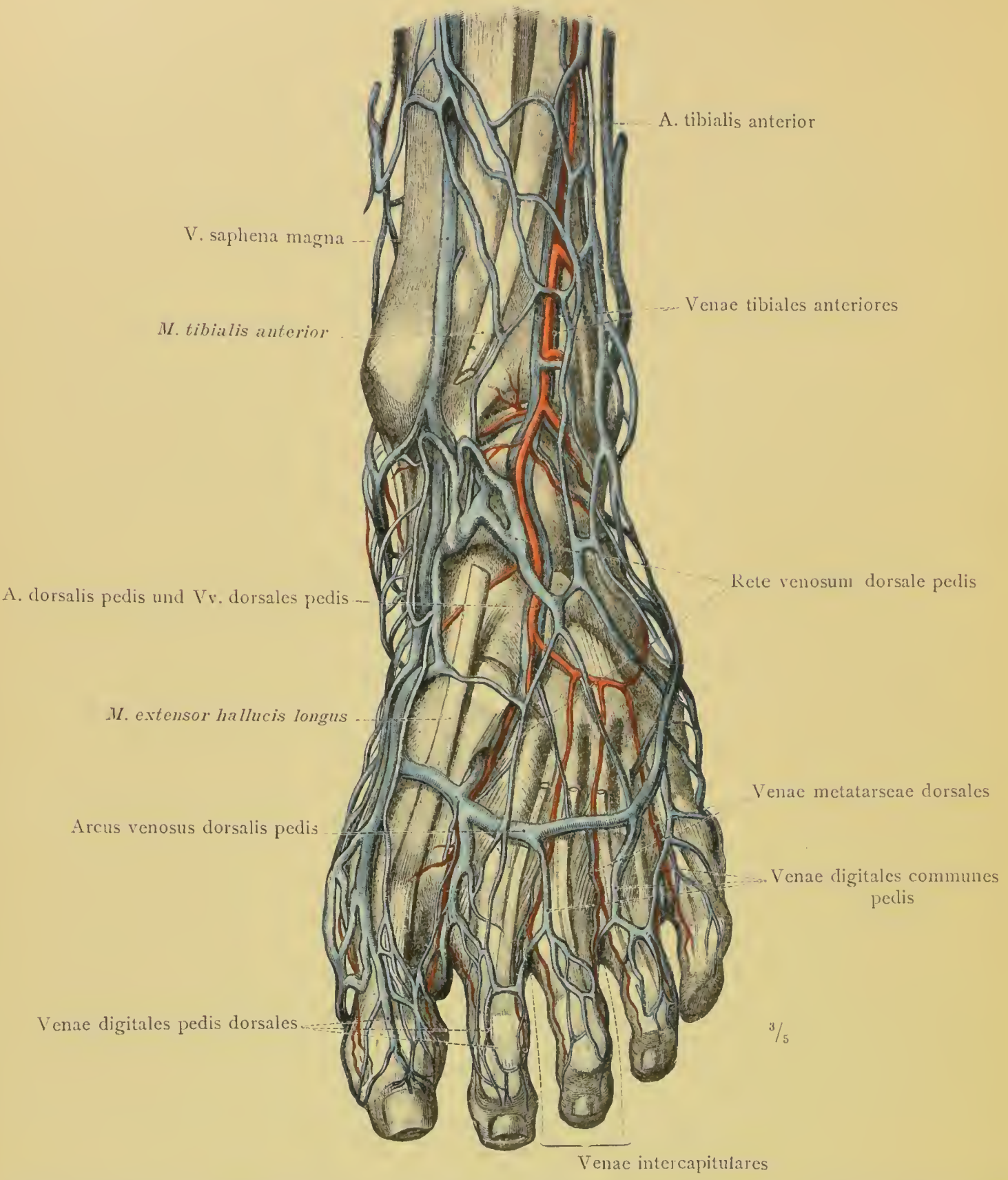

Fig. 1106. Die oberflächlichen Venen und die tiefen Venen und Arterien des Fussrückens: Die dorsalen und die gemeinschaftlichen Zehenvenen, Vv. digitales pedis dorsales und Vv. digitales communes pedis; die dorsalen Mittelfussvenen, Vv. metatarseae dorsales, und die Zwischenköpfchenvenen, Vv. intercapitulares (pedis); der dorsale Venenbogen des Fusses, Arcus venosus dorsalis pedis, und das venöse Fussrückennetz, Rete venosum dorsale pedis; der Uebergang der Fussrückenvenen, Vv. dorsales pedis, in die vorderen Schienbeinvenen, Vv. tibiales anteriores; die grosse Rosenvene, V. saphena magna.

(Am Unterschenkel wurde von den vorderen Muskeln nur der M. tibialis anterior erhalten; am Fussrücken wurde der kurze Zehenstrecker entfernt, während die Endstücke der Sehnen der langen Zehenstrecker erhalten blieben.)

Venen des Fussrückens.

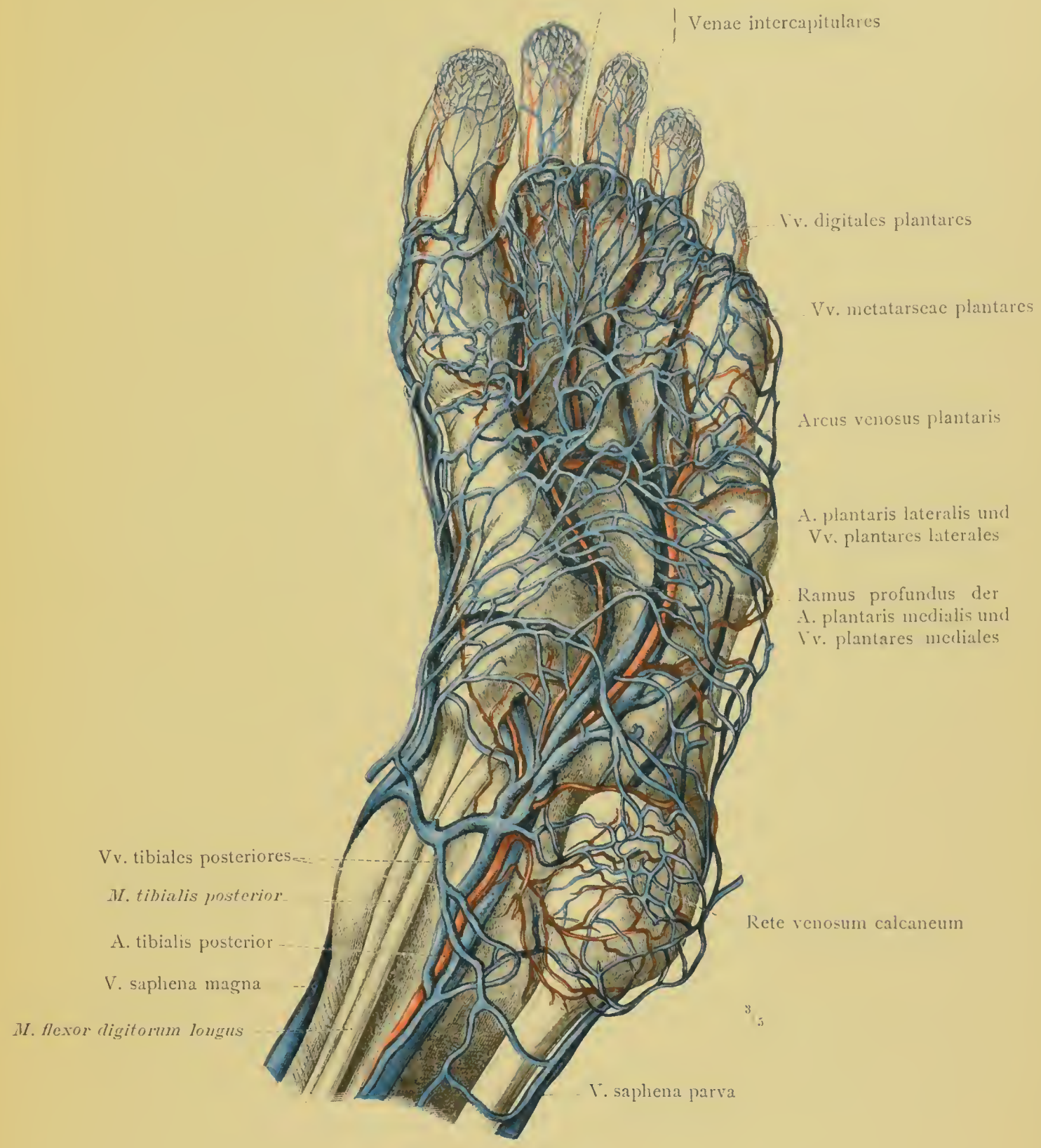

Fig. 1107. Die oberflächlichen Venen und die tiefen Venen und Arterien der Fusssohle: Das venöse Fusssohlennetz, Rete venosum plantare, und das venöse Fersennetz, Rete venosum calcaneum; die plantaren Zehenvenen, Vv. digitales plantares, und die Zwischenköpfchenvenen, Vv. intercapitulares (pedis); die plantaren Mittelfussvenen, Vv. metatarseae plantares, und der venöse Fusssohlenbogen, Arcus venosus plantaris; der Uebergang der Fusssohlenvenen, Vv. plantares, in die hinteren Schienbeinvenen, Vv. tibiales posteriores; die plantaren Wurzeln der grossen und der kleinen Rosenvene, V. saphena magna und V. saphena parva.
(Die Muskeln der Fusssohle wurden mit Schonung der oberflächlichen und tiefen Blutgefässe gänzlich entfernt.)

Venen der Fusssohle.

SYSTEMA LYMPHATICUM.

DAS LYMPHGEFÄSSSYSTEM.

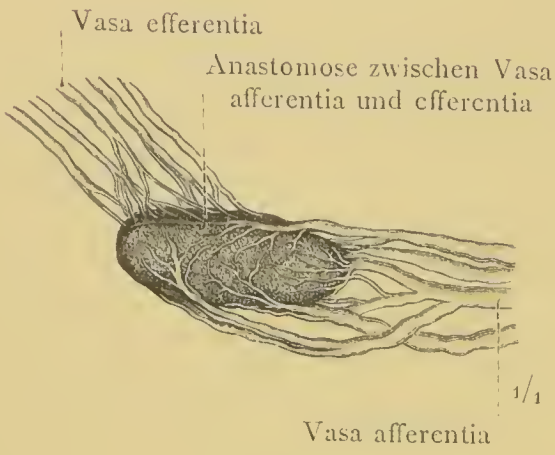

Fig. 1108. Lymphknoten aus der Gruppe der Lymphoglandulae hypogastricae des Menschen mit den injicirten zuführenden und ausführenden Lymphgefässen, Vasa afferentia und Vasa efferentia.

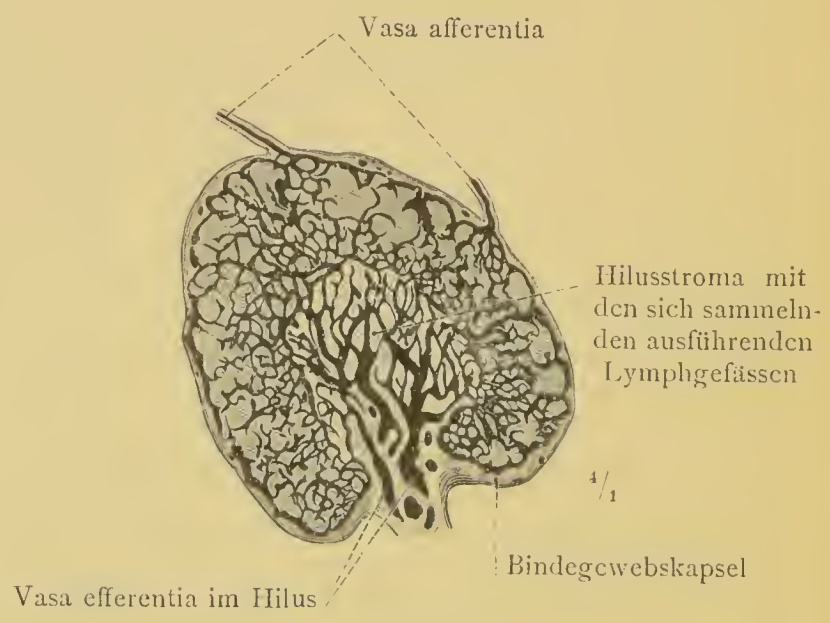

Fig. 1109. Querschnitt durch eine Lymphoglandula hypogastrica des Menschen nach Einspritzung der Lymphbahnen mit Berlinerblau und Erhärtung in Alkohol.

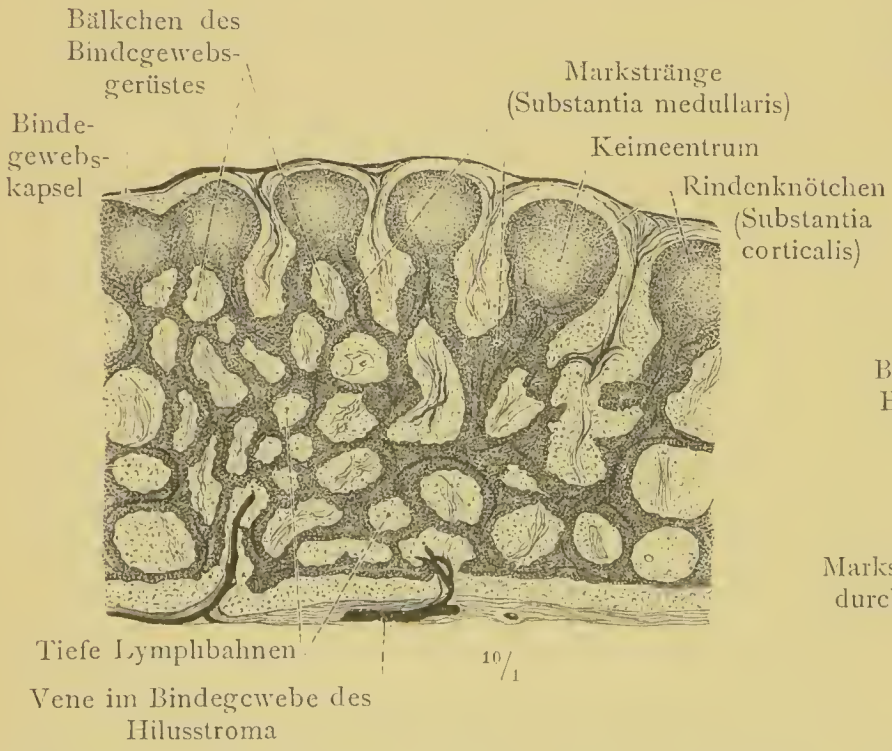

Fig. 1110. Durchschnitt durch eine in Alkohol erhärtete Lymphoglandula mesenterica. (Die Blutgefässe, an dem Präparat mit Berlinerblau eingespritzt, sind tiefschwarz gezeichnet.)

Fig. 1111. Rindenknötchen und Markstränge einer Lymphoglandula mesenterica im Durchschnitt, bei stärkerer Vergrösserung gezeichnet.

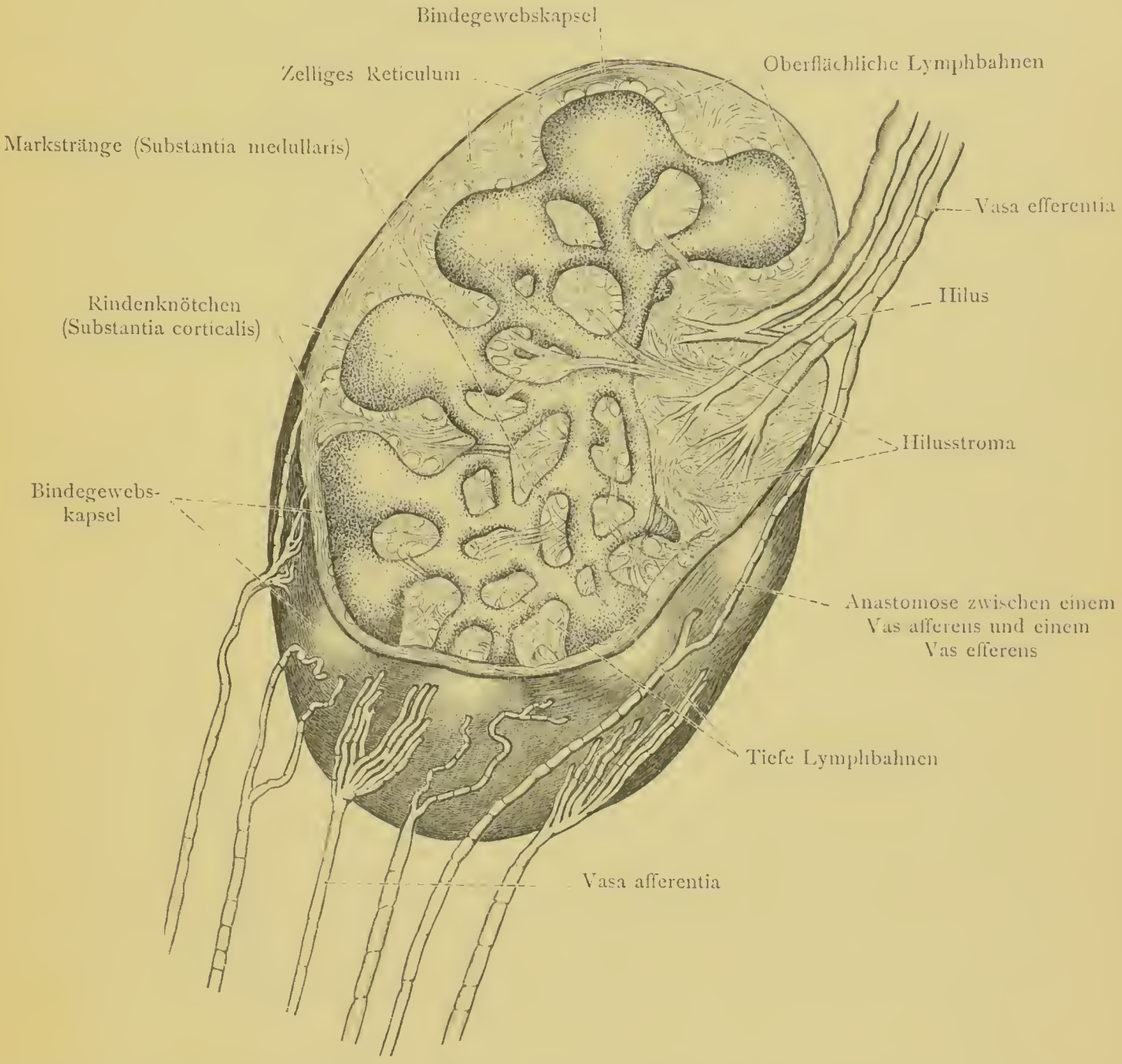

Fig. 1112. Schematische Darstellung des inneren Baues eines Lymphknotens mit den zu- und ausführenden Lymphgefässen, Vasa afferentia und Vasa efferentia.

Lymphoglandulae, Lymphknoten.

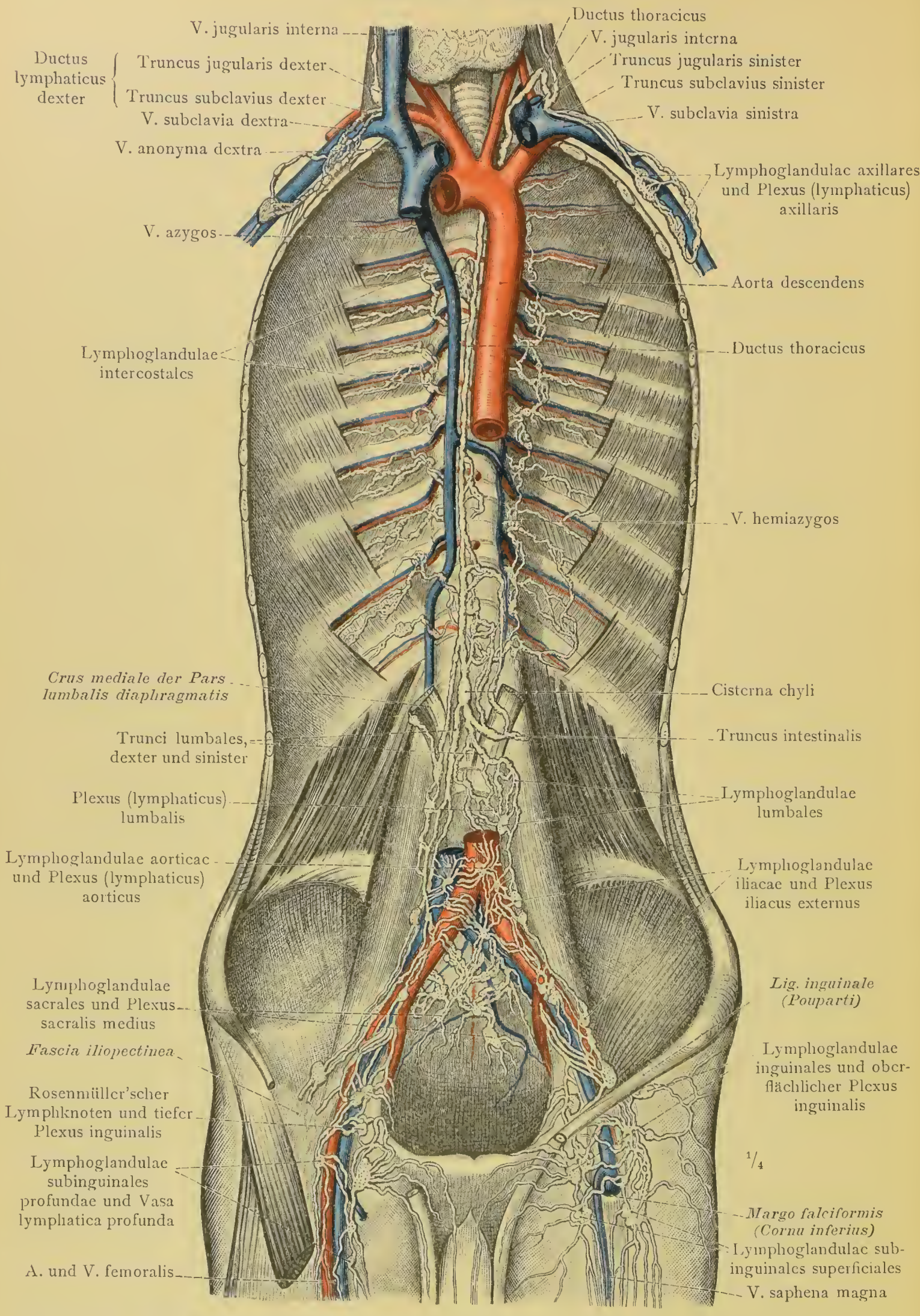

Fig. 1113. Der Milchbrustgang, Ductus thoracicus, und die in ihn einmündenden Lymphgefässstämme; die Lymphgefässe und Lymphknoten der hinteren Rumpfwand; die oberflächlichen und tiefen Lymphgefässe und Lymphknoten der Subinguinalgegend.

Ductus thoracicus, Milchbrustgang.

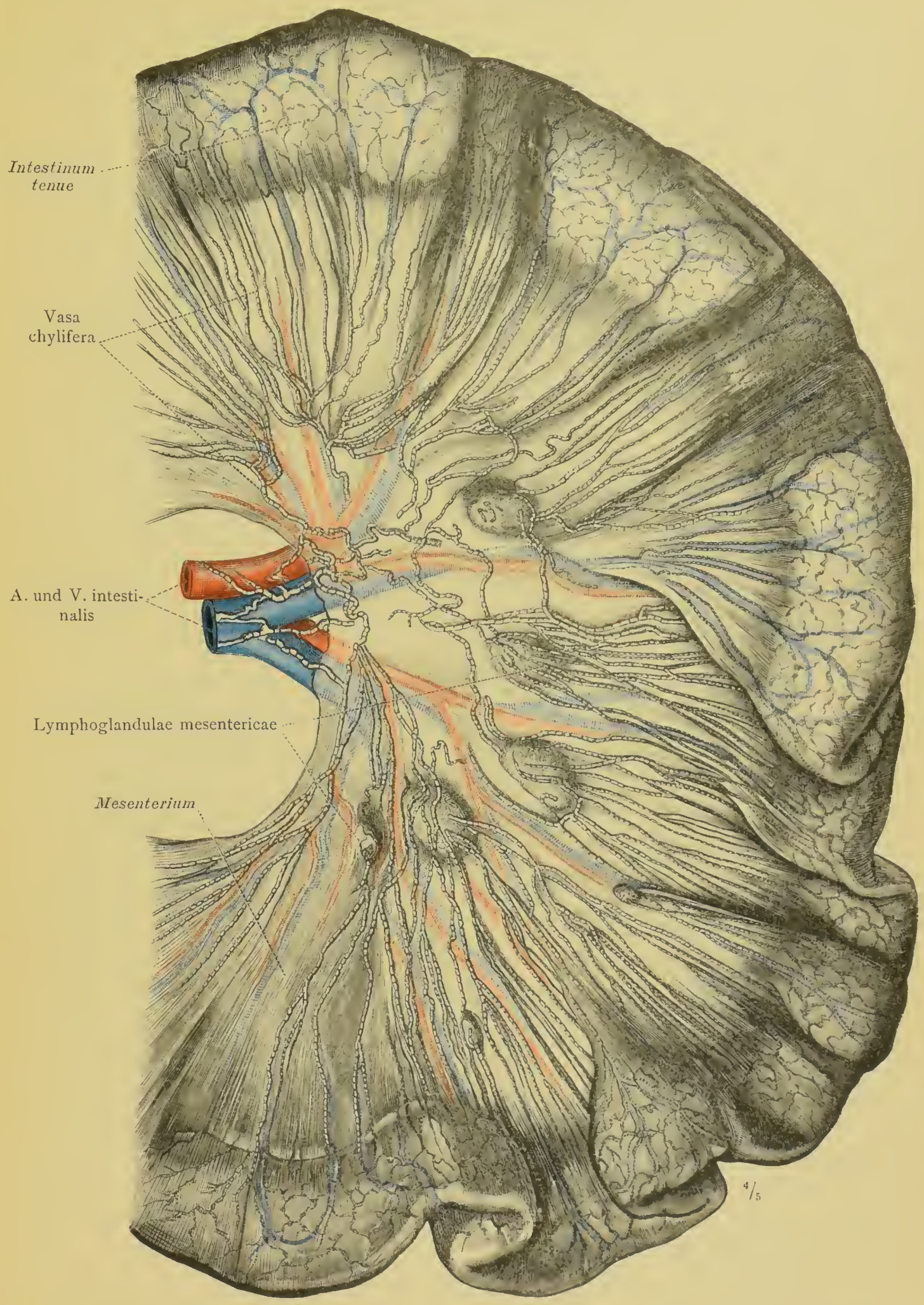

Fig. 1114. Die Milchsaftgefässe und die Gekröslymphknoten, an einer Dünndarmschlinge durch Injection mit Quecksilber dargestellt.

Milchsaftgefässe, Vasa chylifera;
Gekröslymphknoten, Lymphoglandulae mesentericae.

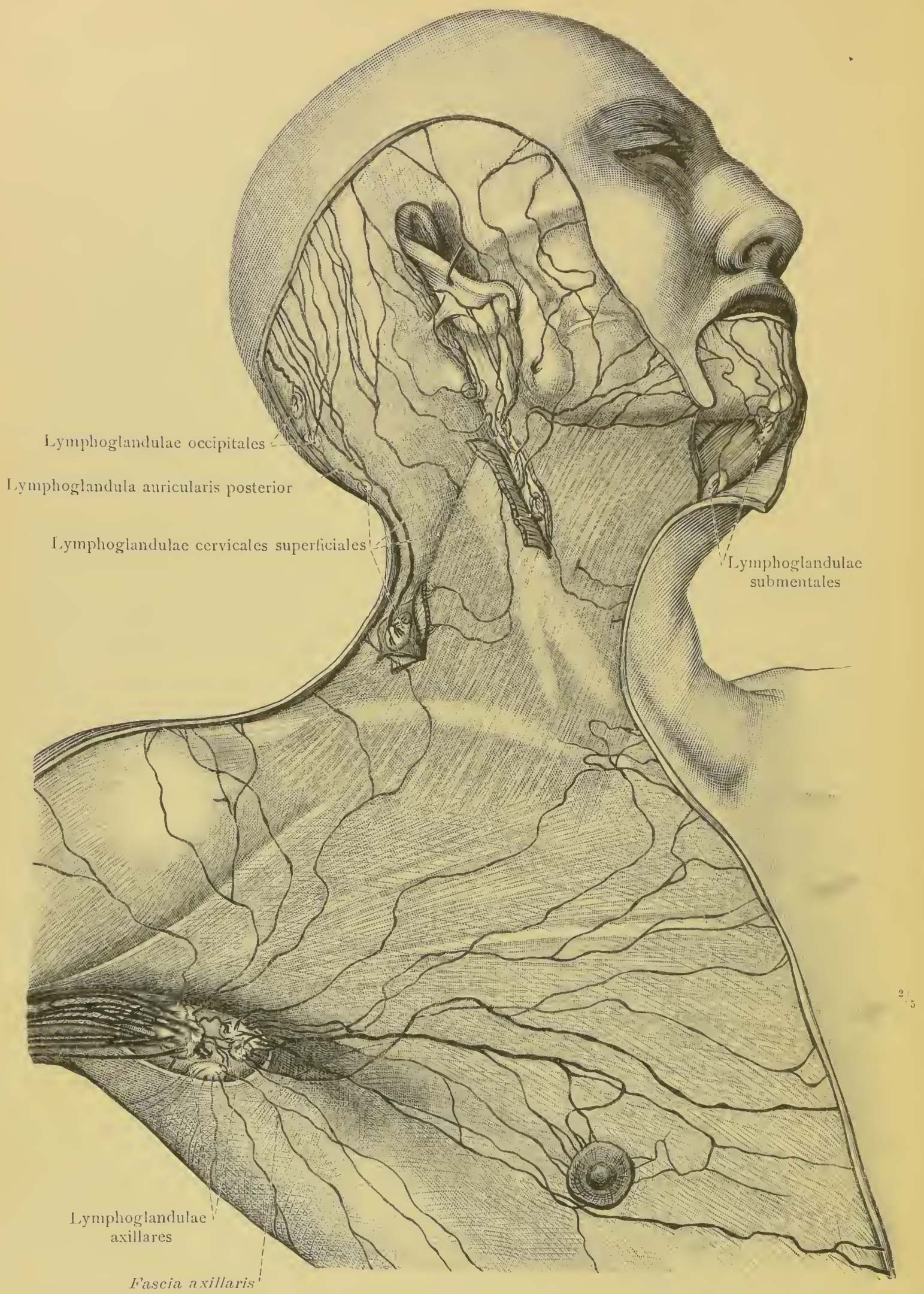

Fig. 1115. Die oberflächlichen Lymphgefässe, Vasa lymphatica superficialia, des Kopfes und Halses, der oberen Brust- und Schultergegend mit den zugehörigen oberflächlichen Lymphknoten.

Lymphgefässe des Kopfes, des Halses und der vorderen Brustwand.

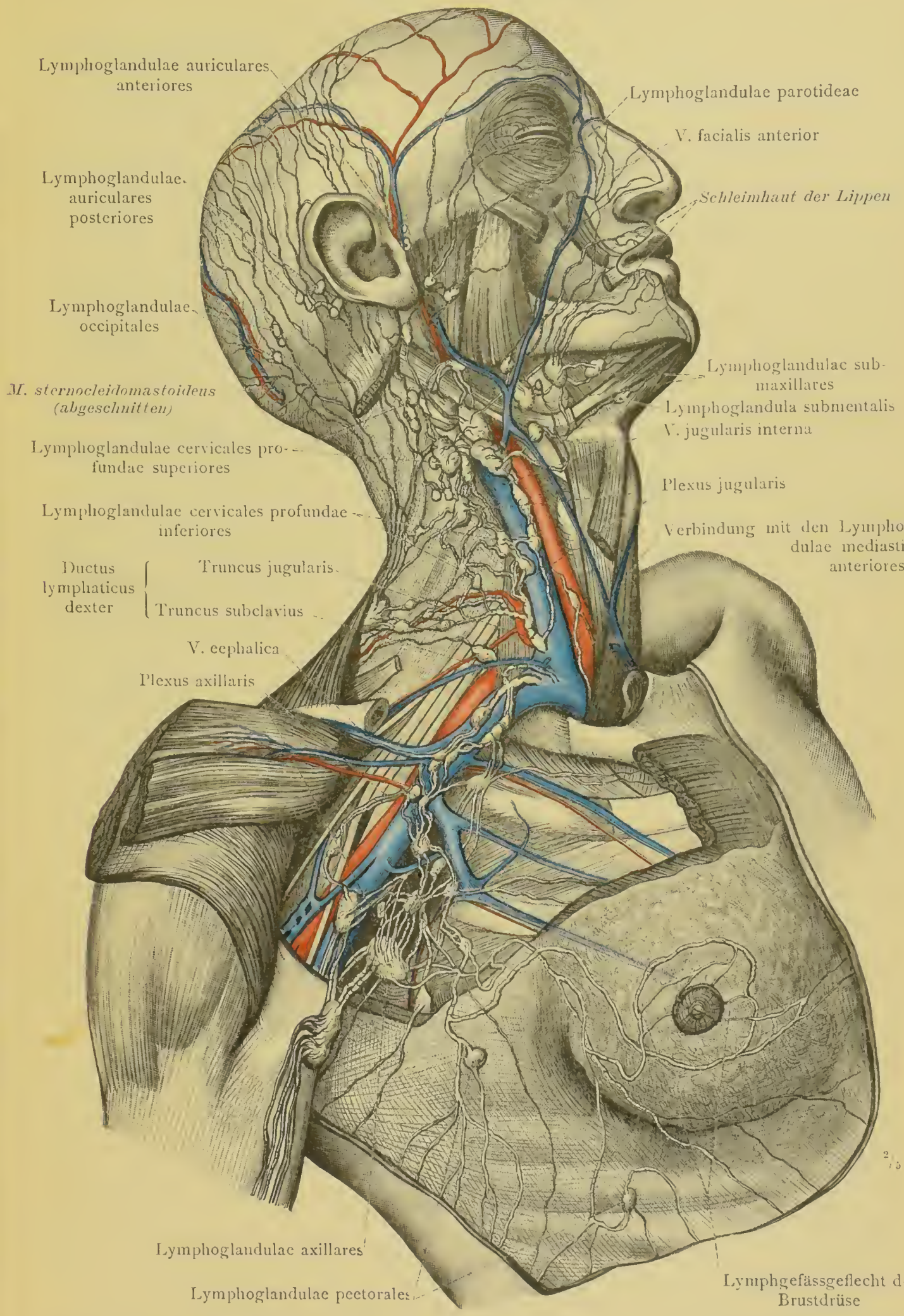

Fig. 1116. Die oberflächlichen Lymphgefässe des Kopfes und die tiefen Lymphgefässe, Vasa lymphatica profunda, des Halses und der Achselhöhle mit den zugehörigen Lymphknoten; die Lymphgefässe der weiblichen Brustdrüse.

Lymphgefässe des Kopfes, des Halses, der Achsel und der Brustwand.

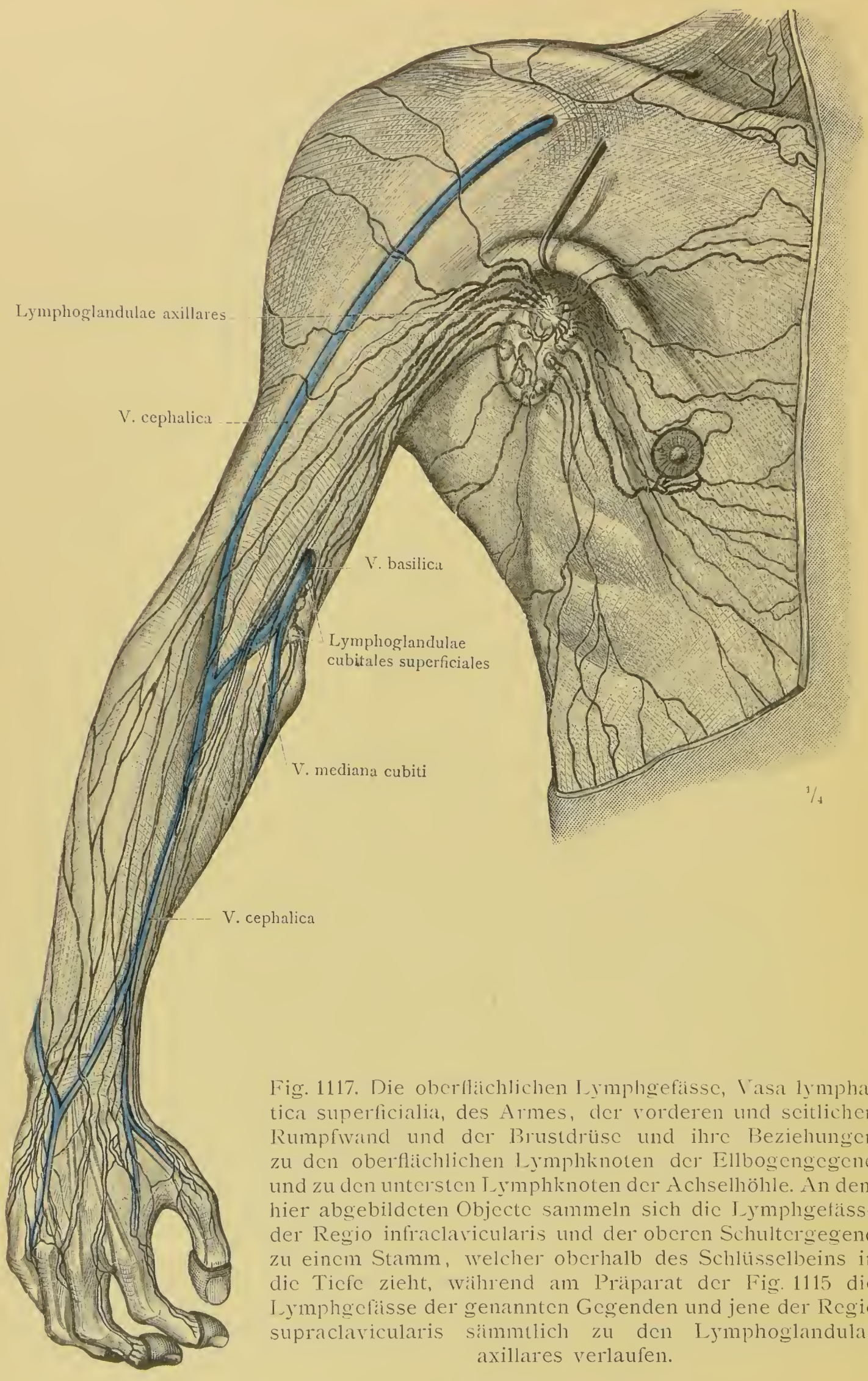

Fig. 1117. Die oberflächlichen Lymphgefässe, Vasa lymphatica superficialia, des Armes, der vorderen und seitlichen Rumpfwand und der Brustdrüse und ihre Beziehungen zu den oberflächlichen Lymphknoten der Ellbogengegend und zu den untersten Lymphknoten der Achselhöhle. An dem hier abgebildeten Objecte sammeln sich die Lymphgefässe der Regio infraclavicularis und der oberen Schultergegend zu einem Stamm, welcher oberhalb des Schlüsselbeins in die Tiefe zieht, während am Präparat der Fig. 1115 die Lymphgefässe der genannten Gegenden und jene der Regio supraclavicularis sämmtlich zu den Lymphoglandulae axillares verlaufen.

Lymphgefässe der oberen Gliedmassen, der vorderen und seitlichen Rumpfwand.

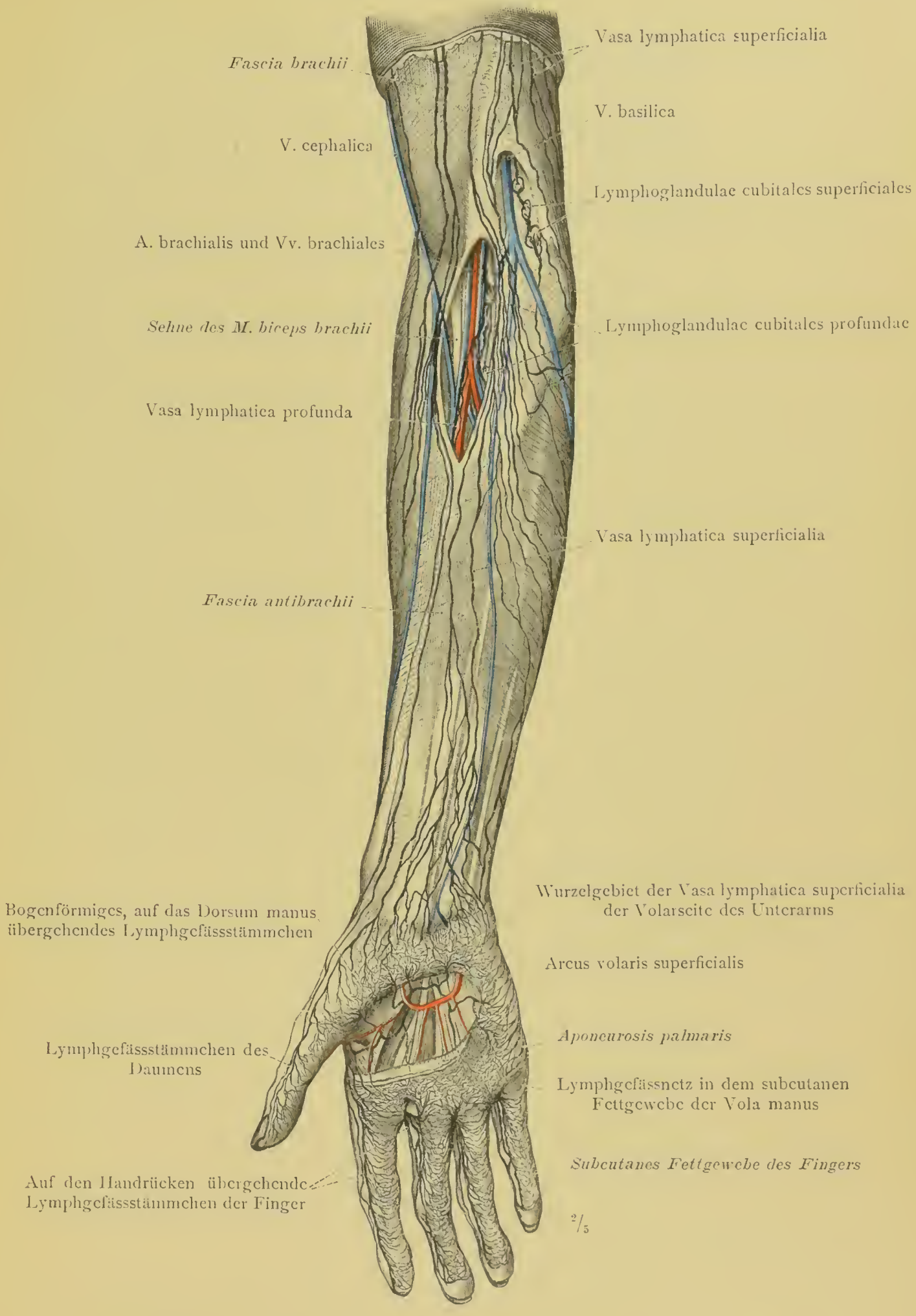

Fig. 1118. Lymphgefässe an der Volarseite des Unterarmes und der Hand. In der Ellbogengrube sind nach Spaltung der Fascie die tiefen Lymphgefässe und Lymphknoten dargestellt.

Lymphgefässe der oberen Gliedmassen.

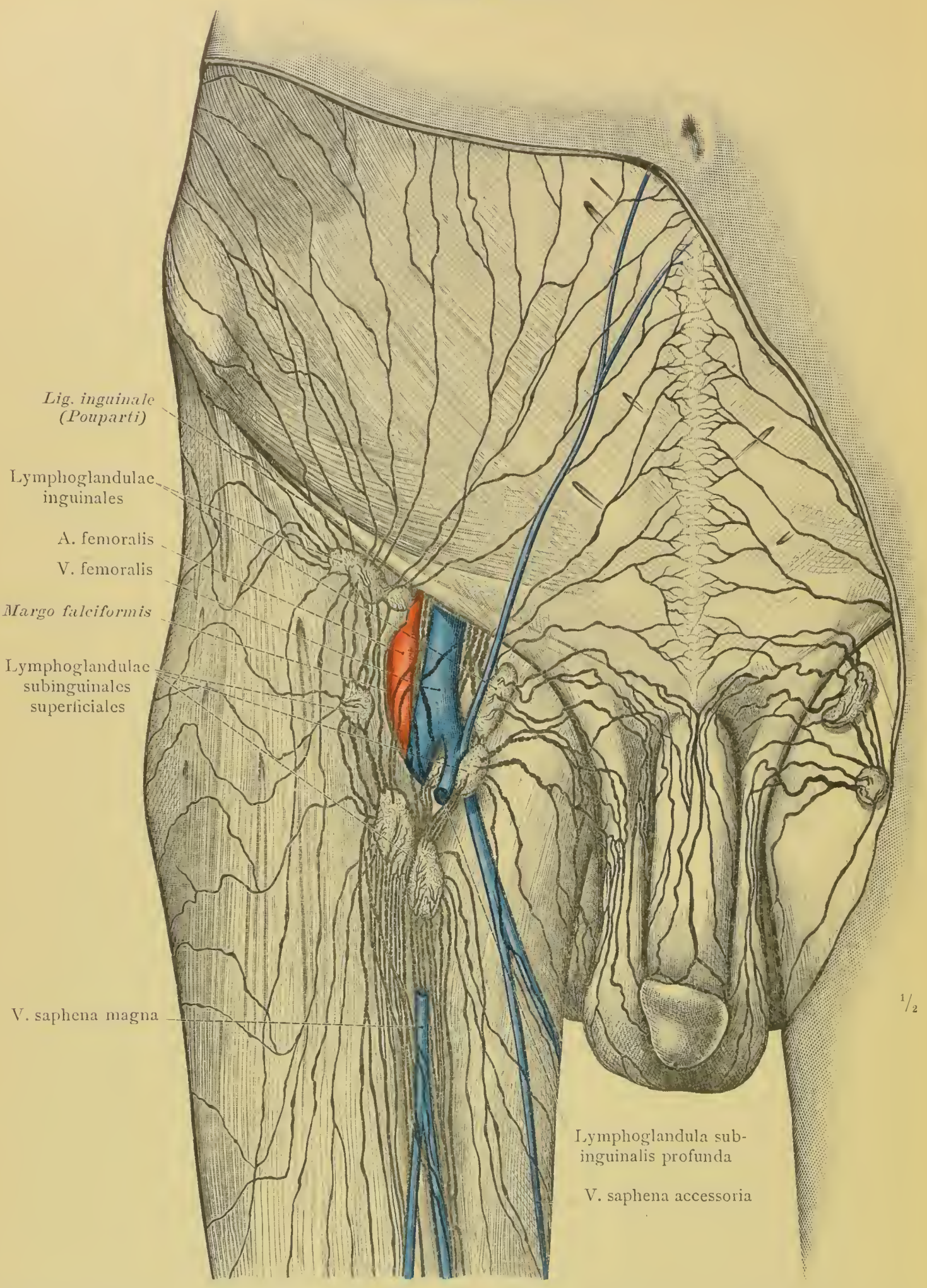

Fig. 1119. Die oberflächlichen Lymphgefässe, Vasa lymphatica superficialia, der Leistengegend, der männlichen äusseren Geschlechtswerkzeuge und der Nachbarregionen mit den zugehörigen Lymphknoten; das oberflächliche Leistengeflecht, Plexus inguinalis. (Das obere Horn des Margo falciformis und ein Theil der grossen Rosenvene wurden entfernt.)

Oberflächliche Lymphgefässe und Lymphknoten der Leistengegend und der männlichen äusseren Geschlechtswerkzeuge.

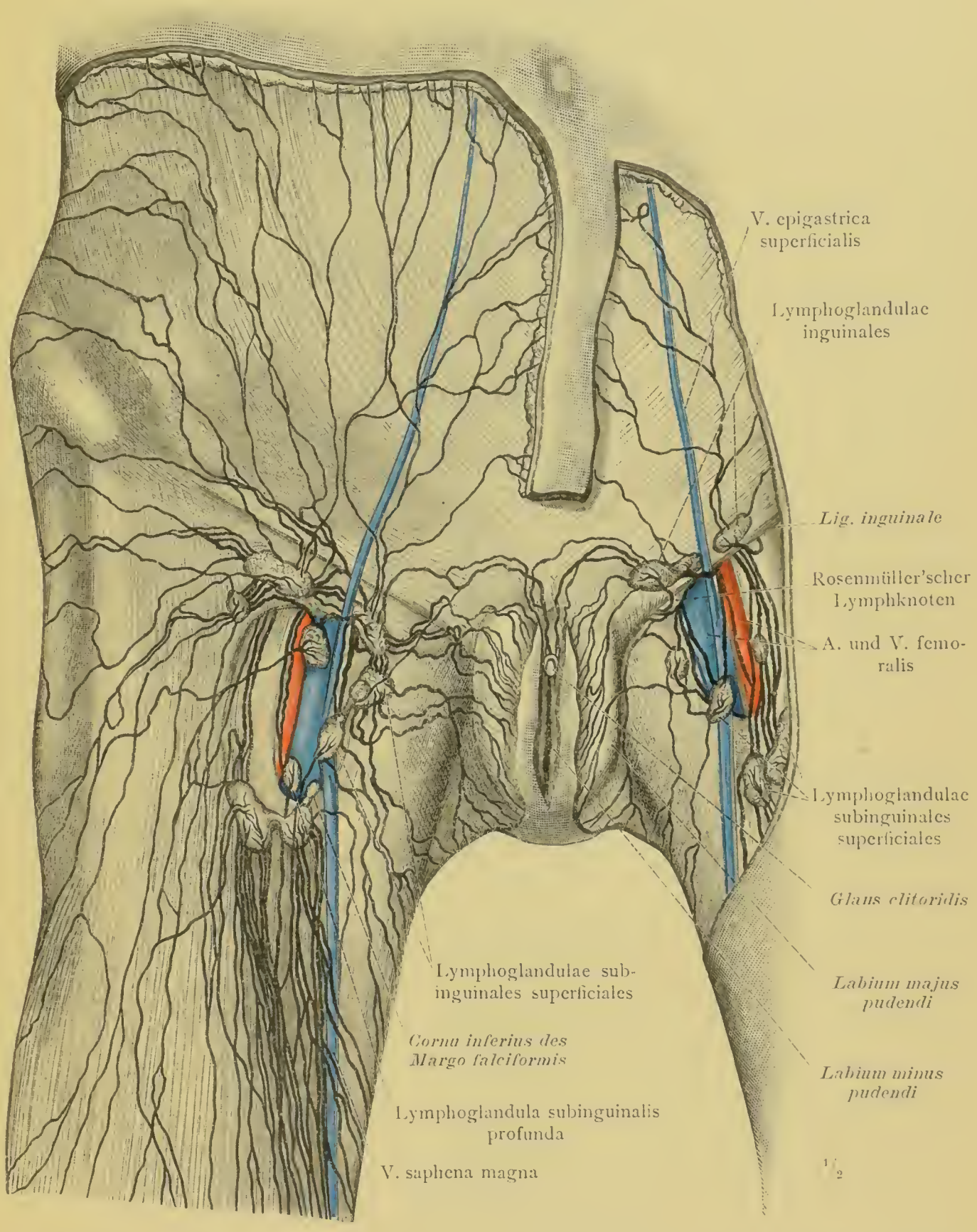

Fig. 1120. Die oberflächlichen Lymphgefässe, Vasa lymphatica superficialia, der Leistengegend, der weiblichen äusseren Geschlechtswerkzeuge und der Nachbarregionen mit den zugehörigen Lymphknoten.

Oberflächliche Lymphgefässe und Lymphknoten der Leistengegend und der weiblichen äusseren Geschlechtswerkzeuge.

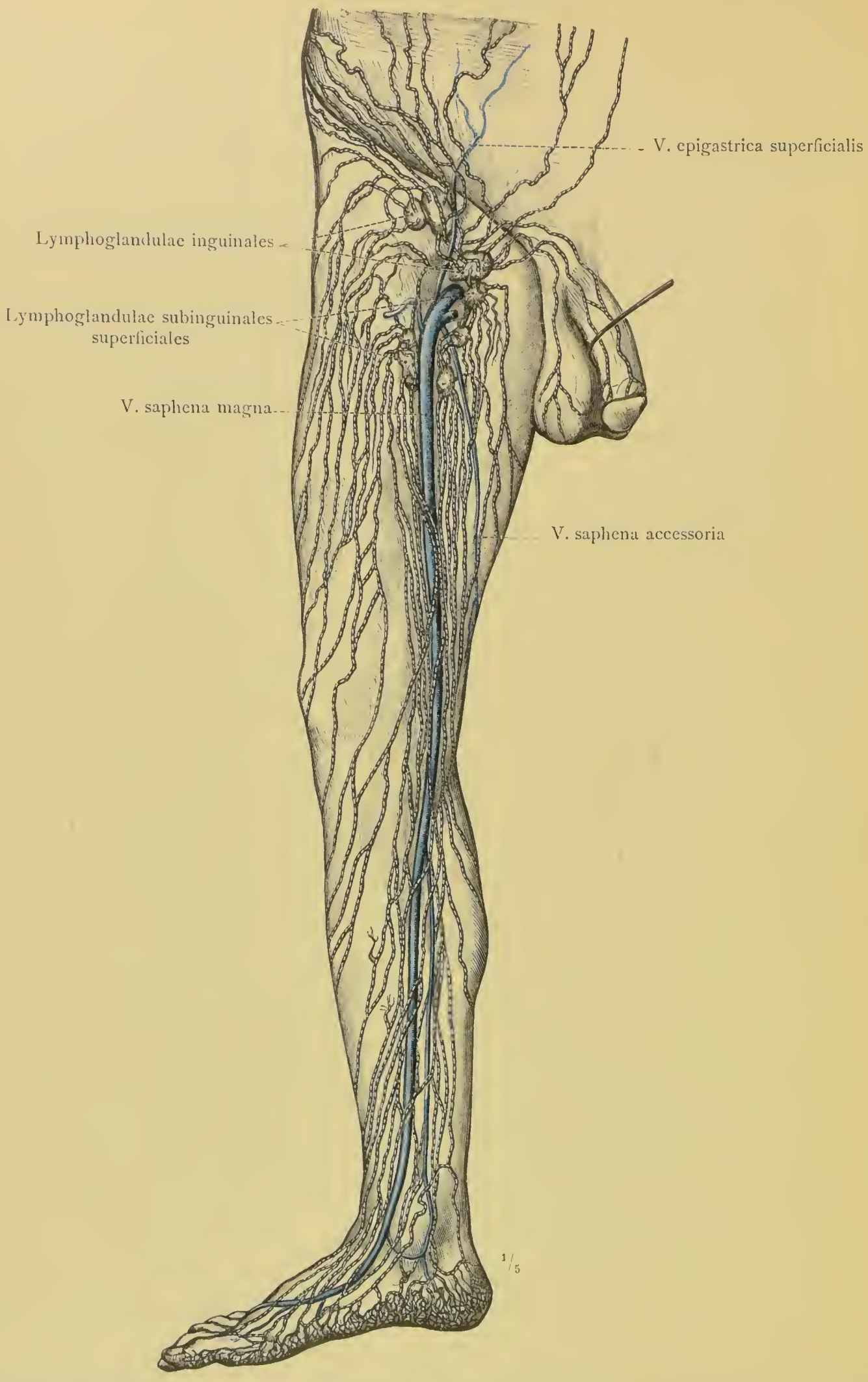

Fig. 1121. Die oberflächlichen Lymphgefässe, Vasa lymphatica superficialia, der rechten unteren Gliedmasse, der männlichen äusseren Geschlechtstheile und der vorderen Bauchwand, mit den Leistenlymphknoten, Lymphoglandulae inguinales, und den Lymphoglandulae subinguinales superficiales. Ansicht von der vorderen und medialen Seite. (Die Lymphgefässe sind mit Quecksilber injicirt worden.)

Lymphgefässe der unteren Gliedmassen.

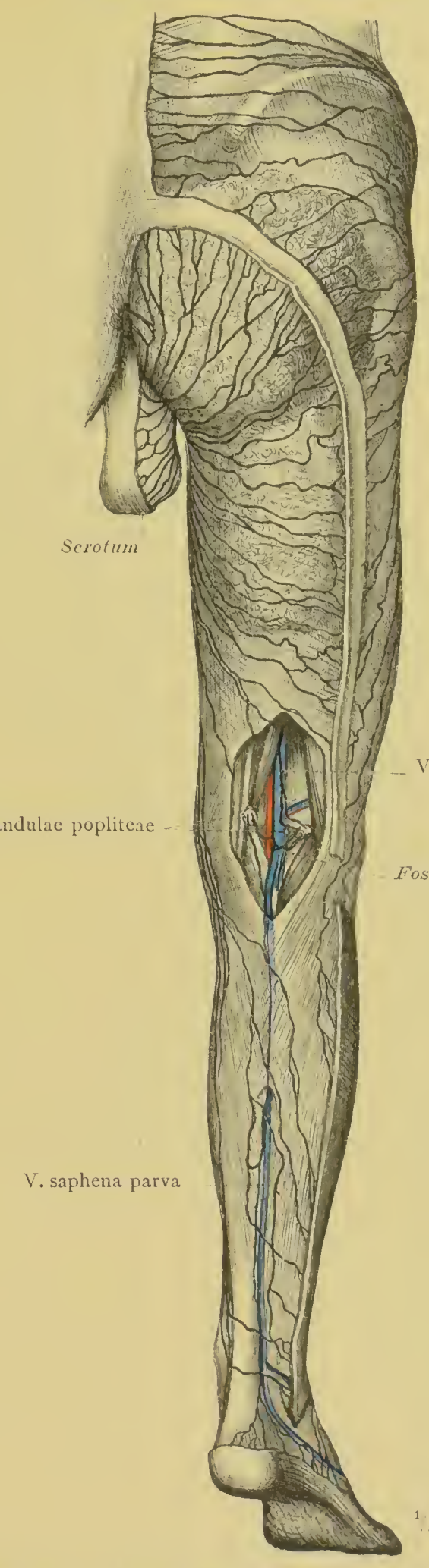

Fig. 1122. Die oberflächlichen Lymphgefässe, Vasa lymphatica superficialia, an der hinteren Seite der rechten unteren Gliedmasse, der Hüftgegend und des Hodensackes. In der Knickehle sind nach Spaltung der Fascie die tiefen Lymphgefässe und Lymphknoten dargestellt worden.

Lymphgefässe der unteren Gliedmassen.

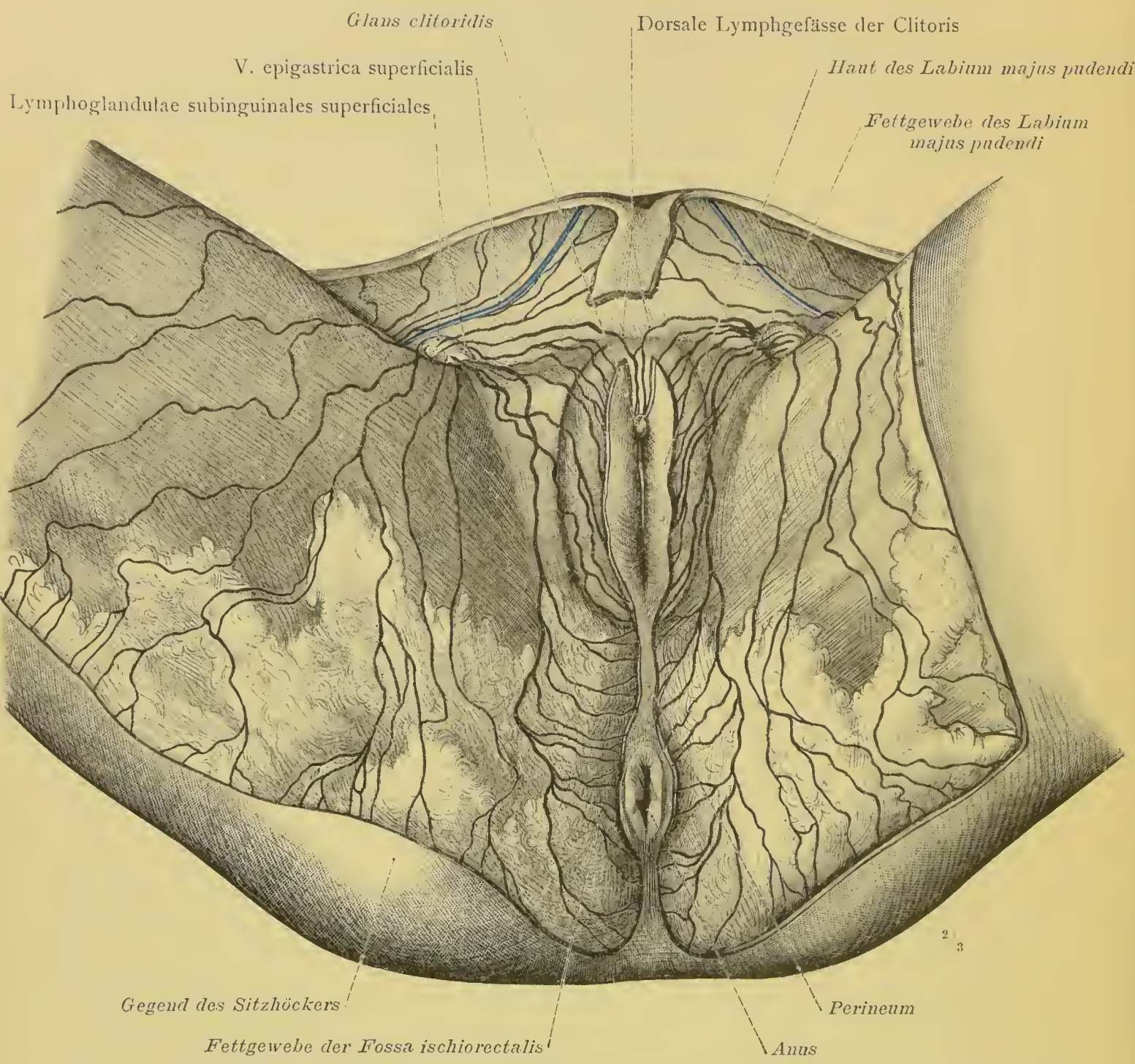

Fig. 1123. Die oberflächlichen Lymphgefässe, Vasa lymphatica superficialia, der Mittelfleischgegend und der weiblichen äusseren Geschlechtswerkzeuge. (Um die dorsalen Lymphgefässe der Clitoris zur Ansicht zu bringen, ist, wie auch in Fig. 1120, die vordere Commissur der grossen Schamlippen, sowie die Vorhaut der Clitoris abgetragen und so das Corpus clitoridis freigelegt worden.)

Oberflächliche Lymphgefässe der Mittelfleischgegend.

REGISTER

FÜR DIE

GEFÄSSLEHRE.

Lateinische Namen:

Die mit * bezeichneten Namen sind in dem von der anatomischen Gesellschaft festgestellten Verzeichnis nicht enthalten.

A.

*Angulus venosus 585, 684.
Annuli fibrosi (cordis) 576.
Aorta 564, 566—569, 571, 573, 577, 585, 592.
» abdominalis 592, 595, 597, 598, 644, 662, 678.
» ascendens 562, 568, 569, 573, 577, 579, 584, 586, 590, 592.
» descendens 579, 580, 584, 590, 592, 613, 664, 685.
* » » dextra 578.
» thoracalis 589, 590:
Ramus visceralis 589.
Schichtung der Wand 556.
Apex cordis 562, 563, 569, 586.
Arcus aortae 562, 573, 577, 579, 583, 590, 592, 662.
» (arteriosus) plantaris 657, 660.
Rami perforantes 651, 657.
* » raninus 620.
» tarseus inferior 612.
» » superior 612.
» venosi digitales 696.
» venosus dorsalis pedis 703, 710, 712.
» » juguli 584, 671, 684, 698.
» » plantaris 713.
» volaris (arteriosus) profundus 634.
» » » superficialis 633, 639, 723.
» » venosus profundus 701.
» » » superficialis 700.
Arteria 557, 558.
» acetabuli 644.
» alveolaris inferior 616, 619, 688:
Ramus mylohyoideus 616, 619.
Arteriae alveolares superiores anteriores 616.
Arteria alveolaris superior posterior 616:
» *Rami gingivales superiores 617.
» angularis 610—612, 617.
» anonyma 579—586, 590, 592, 612, 613.
» appendicularis 596, 597, 678, 679.
» arcuata 651, 710.
» auditiva interna 619, 622, 623.
» auricularis posterior 611, 613—617, 619, 666:
Ramus auricularis 611, 612, 615.
» occipitalis 610, 614, 615.
» auricularis profunda 617.
» axillaris 611, 628, 629, 683, 684, 698:
Rami subscapulares 629.
» basilaris 622, 623:
Rami ad pontem 623.
Arteria brachialis 628—634, 638, 699—701, 723:
Hautzweige 630, 632.
Schichtung der Wand 556.
Arteriae bronchiales 590, 592, 612:
*Rami oesophagei 590.
Arteria buccinatoria 616.
» bulbi urethrae 600, 601, 603.
» » vestibuli (vaginae) 605, 607.
» canalis pterygoidei (Vidii) 617—619.
» carotis communis 579, 590, 592, 610—613, 626, 685.
» » externa 579, 610, 612, 613, 616—620, 685, 689.
» » interna 578, 579, 610—613, 616—623, 685—687, 689:
Ramus caroticotympanicus 618.
» centralis retinae 617.
» cerebelli inferior anterior 622, 623.
» » » posterior 622, 623, 625.
» » superior 622, 623, 625.
Arteriae cerebri 622—625.
Arteria cerebri anterior 622—625.
» » media 622—624.
» » posterior 622—625.
» cervicalis ascendens 612, 622:
Rami musculares 614.
Ramus profundus 615.
Rami spinales 622.
» cervicalis profunda 615, 622, 666, 667, 686.
» » superficialis 610—612, 629:
Hautzweige 670, 671.
» chorioidea 623.
Arteriae ciliares posteriores 617, 621.
Arteria circumflexa femoris lateralis 641—644, 658:
Ramus ascendens 642—644, 706.
» descendens 642—644, 706.
» circumflexa femoris medialis 602, 642—644, 705:
Ramus profundus 643, 644, 646—649, 704;
Ramus acetabuli 644.
» superficialis 641—644.
» circumflexa humeri anterior 628, 629, 698.
» » » posterior 614, 628, 629, 631:
Hautzweige 670.
» » ilium profunda 598, 601.
» » » superficialis 599, 640, 641, 671.

Arteria circumflexa scapulae 614, 628—631, 684, 699:
Hautzweige 670.
» clitoridis 604, 605, 607, 676.
» coeliaca 578, 580, 592, 594, 595, 598, 662, 678.
» colica dextra 596, 679.
» » media 596, 597.
» » sinistra 597, 678:
aufsteigender Ast 596.
» collateralis media 631, 699.
» » radialis 631, 634, 635, 638; accessorische (Var.) 699.
» » ulnaris inferior 630, 632, 633. 698, 700, 701.
» » » superior 630, 633, 634, 638, 698, 699.
*Arteriae colli et capitis 610—626.
Arteria comitans n. ischiadici 602, 646—649, 674, 675, 707.
» communicans anterior 623, 625.
» » posterior 623.
» coronaria (cordis) dextra 562, 563, 569—571, 573, 590, 592:
Ramus descendens posterior 563, 570, 584.
» coronaria (cordis) sinistra 568—571, 573, 590:
Ramus circumflexus 563, 567, 570, 573, 585.
» descendens anterior 557, 562, 570, 573, 584, 585.
» cystica 594, 595, 678.
» deferentialis 600, 601.
Arteriae digitales (manus) dorsales 637.
» » (pedis) » 650, 651.
» » plantares 656, 657:
Rami anastomotici mit den Aa. metatarseae dorsales 651, 656, 657.
» » volares communes 633, 634, 636, 700.
» » » propriae 633, 636:
dorsale Zweige 637.
Arteria dorsalis clitoridis 605, 607, 675, 676.
» » nasi 610—612, 616, 617, 621.
» » pedis 650, 651, 660, 710, 712:
Ramus plantaris profundus 651, 657, 660.
» dorsalis penis 600, 601, 603, 672, 673, 705.
» epigastrica inferior 598, 599, 601, 644, 662, 673, 705—707:
Hautzweige 599, 671.
Ramus obturatorius 601.
» epigastrica superficialis 599, 640—643, 671, 706.
» » superior 599, 612:
Hautzweige 599, 671.
» ethmoidalis anterior 618, 619, 621, 622, 687.
» » posterior 618, 619, 621, 687.
*Arteriae extremitatum superiorum et inferiorum 627 bis 660.
Arteria femoralis 598, 599, 641—644, 658, 659, 662, 705—707, 724, 725:
Rami inguinales 640.
* » musculares 643, 649.
» frontalis 610—612, 616, 617, 621.
Arteriae gastricae breves 595, 678.
Arteria gastrica dextra 594, 595, 678.
» » sinistra 594, 595, 662, 678:
Rami oesophagei 594.
» gastroduodenalis 594, 595, 678.
Arteriae gastroepiploicae, dextra und sinistra 594, 595, 678:
Rami epiploici 594, 679.
Arteria genu inferior lateralis 649, 650, 654, 655.
» » » medialis 649, 653—655.
» » media 649, 654, 655.
» » superior lateralis 649, 650, 654, 655.
» » » medialis 641, 642, 649, 653, bis 655.
» » suprema 642, 643, 653—655, 706, 707:
Rami articulares 642, 643.
» musculares 642.
Ramus saphenus 642, 643.
» glutaea inferior 580, 600—602, 604, 606, 608, 646—649, 672, 674, 675, 704:
Hautzweige 645, 670.
» » superior 580, 600, 601, 606, 608, 647, 672, 676:
Hautzweige 645, 670.
Ramus inferior 647.
» superior 646—649.
» haemorrhoidalis inferior 601, 602, 604, 605, 608, 646, 647, 649:
Hautzweige 645, 670.
» » superior 597, 600, 606, 607, 672, 676.
*Arteriae helicinae 560.
Arteria hepatica 594, 595, 678.
» » propria 594, 595, 678:
Ramus dexter 594.
» » sinister 594.
» hypogastrica 592, 593, 598, 600, 601, 606 bis 608, 672, 676, 677:
Rami parietales 606.
» viscerales 606.
Arteria ileae 596.
Arteria ileocolica 596, 597, 679.
» iliaca communis 580, 592, 598, 601, 606 bis 608, 672, 673, 676, 677.
» » externa 580, 592, 598, 601, 606—608, 644, 662, 663, 672, 676 677.
» iliolumbalis 592, 593, 600, 601, 606, 676:
Ramus iliacus 592, 593, 598, 662, 663.
» lumbalis 592, 593.
» spinalis 592, 606.
» infraorbitalis 611, 612, 616. 688.
Arteriae intercostales 593, 622, 663, 664:
Schema der Verzweigung 589.
Rami anteriores 589, 592, 593:
Rami cutanei anteriores (abdominales) 599;
Rami mammarii mediales 599
» cutanei laterales (pectorales et abdominales) 589, 670;
Ramus anterior 589;
Rami mammarii laterales 599.
» posterior 589.
*Ramus dorsalis 589, 591, 592, 665.
Rami musculares 590, 591.
» posteriores 589—591, 593, 622, 667:
Rami musculares 589, 591.
Ramus cutaneus *dorsalis (lateralis) 589, 591, 614, 670.
» cutaneus *dorsalis (medialis) 589, 591, 614, 670.
» spinalis 589, 593, 622.
Arteria intercostalis suprema 590, 592, 622:
Rami dorsales 615, 622.
» spinales 622.
» interossea communis 633, 634.

Arteria interossea dorsalis 634, 635, 637, 639.
» » recurrens 635.
» » volaris 634, 635, 639, 701;
dorsaler Endast 637.
Arteriae intestinales 596, 719.
» jejunales 596.
» labiales anteriores 599, 604.
Arteria labialis inferior 611, 612, 616, 617.
Arteriae labiales posteriores 604.
Arteria labialis superior 610—612, 616, 617.
» lacrimalis 617, 621.
» laryngea inferior 620.
» » superior 610, 612, 616, 620, 683, 688.
» lienalis 594, 595, 598, 662, 678:
Rami lienales 594, 595, 598.
» pancreatici 595.
» lig. teretis uteri 599, 676.
» lingualis 610—613, 616—618, 620, 685, 686, 688, 689:
Rami dorsales linguae 618, 620.
Ramus hyoideus 610, 612, 616, 618, 620.
Arteriae lumbales 592, 593, 598, 600, 606, 662—664, 672:
*Ramus anterior 593.
» dorsalis 593, 600, 606, 692:
Hautzweige 645.
*Rami cutanei dorsales (mediales und laterales) 670.
Ramus spinalis 593, 600, 606.
Arteria lumbalis ima 592, 598, 606.
» malleolaris anterior lateralis 650—652, 708.
» » » medialis 651.
» » posterior lateralis 654, 655, 711.
» » » medialis 653—655, 711.
» mammaria interna 589, 599, 611, 612, 684:
Rami intercostales 589, 599, 612.
» perforantes 589, 599, 610, 612;
Rami cutanei 599, 671.
» mammarii 599.
Rami sternales 589.
Ramus costalis lateralis (Var.) 599.
» masseterica 616.
» maxillaris externa 610—613, 616—618, 682, 688, 689:
Rami glandulares 611.
» maxillaris interna 613, 616, 617, 619, 688, 689.
» mediana 633, 636, 700.
*Arteriae mediastinales anteriores 589, 612.
Arteria meningea anterior 618, 621, 622.
» » media 616, 617, 619, 621, 622, 687:
Ramus meningeus accessorius 617, 621.
» orbitalis (Var.) 621.
» petrosus superficialis 621.
» meningea posterior 613, 619.
» mentalis 611, 612, 616.
» mesenterica inferior 595, 597, 600, 606.
» » superior 595—598, 678, 679.
Arteriae metacarpeae dorsales 635, 637, 639.
» » volares 634, 639, 701:
Rami perforantes 634, 635.
» metatarseae dorsales 650, 651, 660:
Rami anastomotici zu den Aa. digitales plantares 651, 656, 657.
» » plantares 656, 657, 660.
Arteria musculophrenica 599, 612.
*Arteriae nasales anteriores laterales 619.
* » » » septi 618.
» » posteriores laterales 619.
» » » septi 618.
*Arteria nasopalatina 618, 619.
» nutricia femoris inferior 649.
» » » superior 649.
Arteria nutricia fibulae 655.
Arteriae nutriciae humeri 631.
Arteria nutricia tibiae 655.
» obturatoria 601, 608, 644, 673:
Ramus anterior 644.
» posterior 644.
» pubicus 601.
» occipitalis 610, 611, 613—617, 619, 666, 683, 686:
Rami occipitales 614, 615.
» musculares 614.
Ramus descendens 611, 614, 615, 617.
» mastoideus 614, 615.
Arteriae oesophageae 590, 592.
*Arteria omphalomesenterica 578.
» ophthalmica 617, 621, 622, 686, 687:
Rami musculares 621.
» ovarica 607, 608, 677.
» palatina ascendens 613, 617—619:
Ramus tonsillaris 617—620
» palatina descendens 617, 619.
» » major 619:
*Rami gingivales superiores 619.
Arteriae palatinae minores 619.
» palpebrales laterales 612, 616, 621.
» » mediales 612.
» pancreaticoduodenales, inferior und superior 595, 596:
Rami duodenales 595.
» pancreatici 595.
Arteria penis 600—603, 672, 674.
» perforans prima 642—644, 646, 647, 649, 705, 707, 709.
» » secunda 643, 647, 705, 707.
» » tertia 649, 659, 705, 707, 709.
Arteriae perforantes, Hautzweige 645, 648, 670.
Arteria pericardiacophrenica 612:
*Rami mediastinales 612.
* » pericardiaci 612.
» perinei 601—605, 646, 647, 674, 675.
» peronaea 653—655, 660, 711:
Hautzweige 652.
Rami calcanei laterales 652, 654, 655.
» communicantes 654, 655, 709.
Ramus perforans 650, 651, 655, 660, 710.
» pharyngea ascendens 613, 617—619, 686:
Rami pharyngei 613.
» phrenica inferior 592, 594, 598, 662:
Rami suprarenales superiores 598.
Arteriae phrenicae superiores 612.
Arteria plantaris lateralis 653, 656, 657, 713.
» » medialis 653, 656, 657:
Ramus profundus 656, 657, 713.
» superficialis 656, 657.
» poplitea 643, 648, 653—655, 659, 709, 711:
Hautzweige 645, 652.
*Rami musculares 649.
» princeps pollicis 634, 639, 701.
» profunda brachii 629—631, 699:
Ramus deltoideus 631.
» profunda clitoridis 605, 607.
» » femoris 641—644, 658, 705, 707.
» » linguae 618, 620, 686.
» » penis 560, 600, 601, 603, 673.
Arteriae pudendae externae 599, 640, 641.
Arteria pudenda interna 600—606, 608, 646—649, 672—677, 704.
» pulmonalis 562, 564—569, 571, 572, 577, 579, 580, 586, 588:
Ramus dexter 563, 565—567, 572, 579 bis 583, 588.
» sinister 562, 563, 566—568, 572, 577, 579, 581, 583—585, 588.

Arteria radialis 632—637, 639, 698, 700, 701:
Ramus carpeus dorsalis 635, 637.
» » volaris 634, 701.
» volaris superficialis 632—634, 636, 639, 700, 701.
» recurrens radialis 630, 632—634, 701.
» » tibialis anterior 650, 710.
» » ulnaris 633, 700, 701.
» renalis 592, 595:
*Ramus capsularis 598.
Arteriae sacrales laterales 593, 598, 600, 601, 606, 607, 662, 672, 676:
Hautzweige 670.
Rami spinales 593, 600, 676.
Arteria sacralis media 592, 597, 598, 601, 662.
Arteriae scrotales anteriores 640.
» » posteriores 602, 704.
» sigmoideae 597.
Arteria spermatica externa 598, 601, 641, 642, 662.
» » interna 592, 597, 598, 608, 662, 678.
» sphenopalatina 617, 619.
» spinalis anterior 593, 622, 623.
» » posterior 623, 625.
» sternocleidomastoidea 610, 616, 685.
» stylomastoidea 611, 613, 616, 617, 686.
» subclavia 579, 582—586, 590, 592, 610—613, 622, 628, 629, 664, 683.
» sublingualis 617—620, 686:
*Rami gingivales inferiores 619.
» submentalis 610—612, 616, 619:
*Rami glandulares 611.
» subscapularis 628—630, 684:
Rami subscapulares 629.
» supraorbitalis 611, 612, 616, 617, 621.
Arteriae suprarenales, inferior und media 598.
» surales, *lateralis und *medialis 649, 653 bis 655, 711:
Hautzweige 648, 652.
Arteria tarsea lateralis 650, 651.
Arteriae tarseae mediales 650, 651.
Arteria temporalis media 616.
Arteriae temporales profundae, anterior und posterior 616.
Arteria temporalis superficialis 610—613, 616, 617, 683, 688:
Rami auriculares anteriores 610, 612.
Ramus frontalis 610, 612.
» parietalis 610, 612, 666.
» testicularis 598, 662, 705.
» thoracalis lateralis 628, 629, 671:
*Rami mammarii 628.
» thoracalis suprema 629.
» thoracoacromialis 610, 611, 628—630:
Rami pectorales 611, 628, 682.
Ramus acromialis 610, 611, 628, 630.
» deltoideus 610, 611, 628, 630.
* » subclavius 628.
» thoracodorsalis 599, 628—630, 698.
Arteriae thymicae 612.
Arteria thyreoidea ima (Var.) 590.
» » inferior 590, 592, 611—613, 620, 626, 629, 663, 717:
Rami glandulares 613.
» oesophagei 592, 613, 620.
» pharyngei 613.
» tracheales 592, 613, 620.
» thyreoidea superior 610—613, 616, 617, 619, 620, 626, 683, 685:
Ramus hyoideus 611.
» sternocleidomastoideus 610.
» anterior 611, 612, 616;
Ramus cricothyreoideus 612, 616, 620.
Ramus posterior 611—613, 616.
*Rami pharyngei 613.
Arteria tibialis anterior 650, 651, 654, 660, 710:
Ramus communicans 651, 710.
» fibularis 655.
» » posterior 654, 655, 660, 711, 713:
Hautzweige 652, 653.
Rami calcanei mediales 653, 655, 711.
» transversa colli 599, 610—615, 628:
Ramus ascendens 611, 614, 615.
» descendens 611, 614, 615.
» » faciei 610—612.
» » scapulae 590, 599, 611, 612, 628, 629, 631:
Hautzweige 670.
*Arteriae trunci 587—608.
Arteria tympanica anterior 617.
» » superior 621.
» ulnaris 632—634, 636, 639, 698, 700, 701:
Ramus carpeus dorsalis 634, 635, 637.
» » volaris 634, 701.
» volaris profundus 633, 634.
Arteriae umbilicales 578, 580.
Arteria urethralis 603.
» uterina 606—608, 677:
Ramus ovarii 607, 608.
» tubarius 607, 608.
Arteriae vaginales 606, 608, 677.
Arteria vertebralis 579, 612, 613, 615, 622, 623, 626, 628, 685:
Rami spinales 622, 623.
Ramus meningeus 615, 619.
» muscularis 615.
Arteriae vesicales 606.
Arteria vesicalis inferior 600, 601, 608.
Arteriae vesicales superiores 580, 600, 601, 672.
Arteria volaris indicis radialis 634, 636.
» zygomaticoorbitalis 610, 612.
Atrium cordis 578.
» (cordis) dextrum 562—565, 572, 574, 575, 584, 586.
» » sinistrum 563, 566, 567, 571, 573 bis 575, 581, 584.
Auricula (cordis) dextra 562, 564, 565, 568, 571, 572, 577, 578, 580.
» » sinistra 562—564, 566—568, 571, 573, 574, 577, 581, 586.

B.

Basis cordis 563.
Bulbus aortae 569, 592.
» v. jugularis inferior 582, 583, 684—686.
» » superior 685.
» vestibuli (vaginae) 605, 607, 675, 676.

C.

Chordae tendineae 564, 566, 567.
Circulus arteriosus (Willisi) 623.
Cisterna chyli 718.
Confluens sinuum 667.
Conus arteriosus 562, 564, 565, 570, 572, 576.
Cor 561—577.
Corpus cavernosum 560.
Crista supraventricularis 564;
Abdruck an dem Herzausguss 572.
» terminalis 571.

D.

Ductus arteriosus (Botalli) 577, 579, 581.
* » Cuvieri 578, 579.
» lymphaticus dexter 718, 721.
» thoracicus 664, 685, 718.
» venosus (Arantii) 580, 581.

E.

*Emissarium canalis hypoglossi (Var.) 685.
» condyloideum 666, 667.
» mastoideum 666, 667.
» occipitale 667.
Endocardium 570.
Epicardium 565, 566, 568, 570, 571, 584, 585.

F.

Facies diaphragmatica (cordis) 563, 569.
» sternocostalis (cordis) 562.
*Foramen ovale (cordis) 577, 580.
Foramina venarum minimarum (Thebesii) 565.
Fossa ovalis (cordis) 565, 571;
Abdruck an dem Herzausguss 572.

G.

Glomus caroticum 619.

H.

Hilus des Lymphknoten 716, 717.

I.

Incisura (apicis) cordis 562, 563, 576.
Isthmus aortae 569, 573.

L.

Lacunae corporis cavernosi 560.
* » laterales des Sinus sagittalis superior 688 bis 690.
Ligamentum arteriosum 562—564, 567—569, 583 bis 585.
Ligamenta sternopericardiaca, *inferius und *superius 582, 583.
*Ligamentum venae cavae (inferioris) 581.
» umbilicale laterale 601, 606—608, 663, 672, 676.
*Limbus foraminis ovalis 577.
» fossae ovalis (Vieussenii) 565, 571;
Abdruck an dem Herzausguss 572.
Lunulae valvularum semilunarium aortae 568.
» » » a. pulmonalis 564.
Lymphoglandulae 716, 717.
* » aorticae 718.
» auriculares anteriores 721.
» » posteriores 720, 721.
» axillares 718, 720—722.
cervicales profundae inferiores 626, 721;
Verbindung mit der Lymphoglandulae mediastinales anteriores 721.
Lymphoglandulae cervicales profundae superiores 721.
» » superficiales 683, 720.
» cubitales superficiales 722, 723.
» » profundae 723.
» hypogastricae 716.
» iliacae 718.
» inguinales 599, 640, 671, 702, 718, 724—726.
» intercostales 718.
» lumbales 718.
» mesentericae 716, 719.
» occipitales 720, 721.
» parotideae 721.
» pectorales 721.
» popliteae 727.
» sacrales 718.
» subinguinales profundae 718, 724, 725.
» » superficiales 599, 640, 671, 702, 718, 724—726, 728.
» submaxillares 610, 721.
* » submentales 720, 721.

M.

Musculi papillares 564—568, 570.
» pectinati 571.
Myocardium 570.

N.

Noduli valvularum semilunarium aortae (Arantii) 568, 571.
» » » A. pulmonalis 564, 571.

O.

Ostium arteriosum dextrum 569, 570, 586.
» » sinistrum 568, 570, 586.
» venosum dextrum 570, 571, 580, 586.
» » sinistrum 569, 571, 586.

P.

Pars membranacea septi atriorum 571.
Pericardium 582—585, 612.
Plexus (lymphaticus) aorticus 718.
» » axillaris 718, 721.
» » iliacus externus 718.
» » inguinalis, oberflächlicher 718, 724.
» » » tiefer 718.
» » jugularis 721.
» » lumbalis 718.
» » sacralis medius 718.
» (venosus) basilaris 685, 687.
» » haemorrhoidalis 676.
» venosus mammillae 671.
» (venosus) ovaricus 606, 677.
» » pampiniformis 598, 662, 705.
» » pharyngeus 685.
» » pterygoideus 688, 689.
» » pudendalis 672, 673.
» » sacralis anterior 662, 663.
* » » subcutaneus ani 675.
» » uterovaginalis 676, 677.

Plexus venosi vertebrales 669:
externi 626, 665, 666;
(*externi) anteriores 669.
» posteriores 665, 666, 668, 669.
interni 626, 667, 668;
*anteriores 668, 669.
*posteriores 667—669.
» (venosus) vesicalis 672, 676.
Plica venae cavae sinistrae 584.

R.

*Rami cutanei (arteriosi) 630, 632, 640, 641.
* » anastomotici (zwischen oberflächlichen und tiefen Venen) 694, 698, 703.
Ramus communicans 651, 654, 655, 708—711.
Rete (arteriosum) acromiale 610, 631, 682.
» » articulare cubiti 631, 635, 699.
» » » genu 642, 643, 653.
» » calcaneum 652—657.
» (venosum) canalis hypoglossi 685.
» (arteriosum) carpi dorsale 635, 637.
» » » volare 634.
» » dorsale pedis 651.
» (venosum) foraminis ovalis 687.
» (arteriosum) malleolare laterale 650—652.
» » » mediale 651.
» » patellae 641, 650.
* » » trochantericum 646, 649.
» venosum 558.
* » » calcaneum 703, 711, 713.
* » » cutaneum abdominis 671.
* » » » pectoris 671.
» » dorsale manus 696.
» » » pedis 703, 712.
» » plantare 703.
* » » volare manus 695, 697.
*Retia venosa foraminum intervertebralium 626, 667, 668.
* » » vertebrarum 668, 669.

S.

Septum atriorum 565, 567, 569—572.
» membranaceum ventriculorum 568.
» musculare » 568.
» vaginae vasorum (femoralium) 560.
» ventriculorum 564, 566—568, 570, 572, 573.
Sinus aortae (Valsalvae) 570, 573.
* » arteriae pulmonalis 562.
» cavernosus 686, 687.
» circularis 687.
» coronarius 563—566, 569, 570, 572, 575, 579, 584.
» durae matris 667.
» intercavernosus anterior 687.
» » posterior 687.
» occipitalis 667, 691.
» petrosus inferior 685.
» petrosus superior 685, 687, 691.
» rectus, Einmündung in den Sinus transversus 691.
* » reuniens 578.
» sagittalis superior 690;
Einmündung in den Sinus transversus 691.
* » sigmoideus 667, 685, 686.
» sphenoparietalis 687, 688.
Sinus transversus 667, 689, 691.
» » pericardii 568, 571.
» venarum (cavarum) 563, 571, 584, 585.
» vertebrales longitudinales 626, 668, 669.
Substantia corticalis (der Lymphknoten 716, 717.
» medullaris » » 716, 717.
Sulcus coronarius 563, 565, 569, 572—575, 586.
* » interventricularis 577.
Sulcus longitudinalis anterior 564, 570, 574, 576, 577, 586.
» » posterior 563, 566, 569, 570, 575, 576.
» terminalis atrii dextri 563.
Systema lymphaticum 715—728.

T.

Trabeculae carneae 567, 568.
» corporis cavernosi 560.
* » tendineae 567.
Trigona fibrosa 576.
*Tripus coeliacus (Halleri) 595.
*Truncus arteriosus 577—579.
» costocervicalis 613, 622, 663.
» intestinalis 718.
» jugularis 718, 721.
Trunci lumbales 718.
Truncus subclavius 718, 721.
» thyreocervicalis 583, 590, 592, 611, 613, 622, 628.
Tuberculum intervenosum (Loweri) 565, 580; Abdruck an dem Herzausguss 572.
Tunica albuginea corporis cavernosi 560.
» externa (adventicia) 556, 557.
» intima 556, 557.
» media 556, 557.

V.

Vagina vasorum 560, 626.
Valvula bicuspidalis (mitralis) 566—568, 570, 576:
Cuspis anterior 567, 568, 570.
» posterior 566—568, 570.
» foraminis ovalis 567, 571, 577, 580.
Valvulae semilunares aortae 576:
Valvula semilunaris dextra 570.
» » posterior 568, 570.
» » sinistra 568, 570.
» semilunares a. pulmonalis 564:
Valvula semilunaris anterior 564, 570, 571.
» » dextra 570.
» » sinistra 564, 570.
Valvula sinus coronarii (Thebesii) 565, 569, 570, 577.
» tricuspidalis 564, 565, 568, 570, 576:
Cuspis anterior 564, 565, 568, 570.
» medialis 564, 565, 568, 570.
» posterior 564, 565, 568, 570.
» venae cavae (inferioris, Eustachii) 565, 571, 572, 577, 580.
Vasa afferentia der Lymphknoten 716, 717.
» capillaria 558.
» chylifera 719.
» efferentia der Lymphknoten 716, 717.
» lymphatica, capillare und vorcapillare 559.
» » profunda 718, 721, 723, 727.
» » superficialia 718, 720, 722, 728.
» vasorum 560.

Vena 557, 558.
* » aeromialis 662, 683, 684.
* » alveolaris inferior 688.
» anastomotica facialis 682, 684, 688.
» angularis 682—684.
Venae anonymae 580.
Vena anonyma dextra 583, 584, 586, 662—664, 683, 685, 686, 698, 718.
» » sinistra 579, 582—584, 586, 662—664, 685.
* » appendicularis 678—679.
*Venae arcuatae (pedis) 710.
» articulares mandibulae 683, 688.
» auriculares anteriores 682, 684.
Vena auricularis posterior 666, 682.
» axillaris 683, 684, 698.
» azygos 563, 565—567, 572, 579, 580, 582, 663, 664, 685, 718.
» basalis (Rosenthali) 691.
» basilica 638, 639, 683, 684, 694—698, 723.
Venae basivertebrales 668, 669.
» brachiales 638, 683, 684, 698—701, 723; Schichtung der Wand 556.
*Vena capitalis brachii 697.
*Venae cardinales, dextra und sinistra 578, 579.
Vena cava inferior 563, 565, 566, 571, 572, 575, 577, 579—582, 584, 585, 590, 594, 662 bis 664, 678: Radices parietales et viscerales 662.
» » superior 562—568, 571, 572, 574, 575, 577, 579, 580, 582—586, 662—666.
» » superior sinistra (persistirende) 585.
*Venae cavernosae 560.
Vena cephalica 638, 639, 671, 682—684, 694—697, 721, 723.
» » accessoria 696.
Venae cerebelli inferiores 691.
» cerebri inferiores 691.
Vena cerebri media 687, 689, 691.
Venae cerebri superiores 689—691.
Vena cervicalis profunda 626, 665—667, 686.
* » » subcutanea 626, 682.
* » » superficialis 682—684.
Venae ciliares posteriores 686.
» circumflexae femoris laterales 705—707.
» » » mediales 705.
Vena circumflexa ilium profunda 662, 673, 705 bis 707.
» » » superficialis 662, 671, 702, 706.
* » » humeri anterior 683.
* » » » posterior 683, 698, 699.
* » scapulae 683, 684, 698, 699.
» colica dextra 678, 679.
» » media 678, 679.
» » sinistra 678.
*Venae collaterales radiales 699.
* » » ulnares superiores 698.
*Vena collateralis media 699.
* » » ulnaris inferior 700, 701.
*Venae colli et capitis 681—691.
Vena comitans n. hypoglossi 683, 688, 689.
* » » » ischiadici 674, 675, 704.
Venae comitantes der A. femoralis 560, 706, 707.
» cordis anteriores 562.
Vena » magna 562, 563, 567, 570, 584.
» » media 563, 569, 570, 584, 585.
Venae » minimae 562.
Vena » parva 563, 584.
» coronaria ventriculi 678.
Venae costoaxillares 671.
Vena cystica 678.
*Venae deltoideae 682.
Venae digitales communes pedis 708, 710.
» » pedis dorsales 703, 708, 710.
» » plantares 711.
» » volares communes 700.
» » » propriae 695.
Vena diploica frontalis 683, 688.
» dorsalis clitoridis 675, 676.
*Venae dorsales pedis 710, 712.
Vena dorsalis penis 672, 673, 705.
Venae dorsales penis subcutaneae 671, 702, 706.
» duodenales 678.
Vena epigastrica inferior 662, 673, 705, 707; Verbindungen mit dem Rete venosum cutaneum abdominis 671.
» » superficialis 671, 702, 706, 725, 726, 728.
» » superior, Verbindungen mit dem Rete venosum cutaneum abdominis 671.
Venae ethmoidales, anterior und posterior 687.
* » extremitatum superiorum et inferiorum 693 bis 713.
Vena facialis anterior 682—684, 688, 689, 721.
» » communis 682—684, 686, 688, 689.
» » posterior 682—685, 688, 689.
» femoralis 579, 598, 599, 641—643, 658, 659, 662, 705—707, 724, 725.
» femoropoplitea 708, 709.
» frontalis 682, 684, 687, 688.
Venae gastricae breves 678.
» gastroepiploicae, dextra und sinistra 678: *Rami epiploici 679.
» genu 711.
» glutaeae inferiores 672—675, 704.
» » superiores 672, 673, 676, 704.
» haemorrhoidales inferiores 674, 675, 704.
Vena haemorrhoidalis media 676.
» » superior 672, 676, 678.
» hemiazygos 579, 584, 585, 663, 664, 685, 718.
» » accessoria 584, 663, 664, 685.
Venae hepaticae 579—581, 662.
Vena hypogastrica 579, 662, 672, 673, 676, 677.
» ileocolica 679.
» iliaca communis 662—664, 672, 673, 676—678.
» » externa 662, 663, 672, 676, 677.
» iliolumbalis 664, 672, 676: *Ramus iliacus 662, 663.
* » infraorbitalis 688.
Venae intercapitulares (*manus) 695, 696, 700, 701.
» » (*pedis) 712, 713.
» intercostales 663, 664: Ramus dorsalis 665, 667.
Vena intercostalis suprema 663, 664, 685.
*Venae interosseae volares 701.
» intervertebrales 626, 667.
» intestinales 678, 719.
* » jugulares (embryonale), dextra und sinistra 578.
Vena jugularis anterior 584, 626, 671, 682.
» » externa 579, 584, 626, 682—685.
» » interna 579, 584, 626, 666, 683, 685, 686.
» labialis inferior 682, 684.
Venae labiales posteriores 675.
Vena labialis superior 682, 684.
» lacrimalis 686, 687.
» laryngea superior 683, 688.
» lienalis 662, 678.
Venae linguales 684—686.
» lumbales 662—664, 672: *Rami dorsales 672.
Vena lumbalis ascendens 663—665, 669, 672, 673, 676.

*Venae malleolares anteriores 710.
* » » posteriores 711.
Vena mammaria interna 662, 684, 685;
Verbindungen mit dem Rete venosum cutaneum pectoris 671.
Venae massetericae 662, 684.
Vena mediana antibrachii 694, 695, 697, 700.
» » basilica 694, 696, 697.
» » cephalica 694, 697.
» » colli 626.
» » cubiti 638, 697, 698, 722;
accessorische (Var.) 694, 696.
Venae meningeae *mediae 687, 688.
Vena mesenterica inferior 672, 676, 678, 679.
» » superior 678, 679.
Venae metacarpeae dorsales 696.
» » volares 701.
» metatarseae dorsales 712.
» » plantares 713.
» nasales externae 682—684, 688.
» nasofrontalis 682, 686, 688.
Vena obliqua atrii sinistri (Marshalli) 563, 584, 585.
Venae obturatoriae 672, 673, 676, 705.
Vena occipitalis 666, 682, 683, 686.
Venae oesophageae 685.
* » omphalomesentericae 578.
» ophthalmicae, inferior und superior 686, 687:
Venae musculares 686, 687.
Vena ophthalmomeningea 687.
» ovarica 676, 677.
» palatina 686, 689.
Venae palpebrales, inferiores und superiores 682, 684.
» pancreaticae 678.
Vena pancreaticoduodenalis 678.
Venae parotideae anteriores 682.
» parumbilicales (Sappeyi), Verbindungen mit dem Rete venosum cutaneum abdominis 671.
Vena perforans prima 704, 705, 707, 709.
» » secunda 705, 707.
» » tertia 705, 707, 709.
» perinei 674, 675.
Venae peronaeae 711.
» pharyngeae 685.
Vena phrenica inferior 662.
*Venae plantares, laterales und mediales 713.
Vena poplitea 643, 648, 649, 659, 708, 709.
Venae popliteae 711.
Vena portae 580, 581, 594, 678:
Ramus dexter 580, 581.
» sinister 580, 581.
» posterior ventriculi sinistri 563, 569, 584, 585.
* » profunda brachii 699.
» » femoris 705, 707.
*Venae profundae linguae 686.
» » penis 673.
» pudendae externae 662, 671, 702, 705—707.
* » » internae 672—677, 704.
» pulmonales dextrae 563, 565—567, 571, 573 bis 575, 577, 580—584.
» » sinistrae 563, 566—568, 571, 573 bis 575, 577, 583—585.
Venae radiales 698, 700, 701.
*Vena recurrens radialis 700, 701.
* » » ulnaris 700, 701.
*Venae recurrentes tibiales 710.
» renales 579, 580. 662.
Vena sacralis lateralis 663, 672.
» » media 663, 673, 678.
» saphena accessoria 702, 724, 726.
» » magna 640, 652, 658—660, 702, 703, 708, 712, 713, 724, 725.
» » parva 652, 659, 660, 703, 708, 709, 713, 727.
Venae scrotales anteriores 662, 674, 702, 706.
» » posteriores 674, 704.
» sigmoideae 678.
*Vena spermatica externa 662.
» » *interna 662, 673, 678.
Venae spinales externae anteriores 691.
Vena sternocleidomastoidea 685.
» stylomastoidea 686
» subclavia 579, 584, 683—685, 698.
Venae subcutaneae abdominis 671.
* » » colli 671.
* » » pectoris 671.
Vena sublingualis 686.
» submentalis 682—684.
» subscapularis 684.
* » supraorbitalis 683, 684.
» suprarenalis 662.
*Venae surales, lateralis und medialis 711.
Vena temporalis media 682—684, 688, 689.
Venae temporales profundae 688.
Vena temporalis superficialis 682—684.
» testicularis 662, 673.
» thoracalis lateralis 671, 683, 684, 698.
* » thoracoacromialis, Rami pectorales 682.
* » thoracodorsalis 698.
Venae thoracoepigastricae 671.
» thymicae 662.
Vena thyreoidea ima 582—584, 586, 662—664, 683, 685.
» » inferior 685.
Venae thyreoideae inferiores 585.
Vena thyreoidea superior 626, 683—686, 688, 689.
Venae tibiales anteriores 710, 712.
» » posteriores 711, 713.
» tracheales 685.
Vena transversa colli 666, 683, 684, 698.
» » faciei 682.
» » scapulae 682—685, 698.
*Venae trunci 661—679.
» ulnares 698, 700, 701.
Vena umbilicalis 578, 580, 581.
Venae uterinae 677.
Vena vertebralis 626, 663, 667, 685, 686.
Venae vorticosae 687.
Ventriculus (cordis) dexter 562, 564, 565, 569, 570, 572, 574—577, 586.
« » sinister 562, 566, 567, 569, 570, 573—577, 584, 586.
Vortex cordis 576.

Deutsche Namen:

A.

Achselarterie 628.
Achselvene 673, 684.
Allgemeine Verhältnisse der Gefässe 555—560.
» » des Lymphgefässsystems 716, 717.
Anastomose zwischen Vasa afferentia und efferentia der Lymphknoten 716, 717.
Aorta, aufsteigende 568.
Aortenbogen 583, 612, 613.
Aortenenge 569.
Aortenzipfel der zweizipfligen Klappe 567.
Aortenzwiebel 569.
Aranzi'scher Gang 580, 581.
Aranzi'sche Knötchen 568.
Arterie 557.
Arterien, durchbohrende 649:
erste 646.
zweite 647.
Arterie, ungenannte 628.
Arterien des Fussrückens 650, 651.
» der Fusssohle 656, 657.
» des Gehirns 623—625.
» der Gesässgegend 645—649.
» des Halses 609—626.
» der Hand 632—635.
» des Handrückens 637.
» der harten Hirnhaut, hintere 613.
» » » » kleinere 619.
» » Hohlhand 636.
» » Kniekehle 645, 648, 649.
» des Kopfes 609—626.
» der männlichen Beckeneingeweide 600.
» » männlichen Mittelfleischgegend 602, 603.
» » Nasenhöhlenwand 619.
» » Nasenscheidewand 618.
» des Oberarmes 630, 631.
» der oberen Gliedmassen 627—639.
» des Oberschenkels 640—645, 648, 649.
» » Rumpfes 587—608.
» der Schulter 630, 631.
» des Unterarmes 632—635.
» der unteren Gliedmassen 640—660.
» des Unterschenkels 650, 652, 655.
» der weiblichen Beckeneingeweide 606 bis 608.
» » » Mittelfleischgegend 604, 605.
» des Wirbelkanals 593.
Arterienkegel der rechten Herzkammer 564.
Augenhöhlenarterie 621.
Augenhöhlenvenen, obere und untere 687:
Muskelvenen 687.
Ausguss der linken Herzhälfte 573.
» » rechten » 572.
Aussenhaut des Herzens 570.

B.

Bauchaorta 592, 595, 598, 662:
parietale Aeste 592, 598.
viscerale » paarige 598.
unpaarige 594—597.
Beckenarterie 601, 606, 608:
parietale Aeste 601.
viscerale » 600, 606.
Begleitarterie des Hüftnerven 646.
» » N. cutaneus femoris post. 708.
Begleitvenen der A. circumflexa humeri anterior 698.
» » » collateralis ulnaris inferior 698, 699.
» » » genu suprema 706, 707.
» » » occipitalis 682.
» » » penis 674.
» » » princeps pollicis 701.
Begleitvene » » thyreoidea inferior 685.
Bindegewebsgerüste der Lymphknoten 716.
Bindegewebskapsel » » 716, 717.
Blasenvenengeflecht 676.
Blutgefässe des Herzens 562, 563.
» subcutane, der hinteren Rumpfwand 670.
» » » vorderen » 671.
Blutgefässvertheilung, capillare und vorcapillare 558.
Blutgefässwände, Schichten der 556.
Blutleiter der harten Hirnhaut 667.
Bogenarterie (am Fussrücken) 651.
Botallo'sches Band 562, 569.
Botallo'scher Gang 577, 580.
Brückenvenen 691.
Brustaorta 590, 592:
parietale Aeste 590, 592.
viscerale » 590.
Brustarterie, innere 612, 628.
Bruststück der A. subclavia 628.
Brustwandarterie, oberste 629.
» seitliche 628, 629.

C.

Capillaren, arterielle und venöse 558.

D.

Dammarterie 602.
Darmarterien 596.
Drosselvene, äussere 682.
» innere 683.
» vordere 682.

E.

Eingeweidevenen des Kopfes und Halses, tiefe 686.
Eierstockvene 676, 677.
Ellbogennetz (arterielles) 631.
Ellenarterie 633, 637.
Entwicklung des Gefässsystems 578—581.
Entwicklungsstufen des Herzens 577.
Eustachi'sche Klappe 565, 571, 580.

F.

Faserringe der Kammerostien 576.
Fleischbalken (der linken Herzkammer) 567.
Fersennetz (arterielles) 652, 656.
» venöses 713.

Fettfalten des Epicardium 565.
Fibröse Hülle des Schwellkörpers 560.
Fingerarterien, dorsale 637.
Fussrückenarterie 650, 651:
tiefer Fusssohlenast 651.
Fussrückennetz (arterielles) 651.
» venöses 712.
Fussrückenvenen 712.
Fusssohlenarterie, laterale 656.
» mediale 656.
Fusssohlenbogen (arterieller) 651, 657:
durchbohrende Aeste 651, 656, 657.
Fusssohlenbogen, venöser 713.
Fusssohlennetz (arterielles) 652, 656.
» venöses 718.
Fusssohlenvenen 713.
Fusswurzelarterie, laterale 651.
Fusswurzelarterien, mediale 651.

G.

Gallenblasenarterie 594.
Gebärmuttervenen 677.
Gefässhäute, äussere, innere, mittlere 556.
Gefässscheide 560.
Gekrösarterie, obere 595, 596.
» untere 597.
Gekröslymphknoten 719.
Gekrösvenen, obere und untere 678, 679.
Gesässarterie, obere 601, 646.
» untere 601, 646.
Gesichtsvene, gemeinschaftliche 688.
» hintere 682, 683, 688.
» vordere 682, 683, 688.
Gestaltverhältnisse des Herzens, äussere 562, 563.
Grenzfurche der rechten Vorkammer 563.
Grenzleiste » » » 571.
Grosshirnarterie, hintere 623—625.
» mittlere 623, 624.
» vordere 623—625.
Grosshirnvene, mittlere 689, 691.
Grosshirnvenen, obere 690.
» untere 691.
Grube, eiförmige des Herzens 565.
Grundbeingeflecht (venöses) 687.

H.

Haargefässe 558.
Halsarterie, quere 628.
Halsstück der A. subclavia 628.
Handwurzelnetz (arterielles), dorsales 637.
Hauptvene des Armes 697.
Hautvenen des Armes 694—697.
Hautvene des Nackens 682.
Hautvenen der unteren Gliedmassen 702, 703.
Herz 561—586; Lage und Projection 586.
Herzbasis 566.
Herzbeutel 582—585.
Herzfleisch 570.
Herzkammern 568—570:
linke 566, 567, 570.
rechte 564, 565, 570.
Herzkrone 563.
Herzohren 571:
linkes 567, 568.
rechtes 565, 568.
Herzspitze 567.
Herzvenen 584, 585.
Herzvene, grosse 562, 563, 570.
» kleine 563.
Herzvenen, kleinste 562.
Herzvene, mittlere 563.
Herzvenen, vordere 562.
Herzwirbel 576.
Hilusstroma der Lymphknoten 716, 717.
Hinterhauptvene 666, 682.
Hirnhautarterie, mittlere 687.
Hodenarterie 598.
Hodensackarterien, hintere 602.
Hodensackvenen, hintere und vordere 674.
Hohlhandbogen, arterieller, oberflächlicher 633, 700.
» » tiefer 634, 701.
» venöser, oberflächlicher 700.
» » tiefer 701.
Hohlvenen 572.
Hohlvene, obere 565, 568, 582, 585, 662.
» » linke 585.
» untere 571, 662:
parietale und viscerale Wurzeln 662.
Hohlvenenbucht 563.

I.

Innenhaut des Herzens 570.
Inselbildung 560.

K.

Kammer des embryonalen Herzens 577, 578.
Kammerkegel des Herzens 568—570, 576.
Kammerostien 570; Projection 586.
Kammerscheidewand 565, 567;
fleischige und häutige 568.
Kammmuskeln 571.
Kehlkopfarterien, obere und untere 620.
Keimcentrum (an den Lymphknoten) 716.
Kieferarterie, innere 616, 617.
Kiemenbogenarterien 578, 579.
Klappe, dreizipflige 564, 565, 568:
hinterer, vorderer und Scheidewandzipfel 565.
» zweizipflige 566—568.
Klappenausbuchtungen der Venenwände 560.
Klappen, halbmondförmige der Aorta 568, 570, 571.
» » » Lungenarterie 564, 570, 571.
Klappensäume (an den halbmondförmigen Klappen) 568.
Klappentaschen der A. pulmonalis, Abdrücke an dem Herzausguss 572.
Kleinhirnarterien, obere und hintere untere 625.
Kleinhirnvenen, untere 691.
Kniekehlenarterie 649, 653—655.
Knöchelarterien, vordere laterale und vordere mediale 651.
Knöchelnetz (arterielles), laterales 651, 652.
» » mediales 651.
Knötchen der Faserringe 576.
» der halbmondförmigen Klappen der Aorta und der Lungenarterie 564, 571.
Kopfschlagader äussere 619.
» innere 619, 621.
Kranzarterien 573, 585:
linke 569.
rechte 562, 563, 569.
Kranzfurche 569, 585.
Kranzgefässe des Herzens 562, 563, 584.
Kranzvene des Magens 678.
Kreisblutleiter 687.
Kreislaufapparat, embryonaler 580.
Kreislaufsverhältnisse, embryonale der Leber 581.
Kreuzbeinarterie, mittlere 592, 598, 601.
» seitliche 598, 600, 601.

L.

Leberarterie 594.
Leberäste der V. umbilicalis 580, 581.
Lebervenen 581.
Leistengeflecht (lymphatisches), oberflächliches 724.
Lendenarterien 592, 598, 600.
Loch, eiförmiges des Septum atriorum 577, 580.
Lower'scher Höcker 565.
Lungenarterie 564, 569, 577, 580, 587, 588:
linker Ast 568, 583, 588.
rechter » 588.
Lungenvenen 567, 568, 573:
linke 567, 568.
rechte 565, 567, 582.
Lymphbahnen der Lymphknoten, oberflächliche 716, 717.
tiefe 716.
Lymphgefässe, ausführende und zuführende der Lymphknoten 716, 717.
» capillare und vorcapillare 559.
» der Achselhöhle 721.
» der Brustwand, oberflächliche 720 bis 722.
» des Halses, oberflächliche 720.
» » » tiefe 721.
» » Kopfes 720, 721.
» der Leistengegend 724, 725.
» » männlichen äusseren Geschlechtswerkzeuge 724, 726.
» » Mittelfleischgegend 728.
» » oberen Gliedmassen 722, 723.
» » Rumpfwand, hinteren 718.
» » » vorderen und seitlichen, oberflächliche 722.
» » Subinguinalgegend 718.
» » unteren Gliedmassen 726, 727.
» » weiblichen äusseren Geschlechtswerkzeuge 725, 728.
Lymphgefässgeflecht der Brustdrüse 721.
Lymphgefässnetz, submucöses vorcapillares 543.
» der Vola manus 723.
Lymphgefässstämmchen 559.
Lymphgefässsystem 715—728.
Lymphknoten 716, 717.
» der Achselhöhle 720—722.
» » Ellbogengegend 722, 723.
» des Gekröses 719.
» der Leistengegend 724—726.
» hinteren Rumpfwand 718.
» Subinguinalgegend, oberflächliche und tiefe 718.

M.

Magenarterien, linke und rechte 594.
» kurze 595.
Marshall'sche Vene 563.
Markstränge der Lymphknoten 716, 717.
Mastdarmarterie, obere 597.
» untere 602, 603, 646.
Mastdarmvenen, mittlere und obere 676.
» untere 675.
Mastdarmvenengeflecht 676.
Milchbrustgang 718.
Milchsaftgefässe 719.
Milzarterie 594, 595, 598.
Milzvene 678.
Mittelfleischarterie 604, 646.
Mittelfussarterien, dorsale 651, 656.
» plantare 656, 657.
Mittelfussvenen, dorsale 712.
» plantare 713.
Mittelhandarterien, dorsale 637.
Muskulatur des Herzens 574, 575.

N.

Nabelband, seitliches 608.
Nabelvene 580, 581.
Nackenvene, tiefe 666, 667, 686.
Nebennierenarterien 598.
Neubauer'sche Schilddrüsenarterie (Var.) 590.
Nierenarterie 595, 598.

O.

Ohrvene, hintere 666.
Ostien der Herzkammern, arterielle und venöse 560.

P.

Papillarmuskeln 564—568.
Pfannenarterie 644.
Pfannenzweig der A. circumflexa femoris medialis 644.
Pfortader 580, 581, 678.

R.

Rankenarterien 560.
Rankengeflecht 705.
Räume, cavernöse, des Schwellkörpers 560.
Reticulum, zelliges, der Lymphknoten 716, 717.
Rindenknötchen der Lymphdrüsen 716, 717.
Rollhöckernetz (arterielles) 646.
Rosenmüller'scher Lymphknoten 718, 725.
Rosenthal'sche Vene 691.
Rosenvene accessorische 702.
» grosse 641, 652, 702, 703, 712, 713, 724.
» kleine 652, 703, 713.
Rückenmarksarterie, hintere 625.
Rückenvene des Kitzlers 675.
Rumpfwandarterien, Schema der Verzweigung 589.

S.

Samenarterie, äussere 598.
Samenleiterarterie 600.
Saugadern, vorcapillare 559.
Schamarterie, innere 646.
Schamlippenarterien, hintere 604.
Schamlippenvenen, hintere 675.
Scheidewandzipfel der dreizipfligen Klappe 565.
Schenkelarterie 642, 706.
» tiefe 643, 644, 707.
Schenkelvene 706.
» tiefe 707.
Schienbeinarterie, hintere 653, 654, 657.
» vordere 650, 651, 655.
Schienbeinvenen, hintere 713.
» vordere 712.
Schilddrüsenarterie, obere 613, 620.
» untere 613.
Schilddrüsenvenen, untere 585.
Schlundkopfarterie, aufsteigende 613.
Schwellkörper 560.
Sehnenbälkchen (der linken Herzkammer) 567.
Sehnenfäden (der Papillarmuskeln) 564—568.
Sichelblutleiter, oberer 690.
Siebbeinarterien, hintere und vordere 621.
Siebbeinvenen, hintere und vordere 687.
Speichenarterie 633, 637.
System der oberen und unteren Hohlvene 662.
» » Vv. azygos und hemiazygos 663, 664.

T.

Thebesi'sche Klappe 565, 570.
Theilung der Aorta abdominalis 595.
» » Lungenarterie 564, 568, 569.
Thränendrüsenvene 687.
Topographie der Gesässgegend und der Kniekehle 648.
» des Trigonum femorale (Fossa Scarpae major) 641.
» (Querschnitte) des Fusses 660.
» » der Kniegegend 659.
» » des Oberarmes und des Ellbogens 638.
» » » Oberschenkels 658, 659.
» » » Unterarmes und der Hand 639.
» » » Unterschenkels 660.

U.

Umschlungene Oberarmarterien, hintere und vordere 628, 629.
Unterschlüsselbeinarterie, Brust- und Halsstück 628.
Unterschulterblattarterie 629.
Unterzungenarterie 620.

V.

Vene 557.
Venen, durchbohrende 709.
» der Augenhöhle 686, 687.
» des Fussrückens 712.
» des Fusssohle 713.
» des Gehirnes 689—691.
» » Hinterhauptes 666.
» » Halses 681—691.
» der harten Hirnhaut 688.
» des Kopfes 681—691.
» der Luftröhre 685.
» des männlichen Beckens 672, 673.
» der männlichen Mittelfleischgegend 674.
» des Nackens 666, 667.
» der oberen Gliedmassen 694—701.
» des Rumpfes 661—679.
» » Schlundkopfes 685.
» der Speiseröhre 685.
» » unteren Gliedmassen 702—713.
» des weiblichen Beckens 676, 677.
» der weiblichen Mittelfleischgegend 675.
Venenbogen des Fusses, dorsaler 712.
Venengeflecht des Eierstockes 677.
» » Lig. teres uteri 676.
» hinter den Bulbi vestibuli 677.
» um die A. vertebralis 667.
» » den Ductus parotideus 682.
Venengeflechte um die Rami spinales der Aa. iliolumbalis und sacralis lateralis 676.
Venenklappen 560.
Venenkranz des Afters, subcutaner 675.
» » Nabels 671.
Venennetz 558.
» subcutanes, der dorsalen Seite des Unterarmes 693.
» » des Halses 671.
» » » Hinterkopfes 666.
» » » Unterschenkels 703.
» » der volaren Fingerseite 695.
» » » » Seite des Unterarmes 695.
» » der Vorderseite des Oberarmes 694.
» » der Vorderseite des Oberschenkels 702.
Venenwurzel 558.
Verbindung der Bulbi vestibuli mit der Clitoris, geflechtartige 605, 607, 675, 676.
Verbindungen zwischen subcutanen und tiefen Venen der oberen Gliedmassen 694, 695, 698, 700.
Verbindungen zwischen subcutanen und tiefen Venen der vorderen Rumpfwand 671.
Verbindungszweig zwischen Vv. saphenae, magna und parva 703.
Verhältnisse der Gefässe, allgemeine 556—560.
» des Lymphgefässsystems, allgemeine 716, 717.
Vieussens'scher Wulst 565.
Vorhofzwiebeln 675.
Vorkammern (des Herzens) 568:
linke 566, 567.
rechte 563, 565, 566, 585.
Vorkammerscheidewand 567;
häutiger Antheil der 567, 571.

W.

Wadenbeinarterie 654, 655.
Willis'scher Arterienkranz 623.
Wirbelarterie 615, 625, 628.
Wirbelgeflechte 669:
äussere 665.
hintere 665, 666, 668.
vordere 669.
innere 667, 668.
Wirbelnetz, venöses 669.
Wirbelvene 686.
Wirtelvenen 687.

Z.

Zahnfleischarterien, untere 619.
Zehenarterien, dorsale 651.
» plantare 656, 657.
Zehenvenen, dorsale und gemeinschaftliche 712.
Zehenvenen, plantare 713.
Zellblutleiter (der harten Hirnhaut) 687.
Zungenarterie 620.
» tiefe 620.
Zwerchfellarterien, untere 594, 598.
Zwerchfellfläche des Herzens 563, 569.
Zwischenknochenarterie, volare 634.
Zwischenköpfchenvenen des Fusses 710, 711.
Zwischenrippenarterien 590, 592:
hintere Aeste 590, 591.
vordere » 590.

WELLCOME LIBRARY INSTITUTE